590.5
A71

ARCHIV

für

Mikroskopische Anatomie

I. Abteilung

für vergleichende und experimentelle Histologie und Entwicklungsgeschichte

II. Abteilung

für Zeugungs- und Vererbungslehre

herausgegeben

von

O. Hertwig und **W. von Waldeyer-Hartz**
in Berlin

Neunzigster Band

Mit 18 Tafeln und 51 Textfiguren

BONN
Verlag von Friedrich Cohen
1918

Inhalt.

Abteilung I.

Erstes Heft. Ausgegeben am 8. Juni 1917.

Seite

Die Wirkung der Radiumstrahlen auf tierische Gewebe. (Experimentell-histologische Untersuchung an Geweben von Amphibienlarven.) Von Walter Grasnick, Berlin-Lichtenberg. Hierzu Tafel I 1

Über Plasmastrukturen in Sinnesorganen und Drüsenzellen des Axolotls. Von Dr. Cecylia Beigel-Klaften, 2. Assistentin am Zoologischen Institut der Universität Lemberg. (Aus dem Zoologischen Institut der Universität Lemberg unter der Leitung von Professor Dr. Joseph Nusbaum-Hilarowicz). Hierzu Tafel II und III . . . 39

Neutralviolett extra. Von P. G. Unna und L. Golodetz. Hierzu Tafel IV 69

Die Chromatophoren der Reptilienhaut. Von Privatdozent Dr. W. J. Schmidt, Bonn, Zoologisches Institut. Hierzu Tafel V—IX und 6 Textfiguren 98

Zweites Heft. Ausgegeben am 10. August 1917.

Über die bilaterale oder nasotemporale Symmetrie des Wirbeltierauges. Von Carl Rabl. Hierzu Tafel X—XIII und 5 Textfiguren . 261

Viertes Heft. Ausgegeben am 30. April 1918.

Über Umwandlung von Plastosomen in Sekretkügelchen, nach Beobachtungen an Pflanzenzellen. Zugleich eine Fortsetzung meiner Diskussion mit Benda. Von Friedrich Meves in Kiel. Hierzu Tafel XIV 445

Zur Morphologie der vitalen Granulafärbung. Von Wilhelm von Moellendorff. (Aus dem Anatomischen Institut zu Greifswald.) Hierzu Tafel XV und XVI 463

Die Bedeutung von sauren Kolloiden und Lipoiden für die vitale Farbstoffbindung in den Zellen. Von Wilhelm von Moellendorff. (Aus dem Anatomischen Institut zu Greifswald.) 503

Die Implantationsstelle eines ganz frühzeitig abortiv ausgestossenen menschlichen Eies. Von Franz Keibel, Strassburg i. Elsass. Hierzu 7 Textfiguren 543

16337

Abteilung II.

Drittes Heft. Ausgegeben am 30. November 1917.

Seite

Dokumente zur Geschichte der Zeugungslehre. Eine historische Studie als Abschluss eigener Forschung. Von Oskar Hertwig. Hierzu 25 Textfiguren 1

Viertes Heft. Ausgegeben am 30. April 1918.

Über die Samenkörper der Libellen. I. Die Spermien und Spermiozeugmen der Aeschniden. Von E. Ballowitz in Münster i. W. Hierzu Tafel I und II und 8 Textfiguren 169

ARCHIV

für

Mikroskopische Anatomie

I. Abteilung

für vergleichende und experimentelle Histologie und Entwicklungsgeschichte

II. Abteilung

für Zeugungs- und Vererbungslehre

herausgegeben

von

O. Hertwig und **W. von Waldeyer-Hartz**
in Berlin

Neunzigster Band
I. Abteilung
Mit 16 Tafeln und 18 Textfiguren

BONN
Verlag von Friedrich Cohen
1918

Inhalt.

Abteilung I.

Erstes Heft. Ausgegeben am 8. Juni 1917. Seite

Die Wirkung der Radiumstrahlen auf tierische Gewebe. (Experimentell-histologische Untersuchung an Geweben von Amphibienlarven.) Von Walter Grasnick, Berlin-Lichtenberg. Hierzu Tafel I 1

Über Plasmastrukturen in Sinnesorganen und Drüsenzellen des Axolotls. Von Dr. Cecylia Beigel-Klaften, 2. Assistentin am Zoologischen Institut der Universität Lemberg. (Aus dem Zoologischen Institut der Universität Lemberg unter der Leitung von Professor Dr. Joseph Nusbaum-Hilarowicz). Hierzu Tafel II und III . . . 39

Neutralviolett extra. Von P. G. Unna und L. Golodetz. Hierzu Tafel IV 69

Die Chromatophoren der Reptilienhaut. Von Privatdozent Dr. W. J. Schmidt, Bonn, Zoologisches Institut. Hierzu Tafel V—IX und 6 Textfiguren 98

Zweites Heft. Ausgegeben am 10. August 1917.

Über die bilaterale oder nasotemporale Symmetrie des Wirbeltierauges. Von Carl Rabl. Hierzu Tafel X—XIII und 5 Textfiguren . 261

Viertes Heft. Ausgegeben am 30. April 1918.

Über Umwandlung von Plastosomen in Sekretkügelchen, nach Beobachtungen an Pflanzenzellen. Zugleich eine Fortsetzung meiner Diskussion mit Benda. Von Friedrich Meves in Kiel. Hierzu Tafel XIV 445

Zur Morphologie der vitalen Granulafärbung. Von Wilhelm von Moellendorff. (Aus dem Anatomischen Institut zu Greifswald.) Hierzu Tafel XV und XVI 463

Die Bedeutung von sauren Kolloiden und Lipoiden für die vitale Farbstoffbindung in den Zellen. Von Wilhelm von Moellendorff. (Aus dem Anatomischen Institut zu Greifswald.) 503

Die Implantationsstelle eines ganz frühzeitig abortiv ausgestossenen menschlichen Eies. Von Franz Keibel, Strassburg i. Elsass. Hierzu 7 Textfiguren 543

Die Wirkung der Radiumstrahlen auf tierische Gewebe.

Experimentell-histologische Untersuchung an Geweben von Amphibienlarven.

Von

Walter Grasnick.

Hierzu 1 Tafel.

Inhaltsverzeichnis.

Einleitung, Literatur . . . . . Seite 1—2
I. Geschichtlicher Rückblick
1. Morphologische und histologische Ergebnisse . . . . . „ 3—6
2. Chemisch-physiologische und biologische Erklärungsversuche . . . . . „ 6—10
II. Material und Methoden der Versuche . . . . . „ 11—14
III. Übersicht über die makroskopisch und mikroskopisch beobachteten Veränderungen der bestrahlten Gewebe . . . „ 15—21
IV. Cytologische und histologische Ergebnisse . . . . . „ 21—28
V. Zusammenfassung der Ergebnisse, Deutungsversuche und Vergleiche mit den Ergebnissen und Hypothesen anderer Autoren . . . . . „ 28—37
Tafelerklärung . . . . . „ 38

Einleitung, Literatur.

Seit in den letzten Jahren des vorigen Jahrhunderts die Wirkung der Radiumstrahlen auf lebende Gewebe entdeckt wurde, haben viele Forscher diese eigenartige Wirkung zum Gegenstand eingehender Untersuchungen gemacht. Ungefähr seit dem Jahre 1904 nahm diese Forschung einen ganz besonderen Aufschwung, da man die elektive Wirkung der Radiumstrahlen zur Beseitigung von inoperablen Geschwülsten des menschlichen Körpers hoffte anwenden zu können.

Die Forscher, welche dieses Ziel vor Augen hatten, benutzten meist für ihre Versuche die Gewebe des Menschen und höherer Tiere. Unter Ausschluss der rein klinischen Arbeiten wären auf

diesem Gebiete zu erwähnen Heinecke (1903), Frieben (1903), Seldin (1904), Thies (1905), Harvey (1908), Guyot (1909) u. v. a.

Forscher, welche die Radiumwirkung mehr als Zellproblem auffassten oder nach einer chemisch-physiologischen Erklärung suchten, experimentierten meist mit isolierten lebenden Zellen oder jungen Entwicklungsstadien von Tieren und Pflanzen. So untersuchten Aubertin, Beaujard, Bergonié, Tribondeau, Delamare u. a. die Einwirkung der Radiumstrahlen auf das Blut, die Wirkung auf die Samenzellen im Hoden wurde besonders eingehend untersucht von Albers-Schönberg (1903), Régaud und Dubreuil (1907), Barratt und Arnold (1908). Die Beeinflussung und abweichende Entwicklung bestrahlter Ei- und Samenzellen, sowie junger Embryonen beschreiben G. Schwarz (1903), Bohn (1903), Bergonié et Tribondeau (1904), Perthes (1904), Schaper (1904), O. Levy (1906), Jan Tur (1906, 1911), Hasebrock (1908), Barlow and Bonney (1909), Bardeen (1909, 1911), O. und G. Hertwig (1911, 1912, 1913), Fräulein P. Hertwig (1911, 1913, 1914), Oppermann (1913), Stachowitz (1914), Packard (1914, 1915). Auch Botaniker wie z. B. Koernicke (1905), Guilleminot (1908), Molisch (1913) benutzten für ihre Bestrahlungsversuche meist pflanzliche Samen und Keimlinge. Protozoen bestrahlten E. G. Willcock (1904) und Fräulein M. Zuelzer (1905). Als den biologischen Problemen der Radiumwirkung nahestehend seien aus der chemisch-physiologischen Literatur erwähnt die Arbeiten von Wohlgemut (1904), K. v. Korosy (1911) und Bickel (s. Handb. f. Rad.-Biol. u. Ther.).

Im folgenden Abschnitt werde ich eine kurze vergleichende Übersicht über die hauptsächlichen morphologischen und histologischen Ergebnisse der erwähnten Autoren geben, woran sich in einem weiteren Abschnitt die von ihnen daraus abgeleiteten Theorien anschliessen werden. Der zweite Teil der Arbeit enthält den Bericht über die von mir angestellten Versuche, ihre Ergebnisse und deren Deutung.

Ich will nicht verfehlen, Herrn Geheimrat O. Hertwig an dieser Stelle zu danken für die Anregung und das Material zu dieser Arbeit, sowie die dauernde Aufmerksamkeit, die er ihr entgegenbrachte.

I. Geschichtlicher Rückblick.

1. Morphologische und histologische Ergebnisse.

Die überwiegende Mehrzahl der Arbeiten auf dem Gebiet der Radiumstrahlenwirkung betont als das am meisten in die Augen fallende Ergebnis eine Schädigung der bestrahlten Zellen und Gewebe, die bei höher differenzierten Geweben zu verschiedenen Formen von Degeneration führt. Bei bestrahlten Ei- und Samenzellen sowie jungen Embryonen bewirken auch schon geringe Strahlendosen deutlich eine Verlangsamung des Wachstums und der Entwicklung. Dass sehr geringe Dosen die Entwicklung anzuregen und zu beschleunigen vermöchten, ist zwar von Guilleminot, Barley and Bonney u. a. als wahrscheinlich hingestellt, aber nie sicher nachgewiesen worden. Dagegen werden von mehreren Autoren übereinstimmend nach Bestrahlung anormale Wucherungen der Epidermis und des ontogenetisch von ihr abstammenden Medullarrohrs beschrieben (Thies, O. Levy, O. und G. Hertwig, Stachowitz). Nach Thies (1905) setzen die Wucherungen offenbar nach längerer Bestrahlung ein, die unter gewissen Umständen mitotische und amitotische (Guyot) Zellteilung hervorruft.

Ein charakteristischer Unterschied der β- und γ-Strahlen des Radiums von anderen Reizquellen besteht darin, dass sich ihre Wirkung auf den Organismus erst nach einer gewissen Zeit deutlich bemerkbar macht. Nur wenige Angaben widerstreiten dieser „Latenz", so legen z. B. Aubertin und Delamare bei der Beschreibung der Radiumstrahlenwirkung auf das Blut Nachdruck auf das sofortige Eintreten (précocité) der Veränderungen.

Bedeutend heftiger ist der Streit der Meinungen über einen andern wichtigen Punkt, nämlich die elektive Wirkung der Radiumstrahlen. Dass gewisse Gewebe, wie Hoden und Eierstöcke, besonders stark geschädigt werden, kann wohl als sicher gelten. Dass die Strahlen auch auf das Nervensystem eine elektive Wirkung ausüben, wird schon von einigen bestritten (Obersteiner), und ähnliches gilt vom Blutgefäßsystem. Der Kernpunkt des Streites liegt aber darin, ob die elektive Wirkung nur in einer sehr verschieden starken Schädigung der Gewebe bestehe oder ob gewisse Gewebe gar nicht oder nur sekundär oder gar direkt in völlig abweichender Weise beeinflusst werden. Wie ich später

zeigen werde, wirkt die Unklarheit hierüber auch stark auf die Theorien der Radiumwirkung zurück.

Eine kurze Zusammenfassung der Tatsachen über das Verhalten der verschiedenen Gewebearten ergibt ungefähr folgendes: Radiumgeschädigte Epidermis zeigt im allgemeinen Merkmale degenerativen Zerfalls (Thies u. a.), unter gewissen Umständen, die nicht genau bekannt sind, treten dabei die oben erwähnten Wucherungen auf, die Guyot als Knötchen bezeichnet; O. Levy beschreibt sie an Froschlarven als warzenförmige Hervorragungen der Haut und legt ihnen den — von Roux für ähnliche Anomalien gewählten — Namen „Framboisia" bei. Auf das Bindegewebe üben die Strahlen einen zerstörenden Einfluss aus, doch sind auch hier und bei Knorpel Wucherungen beobachtet worden (Thies, Seldin). Die elastischen Fasern werden nicht geschädigt (Guyot); widerstandsfähig ist auch das Chordagewebe (nach Stachowitz, O. Levy). Die Veränderungen bestrahlter Muskulatur sollen nach manchen Autoren nur gering sein; stärkere Schädigungen beginnen nach Guyot mit einer kleinzelligen Infiltration zwischen den Muskelbündeln, wodurch deren Fasern auseinandergezwängt werden. Später schwindet auch die Quer- und Längsstreifung und schliesslich tritt an die Stelle der Fibrillen ein Granulationsgewebe.

Hämolyse durch Radiumbestrahlung von Blut haben Salomonson und Dreyer (1904) sowie Henri und Meyer (1904) nachgewiesen. Die Veränderungen des Gefäßsystems in bestrahlten Geweben werden übereinstimmend beschrieben als starke Erweiterung, hervorgerufen durch pralle Füllung mit Blutzellen, unter denen Leukozyten vorwiegen (Danysc, Obersteiner, Thies, O. Levy, Guyot). Guyot hält die Erweiterung der Blutgefässe nur für eine sekundäre Wirkung der Radiumstrahlen, direkt hervorgerufen durch die gleichzeitigen Wucherungen der Epidermis, welche ein stärkeres Nahrungsbedürfnis besitzen. Die andern erwähnten Forscher sprechen sich für eine direkte Beeinflussung des Blutgefäßsystems aus, lassen aber dabei ungewiss, ob die Gefässwände direkt geschädigt werden, was Guyot völlig bestreitet.

Was die Schädigung des Nervensystems durch das Radium betrifft, so scheinen die Widersprüche der Autoren, die hier bestehen, sich dadurch aufklären zu lassen, dass das junge, noch

in Differenzierung begriffene Nervensystem stark geschädigt wird (Schaper, O. Levy, O. Hertwig, Stachowitz, Jan Tur), während vollentwickelte Ganglienzellen kaum beeinflusst werden (Obersteiner).

Die grosse Empfindlichkeit der Geschlechtsorgane, insbesondere der Keimzellen von Tieren und Pflanzen gegen Radiumstrahlen ist häufig festgestellt worden und hat wohl niemals Widerspruch gefunden.

Die Versuche, welche über die Beeinflussung anderer innerer Organe durch Radiumstrahlen angestellt worden sind, sind nicht sehr zahlreich und bieten histologisch nichts grundsätzlich Neues.

Bei der Erforschung der elektiven Wirkung der Radiumstrahlen ist man noch einen Schritt weiter gegangen und hat festzustellen versucht, ob von den jeder Zelle eigentümlichen Bestandteilen einzelne stärker und schneller geschädigt werden als die übrigen. Für die Bearbeitung dieses Problems hat man aus praktischen Gründen möglichst wenig differenzierte Zellen, z. B. Eizellen oder junge Embryonen gewählt. Die Zellfunktion, welche durch die Radiumstrahlen zuerst sichtlich leidet, ist die der normalen mitotischen Teilung (Perthes, Schaper, Koernicke Barratt und Arnold, O. und G. Hertwig, Packard). Es treten unregelmässige Mitosen auf, manchmal ist auch amitotische Teilung beobachtet worden (Koernicke, Barratt und Arnold u. a.). Schliesslich findet meist ein völliges Schwinden der Teilungsfähigkeit statt. Eine Beschleunigung der Teilungsintensität durch Bestrahlung mit geringen Dosen wird von Barlow, Bonney und G. Bohn behauptet, letzterer hält sogar Anregung zu parthenogenetischer Entwicklung durch Radiumstrahlen für möglich. Die Beeinflussung der Mitosen und das Auftreten von pyknotischen und sogenannten siegelringförmigen Kernen erklären viele Autoren (Bohn, Koernicke, O. und G. Hertwig, Stachowitz, Jan Tur) durch eine Schädigung des Chromatins (siehe nächsten Abschnitt). Über die andern Komponenten der Zelle findet man meist keine Angaben; Koernicke behauptet, dass Kino- und Trophoplasma pflanzlicher Zellen völlig unbeschädigt bleiben, Packard dagegen sagt, dass bei der Polzellenbildung bestrahlter Eier die chromatische und achromatische Substanz der Spindel anormal wird und glaubt auch eine direkte Schädigung des Zellplasmas aus einigen Tatsachen schliessen

zu müssen, z. B. daraus, dass bestrahlte Seeigeleier die Fähigkeit verlieren, die Eimembran nach der Befruchtung abzuheben.

2. Chemisch-physiologische und biologische Erklärungsversuche.

Der erste Versuch zu einer umfassenden chemisch-physiologischen Erklärung der Radiumwirkung rührt von G. Schwarz her. Schwarz hat festgestellt, dass bei bestrahlten frischen Hühnereiern eine Veränderung des Dotters an Farbe, Konsistenz und Geschmack stattfindet, während die Proteine des Eiweisses unverändert bleiben. Er deutet die Veränderung des Dotters als eine Spaltung des Lecithins in Stearinsäure, Glyzerinphosphorsäure und Cholin, welches letztere Trimethylamin (festgestellt durch Geschmack) abspaltet. Er folgert dann weiter, dass der Lecithingehalt, der in Eizellen und Zellen wachsender Gewebe häufig nachgewiesen sei, der Grund für die Empfindlichkeit dieser Gewebe gegen die Radiumstrahlen sei. Auf Grund dieser Hypothese haben in den nächsten Jahren mehrere Forscher, unter andern auch Schaper, die Ergebnisse ihrer Bestrahlungsversuche gedeutet.

Bald haben aber Zweifel und Gegenbeweise zu einer völligen Ablehnung der Lecithinhypothese geführt. Thies hat die Schwarzschen Versuche am Hühnerei wiederholt, hat aber trotz Anwendung stärkerer Präparate nicht die von Schwarz beobachteten Veränderungen feststellen können. Gegen die allgemeine Geltung der Lecithinhypothese wird ferner von Thies und anderen der Umstand eingewendet, dass die Radiumstrahlen nur Tiefenwirkung, nicht seitliche Ausdehnung der Wirkung zeigen, ferner dass bei voll entwickelten, in toto bestrahlten Tieren der lecithinarme Muskel stärker geschädigt wird als die lecithinhaltigen Ganglienzellen. Von R. Werner u. a. angestellte Versuche haben ergeben, dass die Injektion der Abbauprodukte des Lecithins nicht die charakteristische Wirkung der Radiumstrahlen hervorzubringen vermag. O. Hertwig endlich hat exakt nachgewiesen, dass Froschlarven die gleichen Schädigungen aufweisen, wenn vor der Befruchtung das Sperma oder ihre dotterreiche — also auch lecithinreiche — Eizelle, aus denen sie sich entwickeln, bestrahlt worden sind.

Nach Widerlegung der Schwarzschen Lecithinhypothese haben viele Forscher geglaubt, von chemischen Hypothesen besser

ganz absehen und vorläufig eine Deutung der Strahlenwirkung nur mit biologischen Begriffen unternehmen zu sollen.

O. Levy, der besonders von der Tatsache ausgeht, dass das in Bildung begriffene Nervensystem stark geschädigt wird, ausgebildete Ganglienzellen dagegen relativ unempfindlich sind, glaubt die Radiumwirkung und besonders deren elektive Eigenschaft dadurch allgemein erklären zu können, dass er eine Degeneration der Zellen je nach der Stärke ihrer generativen Selbstassimilation annimmt. Er sagt: „Schwere degenerative Schädigung trifft die Zellen, die nicht nur sich teilen, sondern nach der Teilung in einem raschen Assimilationsprozess zu der ursprünglichen Grösse heranwachsen müssen."

Guyot findet den Grund der Radiumwirkung in einem anormal lebhaften Reiz, der besonders die Epithelzellen zu überstürzter Entwicklung und rapider Involution anreizt, neben der bei intensiver Radiumwirkung eigentlich nekrobiotische Prozesse erst sekundär oder doch in zweiter Linie einhergehen.

O. Hertwig erklärt die Radiumwirkung als eine direkte und ausschliessliche oder doch stark überwiegende Schädigung der Kernsubstanzen. Er sagt (1913): „Namentlich das Chromatin wird schon durch kleinste Dosen radioaktiver Strahlung in seinen Lebenseigenschaften verändert und durch grössere Dosen so geschädigt, dass es die Fähigkeit zu wachsen und sich durch Mitose in gesetzmässiger Weise zu vermehren verliert, dass es einem allmählichen Zerfall unterliegt und in denselben allmählich auch den es einschliessenden Zellkörper hineinzieht." Hertwig beruft sich dabei auf die Ergebnisse mehrerer Vorgänger und stützt sich besonders auf die von ihm experimentell festgestellte Tatsache, dass Embryonen, die aus normalen, mit radiumbestrahltem Sperma befruchteten Eiern sich entwickeln, alle typischen Radiumschädigungen aufweisen. Er führt aus (Arch. f. mikroskop. Anat., Bd. 77, S. 133 ff.), dass ein im Spermium entstandenes Gift (z. B. Abbauprodukte des Lecithins) gegebenenfalls nur in ganz „homöopathischen Dosen" in das Ei eingeführt werde und, da ein chemisches Gift sich nicht im Ei vermehren könne, selbst wenn man eine sehr gleichmässige Verteilung in alle Furchungszellen annehme, so stark verdünnt werde, dass man ihm die auftretenden intensiven Schädigungen nicht zuschreiben könne und eigentlich annehmen müsse, dass es durch den Stoffwechsel ausgeschieden

werden sollte. Hertwigs „biologische Theorie“ nimmt dagegen an, dass die radiumkranke Kernsubstanz des Spermiums „durch das Mittel der Zellteilung vermehrt, schliesslich im gesamten Eiinhalt verteilt und jeder Embryonalzelle zugeführt wird“. Er fährt fort: „Wieviel ist in dieser Beziehung die biologische der rein chemischen Hypothese überlegen! Wie wird es jetzt ohne weiteres verständlich, dass die im bestrahlten Samenfaden entstandene kranke Substanz, auch wenn sie anfangs als eine homöopathische Dosis erscheint, schliesslich die mehr als tausendmal grössere Masse des Eies im Entwicklungsprozess vergiftet. Denn sie wirkt wie ein contagium vivum. Der kranke Samenfaden verhält sich genau wie ein Bakterium, wenn es im tierischen Organismus eine Infektionskrankheit verursacht.“

Diese Theorie ist etwas abgeändert worden durch O. und G. Hertwigs Entdeckung, dass auch solche Froschlarven Symptome der Radiumkrankheit aufweisen, die mit starkbestrahltem Sperma befruchtet, sich nach Eliminierung des Spermachromatins parthenogenetisch entwickeln. G. Hertwig weist durch genaue cytologische Beobachtung nach, dass die mit Radiumstrahlen geschädigte Kernsubstanz von Seeigelspermien nach der Befruchtung normaler Eier eine Schädigung in deren Kernsubstanz hervorruft. Er folgert daraus (Arch. f. mikroskop. Anat. Bd. 79 II. S. 213): „Diese Schädigung des mütterlichen Chromatins kann allein durch den radiumkranken Spermakern hervorgerufen sein, dessen durch die Radiumstrahlen veränderte Chromatinmasse allein durch die nahe Berührung die normale Chromatinsubstanz so tiefgreifend verändert hat. Wir gehen wohl nicht fehl, wenn wir hier eine Art chemischer Giftwirkung annehmen, hervorgerufen durch eine Substanz, die sich im Samenkern unter der Einwirkung der Radiumstrahlen durch Zerfall gewisser Stoffe gebildet hat.“

Stachowitz (1914) hat versucht, die Hertwigsche Chromatinhypothese, die aus exakten Versuchen mit Ei- und Samenzellen abgeleitet worden ist, auch zur Erklärung seiner an bestrahlten embryonalen Geweben gewonnenen Ergebnisse heranzuziehen. Um die elektive Wirkung zu erklären, zieht er die an sich wenig sagende Folgerung: „Wir müssen also eine verschiedenartige Einwirkung auf die Kernsubstanzen der einzelnen Organe annehmen.“ Und da er O. Levys Hypothese der elektiven Schädigung von Zellen stärkster generativer Selbstassimi-

lation ablehnt, sieht er sich genötigt, die elektive Schädigung der Nervenzellen aus „einer im Verhältnis zu anderen Zellen grösseren Reizbarkeit (!) und deshalb weitgehender Schädigung bei Veränderung der chemischen Struktur" zu erklären. Eine derartig vitalistische Anwendung der Chromatinhypothese dürfte jedoch kaum noch den Wert einer Erklärung besitzen.

Packard dagegen neigt zu der Ansicht, dass die Chromatinhypothese im Grunde chemisch (fundamentally chemical in its nature) sei. Er sieht (1914) mit Hertwig den Beginn der Radiumwirkung auch in einer Schädigung der Kernsubstanz, wendet sich aber gegen Hertwigs Begriff „contagium vivum" und sieht eine wirkliche Lösung des Problems nur in einer chemischen Erklärung, zu der ja auch G. Hertwig in dem von mir erwähnten Zitat hinneigt. Packard ist ein eifriger Verteidiger der schon vor ihm mehrfach aufgestellten Hypothese, die man wohl als die Enzymhypothese der Radiumwirkung bezeichnen kann. Er formuliert sie mit den Worten: „The solution of the problem lies, I believe, in the fact that the protoplasmic und nuclear elements are not directly affected by the radiations but indirectly by means of enzyms which are activated by the treatment" (Journ. of. Exper. Zool., Vol. 16, p. 117).

Packard und schon vor ihm Neuberg, Henri und Mayer, J. Wohlgemut, Werner, v. Korosy, Barratt und Arnold u. a. nehmen eine Aktivierung autolytischer Enzyme oder eine vermehrte Wirksamkeit derselben durch Radiumschädigung der den Stoffwechsel begünstigenden Enzyme an. Da die Enzymwirkung als eine fermentative angesehen wird, vermeidet die Enzymhypothese das von O. Hertwig gegen eine chemische Erklärung geäusserte Bedenken der „homöopathischen Dosis". Die Begriffe mögen erklärt sein durch ein Zitat aus der Arbeit K. v. Korosys, der chemische Experimente über die Wirkung der Radiumstrahlen angestellt hat. „Die Fermentwirkung ist nach Ostwalds Definition eine Art der allgemeinen katalytischen Wirkung. Unter Katalyse verstehen wir unter gewissen Umständen stattfindende Beschleunigung der Geschwindigkeit eines chemischen Prozesses; Fermentwirkungen sind jene Spezialfälle der Katalyse, in welchen durch gewisse vom Lebewesen produzierte Agenzien (d. h. Enzyme; d. Verf.) die Beschleunigung verursacht wird. . . . . Fermentwirkungen der Radiumstrahlen

sind also als strahlenkatalytische Beschleunigung solcher Prozesse aufzufassen, die durch Fermente katalysiert zu werden pflegen." v. Korosy u. a. schreiben den Radiumstrahlen ebenso wie ionisierende auch direkte katalytische Wirkungen ohne den Umweg über die Enzyme zu, was aber Neuberg auf Grund neuerer Versuche völlig in Abrede stellt.

Packard hat in dem umfangreichen theoretischen Teil seiner Arbeit den Versuch unternommen, die verschiedenen Eigentümlichkeiten der Radiumwirkung auf Grund der Enzymhypothese zu erklären. Die Latenz lässt sich ja ohne grosse Schwierigkeit durch die langsam wachsende Enzymwirkung erklären: wenn aber Packard, um seine Idee folgerichtig durchzuführen, angibt, dass Radiumwucherungen und Beschleunigung des Wachstums durch Radiumstrahlen durch Anregung (stimulation) synthetischer Prozesse, dagegen Zerstörung der Gewebe durch entgegengesetzte Prozesse zu erklären seien, so sagt dies, solange nicht exakte Tatsachen zum Beweise vorliegen, nicht viel mehr als die Stachowitzsche Begründung dieser Erscheinungen durch die verschieden starke Reizbarkeit der betreffenden Gewebe.

Neues Tatsachenmaterial vermag also vor allem für eine weitere Klärung der Theorien der Radiumwirkung zu sorgen. Es wird am besten nach der von O. und G. Hertwig, Packard u. a. angewandten Methode zu gewinnen sein, von der G. Hertwig in der Einleitung seiner Arbeit „Über das Schicksal des mit Radium bestrahlten Spermachromatins im Seeigelei" sagt, dass sie in einer Vereinigung des Experiments mit den altbewährten Forschungsmethoden der exakten Beobachtung, d. h. der feineren mikroskopischen Analyse der experimentellen Ergebnisse bestehe. Unter Benutzung dieser Methode hoffe auch ich in den folgenden Abschnitten einiges Tatsachenmaterial geliefert zu haben zur weiteren Klärung unserer theoretischen Anschauung der Radiumstrahlenwirkung auf den lebenden Organismus. Ich habe bei der Deutung meiner Ergebnisse mein Augenmerk besonders darauf gerichtet, wieweit sich die aus Versuchen an Fortpflanzungszellen gewonnene Chromatinhypothese zwanglos auf die Radiumschädigungen von Gewebezellen anwenden lässt, ferner ob der Charakter der nach Radiumstrahlen auftretenden Veränderungen primärer oder sekundärer Art ist.

II. Material und Methoden der Versuche.

Ich beobachtete die Wirkung der Radiumstrahlen an den Schwänzen der Larven von Rana fusca und Amblystoma tigrinum Green (= Siredon pisciformis Shaw). Zuerst untersuchte ich Larven von Rana fusca, die mir Herr Geheimrat Hertwig zur Verfügung stellte. Fünf davon waren an der Schwanzspitze den Radiumstrahlen ausgesetzt worden, die beiden übrigen waren normale Larven, die zur Kontrolle dienten. Als die Larven bestrahlt wurden, waren sie ungefähr 2—3 cm lang und es begannen sich bei ihnen schon die Hinterextremitäten in die einzelnen Abschnitte zu gliedern. Um die Tiere während der Bestrahlung unbeweglich zu machen, wurden sie in eine 0,01% Kokainlösung gebracht, bis sie auf Berührungsreiz nicht mehr reagierten, dies trat ungefähr nach fünf bis zehn Minuten ein. Dann wurden sie in reinem Wasser abgespült, in gerade gestreckter Lage auf eine dünne Glimmerplatte gelegt und mit wenigen Tropfen Wasser angefeuchtet. Die Glimmerplatte wurde nun in einer feuchten Kammer so auf der Radiumkaspel orientiert, dass nur das Schwanzende sich ungefähr in der Ausdehnung eines halben Zentimeters im Strahlenfelde befand. Zur Bestrahlung wurde entweder eine Kapsel mit 7,4 mg Radiumbromid oder eine zweite mit 55 mg Mesothorium benutzt. Die Versuchstiere blieben während der Bestrahlung völlig unbeweglich. Nach Beendigung des Versuchs wurden sie in grössere Gefässe mit frischem Wasser gebracht, wo sie sich allmählich von der durch das Kokain hervorgerufenen Starre und Unempfindlichkeit erholten. Bald begannen sie normal zu schwimmen und zu fressen und waren durch nichts mehr von normalen Tieren zu unterscheiden. Aus nachfolgender Tabelle ist zu ersehen, welches Präparat und welche Bestrahlungsdauer bei den verschiedenen Larven angewandt wurde, ferner der Tag der Abtötung und das Fixationsmittel. Die laufende Nummer bezieht sich auf die Nummer der Photogramme auf der Tafel, die den Sitzungsberichten der Kgl. Preussischen Akademie der Wissenschaften 1914 XXXIV beigegeben ist. Dort hat O. Hertwig einen vorläufigen Bericht über die soeben erwähnten Experimente sowie die makroskopischen Beobachtungen, die dabei gemacht wurden, erscheinen lassen mit dem Titel: Die Verwendung radioaktiver Substanzen zur Zerstörung lebender Gewebe.

Tabelle Versuchsreihe I.

Nr.	Präparat	Dauer der Bestrahlung	abgetötet nach	fixiert mit
4a	7,4 mg $RaBr_2$	$1^3/_4$ Stunden	7 Tagen	Pikrin-Sublimat Eisessig
5a	7,4 mg $RaBr_2$	2 „	10 „	Chromkali-Sublimat-Eisessig nach Zenker
5b	55,0 mg Mesothorium	1 Stunde	10 „	
6b	55,0 mg Mesothorium	1 „	14 „	
6c	7,4 mg $RaBr_2$	2 Stunden	14 „	

4b und 6a sind normale unbestrahlte Kontrollarven, die jedoch auch in derselben Weise kokainisiert und eine entsprechende Zeit in der feuchten Kammer aufbewahrt waren.

Zur Ergänzung dieser Experimente bestrahlte ich im Winter-Semester 1915/16 im Anatomisch-Biologischen Institut die Schwänze junger Axolotl (Siredon pisciformis). Die Tiere hatte ich aus Eiern aufgezogen, die mir in dankenswerter Weise Herr Dr. Heinrot, Kustos des Aquariums am Berliner Zoologischen Garten, zur Verfügung stellte.

Für die Versuchsreihe II wurden Axolotl von ungefähr 4 cm Länge benutzt, bei denen die vordere Extremität schon völlig entwickelt war und die hintere gerade hervorzusprossen begann. Diese Tiere wurden mit einer 0,01% wässrigen Kokainlösung betäubt, alsdann auf ein Glimmerblättchen gelegt und reichlich mit Wasser befeuchtet. Nachdem unter dem Mikroskop die normale Beschaffenheit des Schwanzes festgestellt worden war, wurde die Schwanzspitze in der Ausdehnung von ungefähr 1 cm von unten durch die Glimmerplatte mit einem Präparat von 25 mg Mesothorium bestrahlt. Für die bereitwillige Überlassung des Präparats spreche ich Herrn Dr. Gudzent, Direktor des Instituts für Radiumforschung an der Universität Berlin, hierdurch meinen besten Dank aus. Das Präparat, das sonst zu therapeutischen Zwecken benutzt wurde, befand sich in einer 1 cm langen Silberröhre mit 0,2 mm starker Wand und wurde bei der Anwendung in ein Bleifilter von 2 mm Wandstärke gesteckt, das einen ungefähr 1 cm langen, trapezförmigen Schlitz enthielt, so dass die Strahlen nur durch diesen Schlitz genau 1 cm der Spitze des Axolotlschwanzes treffen konnten. Die Strahlen mussten also, ehe sie den Axolotl-

schwanz trafen, durch 0,2 mm Silber, 4 mm Luft und eine dünne Glimmerplatte dringen, was für die Beurteilung der Ergebnisse dieser Versuchsreihe im Auge zu behalten ist. Um die Tiere dauernd feucht zu halten, fand die Bestrahlung in einer feuchten Kammer statt, sie dauerte $1^1{}_2$ Stunden. Danach wurden die Tiere wieder kurz unter dem Mikroskop beobachtet und sofort in frisches Wasser gebracht, wo sie sich schnell erholten und bald wieder normal zu schwimmen und zu fressen anfingen. Die Tiere wurden in verschiedenen Zeitabständen nach der Bestrahlung mit Pikrin-Sublimat-Eisessigmischung abgetötet und fixiert und zwar je eines sofort, nach $17^1/_2$ Stunden, 2, 3, 6, 10 und 15 Tagen. Zur Kontrolle wurden 2 Axolotl ebenso narkotisiert und dann $1^1/_2$ Stunden auf einer Glimmerplatte in die feuchte Kammer gestellt.

Tabelle Versuchsreihe III.

Nr.	Bestrahlungsdauer	abgetötet
1	50 Minuten	sofort
2	50 „	nach 1 Tag
3	50 „	„ 5 Tagen
4	50 „	„ 10 „
5	50 „	„ 17 „
6	50 „	„ 24 „
7	50 „	„ 32 „
8	30 „	„ 14 „
9	30 „	„ 21 „
10	75 „	„ 10 „
11	75 „	„ 20 „
12	60 „	„ 30 Minuten
13	60 „	„ 3 Tagen
14	60 „	„ 10 „
15	60 „	„ 20 „
16	60 „	„ 32 „

Da dieser Versuch wider Erwarten ausfiel (vergl. S. 17), bestrahlte ich 1 Monat später 5—6 cm lange Axolotl, bei denen sich auch die hintere Extremität schon deutlich gliederte, mit einem Mesothoriumpräparat von 50 mg, das sich in einer runden Messingkapsel befand und durch ein Glimmerblättchen nach aussen

abgeschlossen war (Versuchsreihe III). Auch für die Benutzung dieses Präparats, das der Kgl. Preussischen Akademie der Wissenschaften gehörte, will ich nicht verfehlen, Herrn Geheimrat Hertwig meinen Dank auszusprechen.

Es wurde teils die Spitze, teils die Mitte des Schwanzes in der Ausdehnung von $^1/_2$ bis 1 cm bestrahlt. Danach wurden die Versuchstiere, wie die der vorigen Versuchsreihe, jedes einzeln in ein besonderes Gefäss gebracht und täglich sorgfältig mit frischem Wasser und Futter (Daphnien) versehen. Die Bestrahlungszeiten und der Tag der Abtötung sind aus der folgenden Tabelle ersichtlich. Die Exemplare Nr. 1—11 sind an der Schwanzspitze, Nr. 12—16 an der Schwanzmitte bestrahlt.

Die Bestrahlung wurde in einer feuchten Kammer vorgenommen. Die Tiere, die durch 15 Minuten langes Verweilen in 0,02—0,03% Kokainlösung betäubt waren, wurden für die Bestrahlung ausgestreckt auf eine Glasplatte gelegt und stets mit Wasser benetzt gehalten. Da die Tiere schon ziemlich schwer waren, liess es sich trotz grösster Vorsicht nicht völlig vermeiden, dass ein Teil der die Glasplatte berührenden Cuticula mit daran haftenden Epithelzellen an dem Glase kleben blieb; doch wurde es wenigstens erreicht, dass die bestrahlten Stellen des Schwanzes vor dieser mechanischen Schädigung bewahrt blieben. Die Kapsel mit dem Mesothoriumpräparat wurde so über dem Schwanz auf einem Glasrahmen montiert, dass die wirksamen Strahlen ausser der Glimmerplatte der Kapsel nur einen ungefähr 2 mm starken Luftraum und das Wasserhäutchen, mit dem das Tier benetzt war, zu durchmessen hatten, ehe sie die Gewebe trafen, an denen ihre Wirkungen untersucht werden sollten. Als Abtötungs- und Fixierungsmittel wurde eine Pikrin-Sublimat-Eisessigmischung benutzt. Unmittelbar vor und nach der Bestrahlung wurden die betreffenden Stellen des Schwanzes einer kurzen mikroskopischen Besichtigung unterzogen.

Die Durchsichtigkeit der Gewebe des Schwanzes erlaubte die Zirkulation des Blutes in den Kapillaren und die Veränderung der Pigmentzellen deutlich am lebenden Objekt zu beobachten. Dieser Umstand liess die Benutzung der Amphibienlarven für die betreffenden Versuche günstig erscheinen, und ausserdem riet auch zur Benutzung von Frosch- und Axolotllarven, dass schon von den Eizellen und Embryonalstadien dieser Tiere genaue Versuche in grösserer Zahl vorlagen.

III. Übersicht über die makroskopisch und mikroskopisch beobachteten Veränderungen der bestrahlten Gewebe.

Versuchsreihe I.

Nach der Bestrahlung der Ranalarven ergab eine Besichtigung unter dem Mikroskop, dass das Blut in dem Netzwerk der Kapillargefässe noch normal zirkulierte. Nach 1—2 Tagen wurde dagegen ein Stillstand der Zirkulation in einigen Kapillaren beobachtet, die mit weissen und roten Blutkörperchen angefüllt waren, nur in den grösseren Gefässen des muskulösen Teils der Schwanzspitze war die Zirkulation noch im Gange. Nach Ablauf einiger Tagen begannen atrophische Veränderungen der bestrahlten Schwanzspitze. Zuerst begann der Flossensaum zu schrumpfen, während er in der unbestrahlten Region mit dem normalen Wachstum der Larve an Grösse zunahm. Nach zweistündiger Bestrahlung mit 7,4 mg $RaBr_2$ fand sich nach 10—14 Tagen (5a und 6c) nur noch ein feiner, kaum wahrnehmbarer Saum an dem Teil der Schwanzspitze, der das Ende des Rückenmarks, der Chorda und eine Anzahl von Muskelsegmenten enthält. O. Hertwig nimmt in der zitierten Akademieabhandlung (deren Darstellung ich hier folge) an, dass sich nur noch die Achsenorgane und wahrscheinlich auch nur in atrophischem Zustand erhalten haben. Bei den mit 25 mg Mesothorium bestrahlten Tieren soll sich die vollständige Atrophie auch auf das Ende des Rückenmarks, der Chorda und auf die letzten Muskelsegmente erstreckt haben. Hertwig sagt: „Alle diese Teile sind hier mit der gallertigen Flossenplatte allmählich eingeschmolzen worden."

Durch genaue mikroskopische Untersuchung der bestrahlten Schwänze in Frontal-Schnittserien [1]) konnte ich diese Beobachtung in wesentlichen Punkten ergänzen. Die durchschnittlich 7,5 μ dicken Schnittte wurden mit Eisenalaun-Hämatoxylin und Pikrofuchsin oder mit Magentarot und Pikroindigkarmin gefärbt.

Die auffälligsten Erscheinungen, die das mikroskopische Bild der bestrahlten Schwänze bot, bestand in einer zottenartigen Hervorstülpung der Epidermis, die in später stärker geschädigten Stadien einer allgemeinen Verdickung der Epidermis Platz machte,

[1]) Unter Frontalebene ist entsprechend der menschlichen Anatomie die durch die Medianlinie und Perlateralachse bestimmte und die ihr parallelen Ebenen verstanden.

ferner fielen die stark erweiterten, mit Blutzellen voll gepfropften Gefässe und der starke Austritt von Blutzellen in das Gallertgewebe sofort auf. Die Zellkerne zeigten in Versuchsreihe 1 nicht deutlich die einheitlichen Änderungen wie in den beiden andern Reihen, was erklärlich wird, wenn man beachtet, dass schon von den beiden Kontrollarven die eine mehrere Mitosen in der Epidermis enthielt, während bei der andern solche nur vereinzelt vorkamen. In den mit 55 mg Mesothorium bestrahlten Larven waren jedoch überall bald nach der Bestrahlung pyknotische Kernformen an Stelle der Mitosen zu sehen.

Im Gallertgewebe war ferner bei den stärker geschädigten Exemplaren eine wesentliche Schrumpfung und starke Ansammlung von Pigmentballen zu beobachten.

Die Chorda zeigte bei dem Exemplar 4a erst geringe Schädigungen, die sich jedoch bei den übrigen stärker bemerkbar machten, besonders durch zahlreiche pyknotische Kerne und schliesslich völlige Zerstörung des blasigen Zellgewebes und eine durch Schrumpfung hervorgerufene Faltung der Chordascheide.

Im Rückenmark zeigten jedoch auch bei den Objekten, die starke Degeneration und Schrumpfung der Chorda aufwiesen, die Kerne völlig normales Aussehen.

An der Muskulatur war nur bei der am stärksten geschädigten Larve 6b eine wesentliche Veränderung zu bemerken, die Muskelfibrillen waren hier auseinander getrieben, wahrscheinlich durch die allgemeine Schrumpfung, die Kerne des Sarkoplasma waren jedoch normal.

Die makroskopischen Befunde sind also nach einer allgemeinen mikroskopischen Übersicht dahin zu ergänzen, dass die Epidermis nicht geschwunden ist, sondern im Gegenteil Zottenbildung und Verdickung zeigt, dass das geschrumpfte Gallertgewebe mit Blutzellen infiltriert ist, die sich auch in den erweiterten Gefässen anstauen, endlich dass die Chorda wesentlich degenerativem Zerfall unterliegt, während Rückenmark und Muskulatur sich verhältnismässig wenig und wahrscheinlich nur sekundär im Laufe der allgemeinen Schrumpfung verändern.

Versuchsreihe II.

Die 4 cm langen Axolotl, die in der oben beschriebenen Weise $1^1/_2$ Stunden lang mit einem Mesothoriumpräparat von

25 mg im Silberröhrchen bestrahlt wurden, zeigten danach unter dem Mikroskop weder an den Pigmentzellen noch in der Blutzirkulation irgend welche Veränderung. Auch nach 15 Tagen war mit blossem Auge und auch unter dem Mikroskop keine Abweichung vom normalen Aussehen zu bemerken. Dennoch wurde die ganze Reihe und zwei Kontrollen in 7—8 μ dicke Frontalschnitte zerlegt. Die mit Eisenalaun-Hämatoxylin gefärbten Schnitte zeigten im allgemeinen alle die gleiche normale Gewebestruktur. Doch ergab eine eingehende Untersuchung folgenden durchgreifenden Unterschied zwischen Kontrollen und bestrahlten Tieren:

In der Epidermis der äussersten Schwanzspitze der ersten Kontrolle fanden sich durchschnittlich drei bis vier Mitosen in jedem Schnitt, in dem von der betreffenden Epidermis umgebenen Gallertgewebe wurde ungefähr in jedem dritten Schnitt eine Mitose gezählt. Es wurden 56 Schnitte aus den verschiedensten Regionen des Schwanzes durchmustert. Die zweite Kontrolle zeigte auf 95 gemusterten Schnitten aus den verschiedensten Höhenregionen in der Epidermis durchschnittlich fünf Mitosen im Hinterende jedes Schnittes, im zugehörigen Gallertgewebe in jedem vierten bis fünften Schnitt eine.

Schon in dem sofort nach der Bestrahlung abgetöteten Exemplar war eine Abweichung in der Zahl und im Aussehen der Mitosen bemerkbar. Es wurden auf 55 Schnitten aus den verschiedensten Regionen des Schwanzes in demselben Raume wie bei den Kontrollen nur 59 Mitosen in der Epidermis und vier im Gallertgewebe gezählt, und diese Mitosen zeigten meist schon deutlich ein anormales Aussehen in der Form und Anordnung der Chromosomen, wie es im nächsten Hauptabschnitt genauer beschrieben und mit Abbildungen belegt werden soll. Die Schnitte des Exemplars, das 17½ Stunden nach der Bestrahlung abgetötet wurde, zeigten überhaupt keine Mitosen, statt ihrer wurden in der Epidermis und auch im Rückenmark homogen gefärbte kleine (sog. pyknotische) Kerne und Häufchen noch kleinerer, ebenso gefärbter Kugeln beobachtet. Durch Abwesenheit jeglicher Mitosen und Auftreten von pyknotischen Kernen und Kugelhäufchen waren ebenfalls die Schnitte der folgenden Exemplare ausgezeichnet. In den Schnitten des zuletzt, 15 Tage nach der Bestrahlung abgetöteten Exemplars, zeigten sich plötzlich neben pyknotischen Kernen auch wieder einige mehr oder minder normale Mitosen.

Versuchsreihe III.

Die Reihe III umfasste Axolotl von ungefähr 5—6 cm Länge, die mit 50 mg Mesothorium 30 bezw. 50, 60 oder 75 Minuten entweder an der Spitze oder an der Mitte des Schwanzes bestrahlt wurden (s. Tab. S. 13).

Durch eine kurze Besichtigung unter dem Mikroskop überzeugte ich mich jedesmal vor der Bestrahlung von dem normalen Verhalten der Gewebe, besonders der Pigmentzellen und der Blutzirkulation.

Die mikroskopische Besichtigung unmittelbar nach der Bestrahlung offenbarte eine starke Ausdehnung aller Pigmentzellen, die den Strahlen ausgesetzt waren. Schon nach halbstündiger Bestrahlung war diese Veränderung bemerkbar, nach Bestrahlung von 50 Minuten Dauer waren alle Pigmentzellen bedeutend vergrössert und ihre vorher stumpfen Fortsätze in fein verästelte, baumartige Gebilde umgewandelt. Abbildung 1 zeigt Pigmentzellen vor und Abbildung 2 nach 50 Minuten Bestrahlung. Es sind für die Abbildungen Pigmentzellen gewählt worden, die nicht Teilen der Haut angehören, welche die für Axolotl charakteristischen grossen, dunklen Flecken zeigen. Durch die Ausdehnung der Pigmentzellen wurde eine Verdunklung der Haut hervorgerufen, die schon für das blosse Auge sehr auffällig war und bei den an der Mitte des Schwanzes bestrahlten Exemplaren sich wie ein dunkles Band um den Schwanz legte. Nachdem die Tiere wieder in frisches Wasser gebracht worden waren, hielt die Verdunklung durch die bestrahlten Pigmentzellen noch ungefähr eine Stunde an, um dann schnell schwächer zu werden. Nach vier Stunden waren die den Radiumstrahlen ausgesetzten Pigmentzellen nicht mehr von normalen zu unterscheiden.

Die Blutzirkulation war nach der Bestrahlung unverändert, manchmal schien sie ein wenig beschleunigt.

Die Veränderungen des bestrahlten Schwanzteiles wurden nun täglich am lebenden Tiere mit der Lupe beobachtet. Aus meinen über jedes einzelne Tier geführten Tagebuchaufzeichnungen kann ich folgende allgemeine Ergebnisse der makroskopischen Beobachtung zusammenstellen: Schon nach zwei bis drei Tagen zeigten sich besonders an den in der Mitte des Schwanzes bestrahlten Exemplaren in der Höhe der Chorda einige blasenartige Vorstülpungen der Epidermis und zwar an der bestrahlten Seite.

Von diesen Blasen nahmen besonders eine oder zwei in den nächsten Tagen an Grösse zu, um jedoch fünf bis sechs Tage nach dem ersten Auftreten wieder völlig zu verschwinden. Statt dessen traten nun mehr und mehr eine schon früher von den Kanten dorsal und ventral beginnende Schrumpfung des Flossensaumes und eine seitliche Krümmung des Achsenstranges in Augenschein. Der allmählich schrumpfende Flossensaum nahm nach und nach wieder ein dunkleres Aussehen an, das durch das Verhalten der Pigmentzellen hervorgerufen wurde. Doch zeigte eine mikroskopische Besichtigung eines neun Tage nach der Bestrahlung kokainisierten Exemplars, dass die Verdunklung jetzt nicht auf einer Ausdehnung der einzelnen Pigmentzelle, sondern auf der Zusammendrängung der Pigmentzellen beruhte, veranlasst durch die allgemeine Schrumpfung.

Sowohl bei den an der Spitze wie den an der Mitte des Schwanzes bestrahlten Exemplaren machte sich ungefähr nach zehn Tage eine seitliche Krümmung des Achsenstranges (d. h. der Chorda und Muskulatur) bemerkbar. Diese Krümmung trat manchmal schon etwas früher, öfter auch erst nach zwei Wochen auf. Die konvexe Seite der Krümmung war stets (9 Fälle) nach der Seite gewandt, von der aus die Radiumstrahlen eingewirkt hatten (über die Deutung dieser Verhältnisse s. S. 32).

Die Schrumpfungserscheinungen waren streng auf die bestrahlte Zone beschränkt, bei ihrem weiteren Fortschreiten nahm das Gewebe ein opakes Aussehen an, dann fand auch als Folge der Schrumpfung eine Stockung des Blutkreislaufes statt. Diese Hemmung war dann wohl wieder der Grund dafür, dass auch der hinter der bestrahlten Zone liegende Gewebeteil bei den an der Schwanzmitte bestrahlten Exemplaren zu degenerieren begann. Diese Degeneration führte bei einem Exemplar (Nr. 13) zum Abbrechen des Schwanzes an der bestrahlten Stelle.

Von der Serie III wurden nur die 50 Minuten an der Schwanzspitze bestrahlten Exemplare und zwei Kontrollen in 7,5—10 μ dicke Frontal-Schnitte zerlegt und nach Färbung mit Eisenalaun-Hämatoxylin und Pikrofuchsin der mikroskopischen Untersuchung unterworfen. Diese ergab im allgemeinen folgende fortschreitende Veränderungen nach der Bestrahlung:

Das unmittelbar nach der Bestrahlung abgetötete Exemplar sah genau wie die Tiere der Reihe II scheinbar ganz normal aus

in der Struktur seiner Gewebe. Doch lehrte eine genaue Untersuchung der besonders in der Epidermis vorhandenen Mitosen, dass deren Chromosomen immer anormal verdickt und angeschwollen sowie miteinander verklebt waren (s. Abbildung im histolog. Teil). Chorda und Muskulatur sahen völlig normal aus. Mitosen wurden in diesen beiden Geweben nicht beobachtet. Die Mitosen des Rückenmarks zeigten sich überall ähnlich verändert wie die der Epidermis, ebenso schienen die wenigen Mitosen des sonst normalen Gallertgewebes beeinflusst zu sein. Die Blutgefässe waren meist leer oder doch nur mit wenig Erythrozyten erfüllt.

Einen Tag nach der Bestrahlung zeigten sich in allen Geweben, besonders in Epidermis, Rückenmark und Intervertebralknorpelanlagen an Stelle der Mitosen piknotische Kerne, deren Aussehen im nächsten Hauptabschnitt näher beschrieben wird. Dasselbe war bei dem fünf Tage nach der Bestrahlung abgetöteten Exemplar zu beobachten, wo sich besonders auch in der Chorda die piknotischen Kerne vermehrt hatten. Ausserdem war die Epidermis nunmehr verdickt und mehrfach mit Falten und Ausbuchtungen versehen. Das Gallertgewebe selbst wies noch keine stärkeren Veränderungen auf, doch waren ausser den typischen Gallertzellen rundliche Zellen vorhanden ohne Plasmafortsätze, mit feinvakuoligem Protoplasma und häufig „scheinbar" mehreren Kernen (vgl. S. 24). Ich deute diese Zellen als Leukozyten. Die Blutgefässe waren schon am ersten Tage nach der Bestrahlung mit Erythrozyten angefüllt.

Im weiteren Verlauf (nach 10 und 17 Tagen) war immer eine starke Verdickung mit mehr oder minder feinen Vorbuchtungen an der Epidermis zu beobachten, auch lösten sich einige Epidermiszellen los. Ausser den schon erwähnten Leukozyten wurden im hintersten Teil des Gallertgewebes auch Erythrozyten ausserhalb der Blutgefässe bemerkt, letztere selbst waren stark gefüllt und etwas erweitert. Ausser den erwähnten Veränderungen fanden sich am 10. Tage und später im Gallertgewebe nicht selten rundliche Zellen in normaler Mitose. Normale Mitosen traten auch am 10. und besonders am 17. Tage wieder neben vielen pyknotischen Kernen im Ependym und besonders in der Fibrillenschicht des Rückenmarks auf. Am 32. Tage fanden sich auch in der Epidermis wieder Mitosen, ausserdem aber auch viele pyknotische, meist von Pigment umgebene Kerne. Die Schädigung der

Chorda erstreckte sich am 17. und 24. Tage auch schon auf ein völliges Verschwinden des blasigen Zellgewebes, so dass zwischen den Chordascheiden nur noch Reste der Zellwände und pyknotische Kerne vorhanden waren. Jedoch waren diese Verhältnisse teilweise etwas unklar, weil schon eine normale Verdrängung der Chorda durch Wirbelanlagen und Intervertebralknorpel einsetzte.

Die Muskulatur wies am 24. und 32. Tage ein etwas verändertes Aussehen auf durch ein Auseinanderweichen der Fibrillen, deren Querstreifung aber noch deutlich erhalten war.

IV. Cytologische und histologische Ergebnisse.

Im folgenden werden die Veränderungen, welche die Radiumstrahlen an Zellen und Geweben hervorgerufen haben, gemeinsam dargestellt. Die in den drei Versuchsreihen gleichartigen Veränderungen sollen immer vorangestellt und dann die Unterschiede besprochen werden.

1. Epidermis und Cutis.

In den drei Versuchsreihen kommt die Wirkung der Radiumstrahlen auf die Epidermis besonders in zwei Punkten zum Ausdruck: erstens in einer Vernichtung der normalen Mitosen und zweitens in einer allmählichen Zottenbildung bezw. allgemeinen Verdickung. In der Epidermis aller Kontrollexemplare finden sich, zum Teil sogar recht zahlreich, Kerne in den verschiedensten Stufen der mitotischen Teilung. Die Chromosomen erscheinen bei Färbung mit Eisenalaun-Hämatoxylin scharf differenziert (Abb. 3). Dagegen sind die Mitosen der sofort nach der Bestrahlung abgetöteten Exemplare schon stark verändert. In Reihe II (Abb. 4) und Reihe III (Abb. 5) sind in keiner Mitose der bestrahlten Epidermis mehr die Chromosomen deutlich getrennt, sie haben teilweise Verdickungen gebildet und sind zu unregelmässigen Gebilden verschmolzen. Nach 17 bezw. 24 Stunden sind in der bestrahlten Epidermis überhaupt keine Mitosen mehr wahrzunehmen, statt dessen treten pyknotische Kerne (Abb. 8) und Häufchen kleiner Chromatinkugeln (Abb. 6, 7, 13) auf. Ich nehme an, dass die ersteren aus der Stufe der Pro- und Telophase der Mitose, letztere aus Monastern und Diastern, also deutlich ausgebildeten Chromosomen, hervorgegangen sind. Diese Kernformen finden sich in allen weiteren Exemplaren der drei Versuchsreihen.

Nur in den längere Zeit nach der Bestrahlung abgetöteten Tieren (II 15. Tag, III 6, 7, I 6b, 6c) finden sich auch wieder neben pyknotischen Kernen normale Mitosen oder doch wenigstens solche, die denen der Abbildungen 4 und 5 ähnlich sind. Das Protoplasma der sich mitotisch teilenden Zellen zeigt ein abweichendes feinvakuoliges Aussehen (Abb. 3). Ebenso sieht auch das die pyknotischen Kerne umgebende Protoplasma in den wenige Tage nach der Bestrahlung abgetöteten Tieren aus, später schwindet es jedoch nach und nach, so dass die Chromatinkugeln in einer Höhlung der Epidermis liegen (Abb. 8).

Eine Schwierigkeit erfährt die Beobachtung der pyknotischen Kernformen besonders in der Reihe I dadurch, dass auch in und zwischen den Epidermiszellen zu kugelförmigen Ballen vereinigte Pigmentkörnchen vorkommen, die manchmal mit den gefärbten pyknotischen Kernen leicht zu verwechseln sind. Die Färbung mit Magentarot lässt jedoch den Unterschied zwischen Chromatin- und Pigmentkugeln deutlicher hervortreten, und an ungefärbt eingeschlossenen Präparaten sind die hier natürlich farblosen Chromatinkugeln auch durch etwas abweichende Lichtbrechung kenntlich. Besonders wichtig erweist sich die Beobachtung ungefärbter Schnitte bei III, sie lehrt, dass den ausser den normalen Mitosen vorkommenden Pigmentballen in der Epidermis fast stets pyknotische Kerne eingelagert sind, die bei Färbung mit Hämatoxylin schwer von dem umgebenden Pigment zu unterscheiden sind.

Chondriokonten werden sowohl in der Epidermis der Ranalarven als der Axolotl beobachtet, in letzteren häufig als zierliche Netze in den sogenannten Leydigschen Zellen. Ein Einfluss der Radiumstrahlen auf diese alloplasmatischen Zellbestandteile ist nicht festgestellt worden.

Zellen mit Protoplasma von dem erwähnten feinvakuoligen Bau brauchen nicht immer Mitosen oder pyknotische Kerne zu enthalten. Es werden auch in Versuchsreihe I und III (besonders I 6b, 6c, 5a, III 6, 7) Zellen mit derartigem Protoplasma beobachtet, welche eine starke Volumenvergrösserung erfahren haben und zwei bis mehrere normale Kerne enthalten (Abb. 11). Über die Entstehung dieser nicht sehr häufig vorkommenden Zellen habe ich nichts Sicheres ermitteln können. Eine vielleicht zu Grunde liegende amitotische Kernteilung ist deshalb schwer nachweisbar,

weil auch gewöhnliche Kerne in bestrahlter und unbestrahlter Epidermis nicht selten tiefe kerbartige Einschnitte aufweisen.

Das zweite Hauptkennzeichen der bestrahlten Epidermis, die Verdickung und Zottenbildung, ist nur in den Versuchsreihen I und III zu beobachten. Die Epidermis der Kontrollen ist in Reihe I einschichtiges Plattenepithel (Abb. 9), in Reihe III zwei- bis dreischichtiges Epithel. Sie ist mit einer feinen Cuticula von alveolärer Struktur bedeckt und liegt einer faserigen Cutislamelle auf, der noch keine Zellen eingelagert sind. In Versuchsreihe III ist vom fünften Tage nach der Bestrahlung an eine Vermehrung der Zellschichten eingetreten, so dass nunmehr vier bis sechs und mehr Lagen von Zellen übereinander liegen mit sehr viel Chromatin- und Pigmentkugeln darin und dazwischen (Abb. 13, Pigment weggelassen). Über diese allgemeine Verdickung erheben sich noch besondere grössere und kleinere Vorbuchtungen, diese sind am stärksten auf den Frontalschnitten, auf denen auch die Chorda getroffen ist.

Ein ganz ähnliches Aussehen zeigt die Epidermis in den stärker geschädigten Exemplaren der Reihe I (5 b, 6 b). Dagegen zeigen die mit schwächeren Dosen bestrahlten Exemplare dieser Reihe (4 b, 5 a) nur eine geringe Verdickung, dafür aber eine extreme Ausbildung von Zotten und Zöttchen. Die Zöttchen bestehen in 4 b meist nur aus einer einzelnen Zelle oder auch nur aus einem Zellfortsatz, der gewöhnlich feine Pigmentkörnchen enthält. Diese Epidermis enthält — was besonders betont werden muss — fast nur gewöhnliche Kerne. Die alveoläre Cuticula ist auch an den Zotten trotz der Vergrösserung der äusseren Oberfläche gut erhalten (Abb. 10). Es scheint mir dies für die Auffassung Studničkas zu sprechen, der die alveoläre Cuticula nur als exoplasmatisches, nicht aber alloplasmatisches Gebilde auffasst.

In der Epidermis von 5 b und 6 b, die — wie gesagt — im allgemeinen stärker verdickt ist, treten ausser pyknotischen Kernformen auch im Schnitt siegelringförmige Kerne auf, d. h. Kerne, deren Chromatin nur als feiner Belag der Kernmembran erhalten geblieben ist, wie es in besonders auffälliger Weise Abb. 11 zeigt.

Eine besondere Schädigung der Sinnesorgane der Seitenlinie in der Haut der Axolotl lässt sich nicht beobachten, durch die Schrumpfung werden sie natürlich oft wesentlich deformiert.

Die Cutis zeigt sich auf den Frontalschnitten, auch der Exemplare mit stark veränderter Epidermis, meist ziemlich eben oder doch im Verhältnis zur Zottenbildung der Epidermis nur wenig gewellt, dagegen weist sie auf den Querschnitten von 6c eine stärkere Faltung auf.

Einen Deutungsversuch für die beschriebenen Veränderungen in der bestrahlten Epidermis gebe ich nach der Besprechung der anderen Gewebe im V. Abschnitt dieser Arbeit.

2. Gallertgewebe, Blut und Gefässe.

Der grösste Teil der Schwänze wird vom Gallertgewebe eingenommen, das gegen die Epidermis durch die Cutislamelle abgegrenzt ist. Es besteht aus vereinzelten Zellen, die nach allen Seiten Protoplasmafortsätze aussenden. Im Gallertgewebe befinden sich die Blutgefässe und die Hauptmenge der Pigmentzellen, welche innen der Cutis und aussen den Gefässen und dem Rückenmark aufgelagert sind. Die Pigmentzellen liegen bei dem Exemplar der Versuchsreihe III, das sofort nach der Bestrahlung abgetötet worden ist, flach ausgedehnt der Cutis an. Bei den später abgetöteten erscheinen sie mehr klumpig und bilden schliesslich in Form von grösseren Ballen den hauptsächlichen Inhalt des geschrumpften Gallertgewebes.

Die Schrumpfung äussert sich in ihrem weiteren Verlaufe durch Verwirrung und Verklebung der Protoplasmafortsätze. Wenn die Schrumpfung sehr stark geworden ist (III 5 — 7, I 6b), finden sich im Gallertgewebe zahlreiche rote und weisse Blutkörperchen, die aus den Gefässen ausgetreten und zum Teil schon in Zerfall begriffen sind. Die noch erhaltenen Gefässe sind dicht gefüllt mit Blutkörperchen und häufig auf das Fünf- bis Sechsfache ihres ursprünglichen Volumens erweitert (Abb. 14). Jedoch schon lange vor diesem allgemeinen Austritt von Blutzellen sind im Gallertgewebe Leukozyten nachzuweisen. Sie haben im Gegensatz zu den Gallertzellen ein feinvakuoliges Plasma ohne Fortsätze und den charakteristischen, mehrfach eingeschnürten und gewundenen Kern, der häufig eine Mehrkernigkeit vortäuscht (Abb.15). Ausser den Leukozyten finden sich in dem veränderten Gallertgewebe der Froschlarven im Schnitt kreisrunde Elemente ohne Kern, von immer gleicher Grösse und äusserst feinem retikulären Bau (Abb. 14). Auf Grund einiger beobachteter Übergangsformen

glaube ich sie als das abgekugelte Stroma von Erythrozyten, deren Kern ausgetreten ist, deuten zu dürfen.

Die Kontrollen zeigen auch einige Zellen des Gallertgewebes in mitotischer Teilung. Sofort nach der Bestrahlung werden auch im Gallertgewebe der drei Versuchsreihen die Mitosen vermisst. Doch finden sich in Versuchsreihe II und III schon wenige Tage später im Gallertgewebe wieder Mitosen mit völlig normalen Chromosomen, zu einer Zeit also, wo in sämtlichen andern Geweben die Mitosen fehlen und durch pyknotische und ähnliche Kernformen vertreten werden. Ich vermag diese Eigentümlichkeit nur in der Weise zu deuten, dass diese Mitosen von erst nachträglich eingedrungenen Leukozyten herrühren, deren Fähigkeit zu mitotischer Teilung ich durch das Vorkommen von Mitosen innerhalb der Gefässe für erwiesen halte. Für diese Deutung spricht auch die Tatsache, dass sie abgekugelt sind und keine Protoplasmafortsätze besitzen. Da sich aber auch in mitotischer Teilung befindliche Gallertzellen etwas abzukugeln pflegen, dürfte, allein auf Grund der Beobachtung, hier keine sichere Entscheidung zu treffen sein (vgl. Abschnitt V, S. 28).

3. Chorda und Wirbelanlagen.

Die Chorda der Exemplare aus Versuchsreihe II zeigt ein normales Aussehen. Mitosen werden weder bei bestrahlten Tieren noch bei den Kontrollen beobachtet, doch finden sich in der Chorda der bestrahlten Schwänze hier und da pyknotische Kernformen. Ganz bedeutend ist dagegen die Veränderung der Chorda durch die Bestrahlung in Versuchsreihe I und III. In den Kontrollen zu Versuchsreihe III zeigt die Spitze der Chorda noch ziemlich kompakte Zellen, die erst allmählich kranialwärts in das typische blasige Chordagewebe übergehen. Mitosen sind hier sehr selten, können jedoch in einigen Fällen sicher nachgewiesen werden.

Die Chorda ist von einer skeletogenen Schicht und Anlagen der Intervertebralknorpel umgeben; beide Gewebe zeigen häufig schön ausgebildete Mitosen auf den verschiedensten Stufen.

In den Kontrollen der Versuchsreihe I reicht das blasige Gewebe bis in die äusserste Spitze der Chorda, Mitosen sind nicht nachweisbar. In den Exemplaren I 4 b, III 1, 2, 3, 4 macht sich die Wirkung der Radiumstrahlen auf die Chorda eben-

so wie in Reihe II nur durch das Auftreten pyknotischer Kerne bemerkbar. Eine für die bestrahlte Chorda charakteristische Form stellen die zu perlenschnurähnlichen Gebilden aufgelösten Kerne dar (Abb. 16 und 17). Der Eindruck einer Perlenschnur wird natürlich nur auf Schnitten hervorgerufen, in Wirklichkeit entspricht ihnen eine blasige Chordazelle, deren Wände dicht mit feinsten Chromatinkügelchen oder Tröpfchen bedeckt sind.

In Versuchsreihe I und III tritt zu diesen Kernveränderungen bald auch noch eine starke Schrumpfung und anschliessende vollständige Zerstörung der blasigen Zellen. Die Schrumpfung beginnt an der Spitze (Abb. 17). Sie erreicht schnell einen hohen Grad, so dass in I 6 b, III 5—7 im bestrahlten Teil eigentlich nur noch die Chordascheide erhalten bleibt, die in ihrem Innern nur Klumpen von pyknotischen Kernen und Reste der blasigen Zellen und des Chordaepithels birgt. Die Chordascheiden selbst scheinen direkt nicht verändert zu werden. Doch nähern sie sich durch die Schrumpfung einander und falten sich ein wenig. Hierbei auftretende Zerrungen lassen den faserigen Bau der inneren Chordascheide häufig viel deutlicher als an der normalen Chorda erkennbar werden.

Auf die in der Anlage des Intervertebralknorpels und der skeletogenen Schicht vorkommenden Mitosen wirken die Radiumstrahlen mit derselben Schnelligkeit wie auf die Mitosen in der Epidermis. Schon die Mitosen in dem sofort nach der Bestrahlung abgetöteten Exemplar (III 1) zeigen deutliche Veränderungen durch die Neigung der Chromosomen, zu verkleben und sich abzukugeln. Bei allen weiteren Exemplaren der Reihe III finden sich im Intervertebralknorpel und der skeletogenen Schicht stets für die Mitosen pyknotische Kernformen vor.

4. Rückenmark und Spinalganglien.

Die Kontrollen der Versuchsreihen II und III zeigen im Rückenmark Mitosen, bei denen häufig die Zentrosomen als mit Hämatoxylin dunkel gefärbte Punkte und die Spindelfasern deutlich zu erkennen sind. In Versuchsreihe I sind weder im Rückenmark noch in den Spinalganglien Mitosen zu finden; bei den bestrahlten Exemplaren dieser Versuchsreihe sind denn auch in diesen Organen keine pyknotischen Kerne vorhanden. Selbst dort, wo in Reihe I auch die Chorda die stärksten Schädigungen auf-

weist (6 b, 6 c, 5 b), sind die Zellen des Rückenmarks und der Ganglien scheinbar unverändert oder doch nur durch die allgemeine Schrumpfung indirekt beeinflusst.

Dagegen weisen in Versuchsreihe III die hier im Rückenmark vorhandenen Mitosen zum Teil sofort nach der Bestrahlung eine gewisse Veränderung auf. Centriole und Spindelfasern sind bei ihnen noch gut sichtbar, doch beginnen die Chromosomen ihre Deutlichkeit zu verlieren. Nach fünf Tagen sind indessen überhaupt keine Mitosen mehr vorhanden, dafür kommen im Rückenmark und den Spinalganglien zahlreiche pyknotische Kerne vor, die häufig in Einbuchtungen normaler Kerne liegen, ferner Chromatinkugelhäufchen und auch hin und wieder siegelringförmige Kerne (Abb. 18). Letztere finden sich ausser in der Epidermis einiger Exemplare der Versuchsreihe I nur hier im Rückenmark der Versuchsreihe III. Am 10. Tage nach der Bestrahlung sind aber unter den Kernen der Fibrillenschicht des Rückenmarks auch schon wieder solche, die deutlich das Stadium mitotischer Teilung aufweisen. Zwar sind die Chromosomen noch teilweise undeutlich, doch treten auch hier, besonders aber im Rückenmark der später abgetöteten neben pyknotischen und siegelringförmigen Kernen auch Mitosen mit deutlichen Chromosomen auf.

Die gewöhnlichen Kerne des Rückenmarks ebenso wie die grossen Zellen der Spinalganglien und die Neurofibrillen lassen nirgends eine deutliche Beeinflussung durch die Radiumstrahlen erkennen, nur dass vielleicht auf der Stufe sehr starker allgemeiner Schrumpfung eine Verschiebung der Zellen und Wellung der Nervenfibrillen stattfindet. Doch ist auch noch in dem Gewirr von veränderten Gallertzellen, angestauten Blutkörperchen und Pigmentballen das Rückenmark als deutlich strangförmiges Organ mit Zellen und Fibrillenschicht zu erkennen.

5. Muskulatur.

Die Muskelfasern, die in den untersuchten Schwänzen in Myomeren gelagert sind, und das sie umgebende Sarkoplasma sind von allen bestrahlten Geweben am wenigsten der verändernden Einwirkung der Radiumstrahlen unterworfen. Die Kerne des Sarkoplasma besitzen in Versuchsreihe I eine ovale Form ohne die Einkerbungen, wie sie besonders Epidermiszellkerne häufig zeigen, in Reihe III eine langgestreckte, flache Form ebenfalls

ohne Einkerbungen. In keiner Reihe wurde einer von ihnen im Stadium der Mitose angetroffen, was nach der Arbeit von A. W. Franz (Arch. f. mikroskop. Anat. 1915) über die Entwicklung der quergestreiften Muskelfasern als normaler Zustand anzusehen ist. Bei den bestrahlten Exemplaren sind, wenige zweifelhafte Fälle abgerechnet, niemals pyknotische Kerne vorhanden. Die Muskelfibrillen weisen auch selbst in Fällen sehr starker allgemeiner Veränderung (z. B. III 7) immer noch deutlich die Querstreifung auf, jedoch weichen unter dem Einfluss der allgemeinen Schrumpfung die einzelnen Fibrillen besonders in der Mitte des Bündels auseinander, während sie an ihren Enden in der plasmatischen Bildungsschicht in der ursprünglichen Lage aneinander haften bleiben.

V. Zusammenfassung der Ergebnisse, Deutungsversuch und Vergleich mit den Ergebnissen und Hypothesen anderer Autoren.

Als eine der Hauptwirkungen der Radiumstrahlen auf die lebende Zelle ergibt sich aus meinen Versuchen wie denen vieler Autoren, die im historischen Überblick erwähnt sind, die Verwandlung von Kernen im Zustand der Mitose in pyknotische Kernformen. Bei meinen Versuchen macht sich diese Wirkung sofort nach der Bestrahlung geltend durch eine Verdickung und Verklebung der Chromosomen und führt schon nach wenigen Stunden zu einer völligen Ersetzung der normalerweise vorhandenen Mitosen durch pyknotische Kernformen. Auf dieses Fehlen der Latenzperiode bei der Einwirkung der Radiumstrahlen auf die mitotische Teilung ist meines Wissens bei experimentell-histologischen Untersuchungen bisher nicht hingewiesen worden. Ich glaube mich ferner zu der Annahme berechtigt, dass im allgemeinen nur Mitosen oder Kerne, die vom Stadium der Mitose nicht weit entfernt sind, durch die Radiumstrahlen, und zwar wie gleich gezeigt werden soll, vornehmlich die γ-Strahlen, in pyknotische Kernformen übergeführt werden, während sogenannte ruhende Kerne verhältnismässig widerstandsfähig sind. Es sprechen für diese Annahme folgende Tatsachen: Beim Auftreten der pyknotischen Kerne nach der Bestrahlung sind die Mitosen sämtlich verschwunden, dagegen normale ruhende Kerne in derselben Menge wie vorher vorhanden. Ferner treten unter den Kernen des Muskelsarko-

plasmas und in Versuchsreihe I auch im Rückenmark, wo die Kontrollen keine Mitosen aufweisen, im bestrahlten Gewebe keine pyknotischen Kerne auf. Schliesslich lässt sich noch für eine grosse Widerstandskraft der ruhenden Kerne geltend machen, dass nach einer gewissen, für die einzelnen Gewebe verschieden langen Zeit nach der Bestrahlung wieder Mitosen auftreten, was sich nur so deuten lässt, dass sich nun alle Kerne, die sich zur Zeit der Bestrahlung in Mitose oder in Vorbereitung dazu befanden, in pyknotische Kernformen verwandelt haben, dass dagegen die neu in das Stadium der mitotischen Teilung eintretenden Kerne wieder die Fähigkeit zur Bildung und normalen Anordnung der Chromosomen besitzen, obwohl inzwischen häufig starke anderweitige Veränderungen der Gewebe eingetreten sind.

Der Angriffspunkt der γ-Strahlen bei der Veränderung des Chromatins dürfte also bei meinen Versuchen vorwiegend ein während der Mitose auftretender Zustand, vielleicht ein Enzym sein. Damit braucht natürlich nicht gesagt zu sein, dass unter andern Bedingungen nicht auch ruhende Kerne durch Radiumstrahlen wesentlich verändert werden können. Jedoch ist zu berücksichtigen, dass die ruhenden Kerne jüngerer Embryonen sich bei den Experimenten wahrscheinlich häufig in der — wenn auch noch nicht sichtbaren — Vorbereitung zur Mitose befunden haben.

Was das Auftreten von siegelringförmigen Kernen an einzelnen Stellen der bestrahlten Epidermis in Versuchsreihe I und des Rückenmarks in Versuchsreihe III betrifft, so möchte ich ihre Entstehung (falls sie auf dieselbe Wirkung der γ-Strahlen, die zur Entstehung der pyknotischen Kerne geführt hat, zurückgeführt werden soll) derartig deuten, dass es sich hier um Kerne in beginnender Vorbereitung zur Mitose handelt, bei denen die Kernmembran noch nicht aufgelöst worden ist. Ich halte es aber für wahrscheinlicher, dass die siegelringförmigen Kerne nur indirekt der Radiumwirkung, direkt aber den Vorgängen der Schrumpfung und damit zusammenhängenden Erscheinungen ihre Entstehung verdanken. Für letztere Ansicht spricht das vornehmliche Auftreten von zahlreichen siegelringförmigen Kernen dicht beieinander in stark abgeschnürten Falten der Epidermis (Abb. 11).

Zu der Annahme, dass die soeben noch einmal betrachteten Veränderungen des in Mitose befindlichen Kerns im Gegensatz zu den übrigen Gewebeveränderungen besonders durch die stark

durchdringenden γ-Strahlen hervorgerufen werden, veranlasst mich besonders das Ergebnis meiner Versuchsreihe II. Hier treten nur Chromatinveränderungen auf, während alle übrigen Erscheinungen wie die der Schrumpfung und ihrer Folgen unterbleiben. Ich kann dies nur durch die Unwirksammachung der β-Strahlen durch die Filter (0,2 mm Silber + 4 mm Luft + Glimmerplatte) erklären. Im gewissen Sinne wird meine Ansicht auch durch die neueste Arbeit Packards (1915) unterstützt. Packard hat bei einigen Versuchen die β-Strahlen eliminiert und durch die reinen γ-Strahlen nur eine Beeinflussung der Mitosen, allerdings im Sinne einer geringen Beschleunigung der Zellteilung, beobachtet, während die sonst wahrnehmbaren Veränderungen des Protoplasmas unterbleiben.

Der Umstand, dass die pyknotischen Kerne nicht selten einige Zeit nach der Bestrahlung mit Pigmentkörnchen und -ballen zusammen auftreten, hat mich zu einer hypothetischen Betrachtung veranlasst, die ich trotz ihrer unsicheren Grundlagen hier wiedergeben möchte. An ungefärbten Präparaten sind Pigmentkörnchen und Chromatinkügelchen immer deutlich zu unterscheiden (s. S. 22), es ergibt sich dabei (besonders deutlich III 7) die Tatsache, dass längere Zeit nach der Bestrahlung die pyknotischen Kerne von Pigment häufig reichlich umgeben sind. Es ist ja nun möglich, dass sich das Pigment in den Hohlräumen der Epidermis, die sich um pyknotische Kerne nicht selten zu bilden pflegen (s. Abb. 8 und 11), angesammelt hat. Doch muss auch die Möglichkeit erwogen werden, dass hier ein direkter Übergang von Kernsubstanz in Pigment stattfindet. Es ist auch von Rosenstadt (1897)[1]) u. a. eine normale Einwirkung des Kerns auf die Pigmentbildung angegeben worden. In meinen Versuchen wäre dann diese Pigmentbildung durch die Wirkung der Radiumstrahlen begünstigt worden. Das Ganze müsste als ein Desoxydationsprozess des Chromatins in das sehr kohlenstoffreiche[2]) Pigment angesehen werden. Dass derartige Reduktionsprozesse durch die Radiumstrahlen bewirkt werden, dafür sprechen die Versuche von M. Zuelzer und Willcock, die unabhängig voneinander entdeckten, dass chlorophyllhaltige Organismen wie

[1]) Zitiert von W. Krause im Handb. der Entwicklungslehre der Wirbeltiere, 2. Bd., 1. Teil, S. 309.

[2]) An derselben Stelle erwähnt.

Paramaecium bursaria, Euglena und Hydra viridis sich widerstandsfähiger verhalten als ähnliche Protozoen und Hydren ohne Chlorophyll, weil sie in ihrem bei der Assimilation Sauerstoff abgebenden Chlorophyll eine Ausgleichsquelle gegen die reduzierende Wirkung der Radiumstrahlen besitzen.

Bei der auffallend starken Schädigung des Chordagewebes durch die Radiumstrahlen in Versuchsreihe I und III reicht es schon nicht mehr aus, diese nur durch die Vermittlung zerstörter Mitosen, die ja in der Chorda der untersuchten Kontrollen recht selten sind, zu erklären. Es kommt hierfür wohl die Wirkung der β-Strahlen in Betracht, die sich in der Gallerte des Gallertgewebes und in dem zelligen Bindegewebe der Chorda durch die Auslösung einer starken Schrumpfung geltend macht. Bei der Chorda der Tiere aus Versuchsreihe III kann man die Verstärkung autolytischer Enzyme durch die Radiumstrahlen annehmen, da es sich hier um ein Gewebe handelt, das normalerweise schon in dem betreffenden Stadium durch die Anlage des stark wuchernden Intervertebralknorpels und der Wirbelanlagen rückgebildet wird.

Der Schrumpfung des Gallertgewebes steht die Zottenbildung und Verdickung der Epidermis gegenüber, wobei man zum Teil erstere als Ursache der Epidermisveränderung betrachten muss. Es würde sich also um eine Pseudometaplasie eines Epithels handeln, wie Herxheimer[1]) eine „Formveränderung von Epithelzellen" nennt, „die durch äussere mechanische Momente hervorgerufen werden, während an der spezifisch grundlegenden Struktur der Zelle nichts geändert wird."

Doch widerspricht solcher Auffassung der Epidermisveränderung nur als reiner Pseudometaplasie, ausgelöst durch Schrumpfung des darunter liegenden Gallertgewebes, der Umstand, dass die Cutis auf den Frontalschnitten fast ganz eben und auf den Querschnitten auch nicht in dem Maße gefaltet erscheint, wie die Oberfläche der Epidermis. Es wird also wahrscheinlich auch noch eine direkte Wirkung der β-Strahlen auf die Epidermiszellen zur Zottenbildung und Verdickung beitragen. Eine solche „Veränderung der spezifisch grundlegenden Struktur der Zelle" ist besonders augenscheinlich in den grossen mehrkernigen Zellen mit vakuoligem Protoplasma (Abb. 12) gegeben, auch scheinen die übrigen Zellen

[1]) Die Morphologie der Missbildungen des Menschen und der Tiere, herausgegeben von E. Schwalbe, 3. Teil, 10. Lieferung, Anhang, 2. Kap.

in den Zotten und Vorbuchtungen besonders der Versuchsreihe I etwas an Volumen und gleichzeitig besonders an Durchsichtigkeit zugenommen zu haben, was auf einen Zustand stärkerer Quellung schliessen lässt. Auch Packard beschreibt (1915), dass die β-Strahlen eine Vergrösserung der Quellbarkeit (water holding power) des Protoplasmas bewirken. Ob zwischen der Schrumpfung des Gallertgewebes und der Verdickung (Aufquellung) der Epidermis noch ein anderer kausaler Zusammenhang (etwa in einer Veränderung der Permeabilität der Cutislamelle bestehend) vorhanden ist, lässt sich auf Grund der histologischen Untersuchung nicht sagen. Unter diesem Gesichtspunkte würde eine besonders starke Aufquellung der dem Mesothoriumpräparat zugewandten Epidermisseite die (S. 19) beschriebene Krümmung des Schwanzes voraussetzen, da deren konvexe Seite dem Präparat zugewandt ist.

Jedenfalls ist eins aber ganz sicher, nämlich dass die Verdickung und Zottenbildung nicht durch eine Wucherung hervorgerufen wird, die auf mitotischer oder amitotischer Zellteilung beruht. Zwar erweckt das histologische Bild zuerst durchaus den Eindruck einer Wucherung, wie sie ja auch von Guyot u. a. in der bestrahlten Epidermis von Säugetieren beobachtet worden ist. Doch zeigt eine genaue Analyse deutlich, dass ja sofort nach der Bestrahlung die mitotische Zellteilung aussetzt, und auf amitotische Teilung (besser Segmentierung) können allenfalls die beschriebenen mehrkernigen grossen Zellen (Abb. 12) zurückgeführt werden, doch liegt ja hier nur eine Kern- nicht aber Zellteilung vor. Im übrigen kommen noch selten langgestreckte Zellen vor, die an amitotische Teilungsvorgänge erinnern, sich aber auch in der Epidermis der Kontrollen finden und die in der Amphibienepidermis häufig beschriebenen Wanderkerne sind. Auf ähnlichen Vorgängen wie den eben gekennzeichneten dürften auch die von O. Levy als Framboisia beschriebenen Epidermisveränderungen junger, radiumbestrahlter Froschlarven, sowie die von Stachowitz beobachteten gleichen Erscheinungen beruhen.

Eine andere sehr auffällige, bisher noch nicht beschriebene Wirkung der Radiumstrahlen, wahrscheinlich besonders der β-Strahlen, habe ich (Versuchsreihe III) in dem Reiz, den sie auf die Pigmentzellen ausüben, gefunden. Diese verteilen sich unter dem Einfluss der Radiumstrahlen nach kurzer Zeit in feinverästelte Fortsätze (Abb. 1 und 2). Es liegt hierin ein deutliches Beispiel

von Radiotropismus oder besser, da eine bestimmte Reizrichtung fehlt, eine durch Radiumstrahlen ausgelöste Nastie [1]) der Pigmentzellen, die später wieder vorerst in ihren normalen Zustand zurückkehren, mithin nicht sofort durch die nastische Bewegung geschädigt werden. Radiotropismus pflanzlicher Keimlinge ist von Molisch nachgewiesen worden; Becquerel d. J. nimmt an, dass es sich hier nicht um direkten Radiotropismus, sondern um eine Wirkung des Lumineszenzlichtes auf die in voller Dunkelheit gezogenen Keimpflanzen handelt. Eine Wirkung des sehr schwachen Lumineszenzlichtes ist bei der von mir beobachteten Radionastie der Pigmentzellen ausgeschlossen, da die bestrahlte Stelle des Tieres durch die Mesothoriumkapsel verdunkelt wird, während der übrige Teil des Tieres dem diffusen Tageslicht ausgesetzt ist. Dass die Verdunkelung nicht etwa Anlass gibt für die Ausdehnung der Pigmentzellen, ist durch einen Kontrollversuch nachgewiesen worden. Es dürfte somit die Radionastie der Pigmentzellen, wahrscheinlich besonders als Wirkung der β-Strahlen, erwiesen sein.

Was nun die elektive Wirkung der β- und γ-Strahlen betrifft, so muss ich mich auf Grund von Tatsachenmaterial und theoretischen Betrachtungen gegen die Anschauung von Stachowitz wenden, der eine spezifische Empfindlichkeit einiger Gewebesysteme, insbesondere des Nervensystems gegen Radiumstrahlen, annimmt. Seiner Feststellung, dass sowohl aus radiumbestrahlten Ei- und Samenzellen gezüchtete Embryonen, als auch direkt bestrahlte junge Embryonen von Rana fusca die gleichen Schädigungen des Nervensystems aufweisen, habe ich die Tatsache entgegenzustellen, dass ältere Larven von Rana fusca eine gegen andere Gewebe geringe Veränderung des Nervensystems durch Radiumstrahlen aufweisen. Dagegen zeigt die Chorda, die auf Grund von Bestrahlungsexperimenten an jungen Larven von Rana fusca und Siredon pisciformis als ein sehr dauerhaftes Gewebe geschildert wird (O. Levy, Stachowitz) starke Veränderung nach Bestrahlung in meinen Versuchen. Es

[1]) Im Gegensatz zu den tropistischen und taktischen Reizbewegungen, bei denen die Richtung des Reizes in einer ganz bestimmten Beziehung zur Richtung der Bewegung steht, handelt es sich bei den nastischen Bewegungen um Reaktionen, die entweder durch überhaupt nicht bestimmt gerichtete, also durch diffuse Reize veranlasst werden, oder bei denen doch eine eventuelle Reizrichtung ohne Einfluss ist. (Strassburger: Lehrbuch der Botanik für Hochschulen, 11. Auflage, S. 274.)

ist also sicher, dass ein Organ in den verschiedenen Stufen seiner Ausbildung eine verschiedene Empfindlichkeit gegen Radiumstrahlen besitzt; und ich nehme mit O. Levy an, dass der Grad der Empfindlichkeit, soweit die Wirkung der γ-Strahlen in Betracht kommt, von dem Grad der Selbstassimilation des betreffenden Gewebes oder Organs bestimmt wird, dieser zeigt sich histologisch besonders durch die Zahl der zu beobachtenden Mitosen. Nur glaube ich im Gegensatz zu O. Levy, dass ein Organ mit starker Selbstassimilation zwar durch einmalige Bestrahlung sofort stark beeinflusst wird, sich aber auch am schnellsten wieder erholt, so lange die ruhenden Kerne nicht auch schon gelitten haben (vgl. Wiederauftreten von Mitosen in bestrahlten Geweben, S. 29).

Eine primäre Schädigung der Blutgefässe, wie sie von Guyot, Danyse, in einigen Fällen auch O. Levy angegeben wird, habe ich nicht bemerken können. Die bei meinen Versuchen auftretenden Blutstauungen sind immer erst eine sekundäre, durch Schrumpfung des Gallertgewebes ausgelöste Erscheinung. —

Obwohl meine Versuche nicht systematisch nach dieser Richtung hin angestellt worden sind, kann ich doch unter Berücksichtigung der Ergebnisse anderer Autoren, besonders O. und G. Hertwigs, O. Levys und Packards und der in der Radiumtherapie jetzt häufig Anwendung findenden Abfilterung der β-Strahlen behaupten, dass meine Versuche ebenfalls eine Stütze bilden für folgende Theorie:

Die γ-Strahlen des Radiums und Mesothoriums verändern (unter Umständen sofort ohne jede Latenz) stark die normale Struktur der Kerne in mitotischer Teilung oder nicht weit vor bezw. nach der Teilung, die β-Strahlen dagegen üben auf das lebende Gewebe einen Reiz aus, der sich z. B. in der Radionastie der Pigmentzellen, in der Veränderung der Quellbarkeit von Protoplasma und Gallerte und damit zusammenhängenden Schrumpfungserscheinungen kund tut. Durch Zusammenwirkung von β- und γ-Strahlen entstehen die recht verwickelten, zum Teil sekundären Erscheinungen, die von den verschiedenen Autoren beschrieben worden sind. Es tragen zu der Verwicklung natürlich auch noch sehr stark bei die Beschaffenheit und der physiologische Zustand, besonders der Grad der Selbstassimilation der benutzten Versuchsobjekte.

Literaturverzeichnis.

Albers-Schönberg: Über eine bisher unbekannte Wirkung der Röntgenstrahlen auf den Organismus der Tiere. Münch. med. Wochenschrift 1903, S. 1859.

Aubertin et Beaujard: Actions des rayons X sur le sang et la moelle osseuse. Arch. de med. expér., T. 20, 1908.

Aubertin et Delamare: Action du radium sur le sang. Soc. biol., T. 64, 1908.

Bardeen: Variations in susceptibility of amphibian ova to the X-rays at different stages of development. Anat. Record, Vol. 3, 1909.

Derselbe: Susceptibility of amphibian ova to X-rays. Americ. Journ. of Anat., Vol. 12, 1911.

Barlow and Bonney: The influence of Radio-Activity on the division of animal cells. Arch. of the Middlessex Hospital, Vol. 15, 1909.

Barratt and Arnold: Cell changes in the testis due to X-rays. Arch. f. Zellforsch., Bd. 7, 1911.

Bergonié et Tribondeau: Action des rayons X sur le testicule du rat blanc. Soc. biol., T. II, 1904, S. 400, 592.

Dieselben: Action des rayons X sur les spermatozoides de l'homme. Ebenda, S. 595.

Dieselben: Etude expérimentale de l'action des rayons X sur les globules rouges du sang. Soc. biol., T. 65, 1908.

Bohn: I. Influence des rayons du radium sur les animaux en voie croissance. II. Influence des rayons du radium sur les œufs vierges et fécondés et sur les premiers stades du developpement. Compt. rend. de l'Acad. des sciences, T. 136, 1903.

Danysc: De l'action pathogène des rayons et des émanations émis par le radium sur differents tissus et differents organismes. Compt. rend. de l'Acad. des sciences, T. 136, 1903, p. 461.

Ecker-Gaupp: Anatomie des Frosches, 3. Abteilung, S. 480 ff.

Fabre: Action du radium sur les organismes végétaux. Soc. biol., T. 70, 1911.

Frieben: Hodenveränderungen bei Tieren nach Röntgenbestrahlungen, Münch. med. Wochenschr. 1903, S. 2295.

Guilleminot: Effects des rayons X sur le cellule végétal. Journ. de Physiol. et de la Path. gén. 1908.

Derselbe: Absorption des rayons X par les tissus. Arch. d'Electr. med., T. 17, 1909.

Guyot: Die Wirkung des Radiums auf die Gewebe. Centralbl. f. Path., Bd. 20, 1909.

Handbuch der Radiumbiologie und Therapie. Herausgegeben von Lazarus. Berlin 1913. Mit Literaturverzeichnis von über 1000 Nummern.

Harvey: On the pathological effects of Röntgen rays on animal tissus. Journ. of Path. and Bacter., Vol. 12, 1908.

Hasebrock: Über die Einwirkung von Röntgenstrahlen auf die Entwicklung von Plusia moneta. . Fortschr. der Röntgenstr., Bd. 12, 1908.

Haecker und Lebedinsky: Über die beschleunigende Wirkung geringer Strahlendosierungen auf tierische Eier. Arch. f. mikr. Anat., Bd. 85, 1914.

Heinicke: Über die Einwirkung der Röntgenstrahlen auf Tiere. Münch. med. Wochenschr. 1903, S. 2090.

Derselbe: Über die biologische Wirkung der Radiumstrahlen, insbesondere über die Strahlenbehandlung bei bösartigen Geschwülsten. Naturw. Wochenschr., Jena, Bd. 29, 1914.

Henri et Mayer: Action des radiations du radium sur les colloides, l'hémiglobine, des ferments et des globules rouges. Compt. rend. de l'Acad. des sciences, T. 138, 1904, p. 521.

G. Hertwig: Radiumbestrahlung unbefruchteter Froscheier und ihre Entwicklung nach Befruchtung mit normalem Samen. Arch. f. mikr. Anat., Bd. 77, 1911.

Derselbe: Das Schicksal des mit Radium bestrahlten Spermachromatins beim Seeigelei. Ebenda, Bd. 79, 1912.

Derselbe: Parthenogenesis bei Wirbeltieren, hervorgerufen durch artfremden, radiumbestrahlten Samen. Ebenda, Bd. 81, 1913.

O. Hertwig: Die Radiumkrankheit tierischer Keimzellen. 1. und 2. Teil. Bonn 1911 und Arch. f. mikr. Anat., Bd. 77, 1911.

Derselbe: Versuche an Tritoneiern über die Einwirkung bestrahlter Samenfäden auf die tierische Entwicklung. Ebenda, Bd. 82, 1913.

Derselbe: Die Verwendung radioaktiver Substanzen zur Zerstörung lebender Gewebe. Sitzungsbericht d. Preuss. Akad. d. Wiss., 34, 1914.

P. Hertwig: Durch Radiumbestrahlung hervorgerufene Veränderungen in den Kernteilungsfiguren der Eier von Ascaris megalocephala. Arch. f. mikr. Anat., Bd. 77, 1911.

Dieselbe: Das Verhalten des mit Radium bestrahlten Spermachromatins im Froschei. Ebenda, Bd. 81, 1913.

Dieselbe: Durch Radiumbestrahlung verursachte Entwicklung von halbkernigen Triton- und Fischembryonen. Ebenda, Bd. 87, 1916.

Koernicke: Über die Wirkung von Röntgen- und Radiumstrahlen auf pflanzliche Gewebe und Zellen. Ber. d. deutsch. Bot. Ges., Bd. 23, 1905.

Derselbe: Weitere Untersuchungen über die Wirkung von Röntgen- und Radiumstrahlen auf die Pflanzen. Ebenda.

Derselbe: Über die Wirkung verschieden starker Röntgenstrahlen auf Keimung und Wachstum bei den höheren Pflanzen. Jahrb. f. wissensch. Bot., Bd. 16, 1915.

v. Korosy: Radioaktivität und Fermententwicklung. Arch. f. Physiologie, Bd. 137, 1911.

O. Levy: Mikroskopische Untersuchungen zu Experimenten über den Einfluss der Radiumstrahlen auf embryonale und regenerative Entwicklung. Arch. f. Entwicklungsmech., Bd. 21, 1906.

London: Das Radium in der Biologie und Medizin. Leipzig 1911.

Maurer: Die Epidermis und ihre Abkömmlinge. Leipzig 1895.

Molisch: Das Radium und die Pflanze. Vortr. d. Vereins z. Verbr. naturw. Kenntnisse in Wien. 53. Jahrg. 1913 (daselbst die andern Arbeiten Molischs zitiert).

Obersteiner: Die Wirkung der Radiumbestrahlung auf das Nervensystem. Wiener klin. Wochenschr. 1904.

Oppermann: Die Entwicklung von Forelleneiern nach Befruchtung mit radiumbestrahlten Samenfäden. 1. u. 2. Teil. Arch. f. mikr. Anat., Bd. 83, 1913.

Packard: The effect of radium radiations on the fertilization of Nereis. Journ. of Exper. Zool., Vol. 16, 1914.

Derselbe: The effect of the beta and gamma rays of radium on protoplasm. Journ. of Exper. Zool., Vol. 19, 1915.

Perthes: Einfluss der Röntgen- und Radiumstrahlen auf die Zellteilung. Deutsche med. Wochenschr., Bd. 30, 1904.

Phisalix: Influence de radiation du radium sur le toxicité de venin de vipère. Compt. rend. de l'Acad. des sciences, T. 138, 1904, p. 526.

Regaud et Dubreuil: Actions des rayons de Röntgen sur le testicule de lapin. Soc. biol., T. 63, 1907, p. 647, 726.

Seldin: Über die Wirkung der Röntgen- und Radiumstrahlen auf innere Organe und den Gesamtorganismus der Tiere. Diss., Königsberg 1904.

Schaper: Experimentelle Untersuchungen über den Einfluss der Radiumstrahlen und der Radiumemanation auf embryonale und regenerative Vorgänge. Anat. Anz., Bd. 25, 1904.

Salomonson et Dreyer: Recherches sur les effects physiologiques du radium. Compt. rend. de l'Acad. des sciences, T. 138, 1904.

Schwarz, G.: Über die Wirkung der Radiumstrahlen; eine physiologisch-chemische Studie am Hühnerei. Arch. f. Physiol., Bd. 100, 1903.

Stachowitz: Veränderungen in der Entwicklung von Amphibienembryonen, die auf dem Stadium der Medullarplatte mit Radium bestrahlt wurden. Arch. f. mikr. Anat., Bd. 85, 1914.

Studnička: Vergleichende Untersuchungen über die Epidermis der Vertebraten. Anat. Hefte, Bd. 39, 1909.

Thies, Wirkung der Radiumstrahlen auf verschiedene Gewebe und Organe. Mitteil. aus d. Grenzgeb. d. Med. und Chir. 1905.

Jan Tur: Sur l'influence des rayons du radium sur le développement de la rousette Scyllium canicula. Arch. de Zool. expér. et gén., T. 5, 1906.

Derselbe: Sur le développement des œufs de Scyllium exposés à l'action du radium. Compt. rend. de l'assoc. des anat., T. 13, 1911.

Derselbe: Experiences sur l'action du radium sur le développement de Pholas candula. Soc. biol., T. 70, 1911.

Werner: Zur Kenntnis und Verwertung der Rolle Lecithin bei der biologischen Wirkung der Radium- und Röntgenstrahlen. Deutsche med. Wochenschr. 1905, 1. Hälfte, S. 61.

Derselbe: Zur lokalen Sensibilisierung und Immunisierung der Gewebe gegen die Wirkung der Radiumstrahlen. Ebenda 1905, 2. Hälfte, S. 1111.

Willcock: The action of the rays from radium upon some simple formes of animal life. Journ. Phys., Cambridge, Vol. 30, 1904, S. 449.

Wohlgemut: Zur Kenntnis von der physiologischen Wirkung des Radiums. Berl. klin. Wochenschr. 1904, S. 704.

Zuelzer: Über die Einwirkung der Radiumstrahlen auf Protozoen. Arch. f. Protistenk., Bd. 5, 1905.

Erklärung der Abbildungen auf Tafel I.

1. Reihe III: unbestrahltes Pigment des Schwanzes, vergr. ungefähr 50 ×.
2. Reihe III: Pigment des Schwanzes nach ½—1 Stunde Bestrahlung, vergr. ungefähr 50 ×.
3. Reihe II: Mitose in der Epidermis einer Kontrollarve, vergr. 690 ×.
4. Reihe II: Mitose in der Epidermis sofort nach 1½ stündiger Bestrahlung, vergr. 546 ×.
5. Reihe III: Mitose in der Epidermis sofort nach 50 Minuten Bestrahlung, vergr. 546 ×.
6. Reihe II: Mitose in der Epidermis 17½ Stunden nach 50 Minuten Bestrahlung, vergr. 546 ×.
7. Reihe III: Mitose in der Epidermis 5 Tage nach 50 Minuten Bestrahlung, vergr. 546 ×.
8. Reihe III: Mitose in der Epidermis 1 Tag nach 50 Minuten Bestrahlung, vergr. 546 ×.
9. Reihe I: Epidermis einer Kontrollarve, vergr. 690 ×.
10. Reihe I: Epidermis 7 Tage nach 1¾ stündiger Bestrahlung mit 7,4 mg $RaBr_2$, vergr. 690 ×.
11. Reihe I: Epidermis 10 Tage nach 1 stündiger Bestrahlung mit 55 mg Mesothorium, vergr. 690 ×.
12. Reihe I: Epidermis 14 Tage nach 1 stündiger Bestrahlung mit 55 mg Mesothorium, vergr. 690 ×.
13. Reihe III: Verhältnismässig wenig verdickte Stelle der Epidermis 32 Tage nach 50 Minuten Bestrahlung, vergr. 690 ×.
14. Reihe I: Erweitertes Gefäss und Umgebung 10 Tage nach 1 stündiger Bestrahlung mit 55 mg Mesothorium, vergr. 546 ×.
15. Reihe III: Gallertgewebezelle und Leukozyt im Gallertgewebe nach Bestrahlung, vergr. 546 ×.
16. Reihe III: Zelle aus der Chorda 24 Tage nach 50 Minuten Bestrahlung, vergr. 290 ×.
17. Reihe I: Ende der Chorda 10 Tage nach 1 stündiger Bestrahlung mit 55 mg Mesothorium, vergr. 146 ×.
18. Reihe III: Kerne des Rückenmarks 32 Tage nach 50 Minuten Bestrahlung mit 50 mg Mesothorium, vergr. 546 ×.

Aus dem Zoologischen Institut der Universität Lemberg unter der Leitung von Prof. Dr. Joseph Nusbaum-Hilarowicz.

Über Plasmastrukturen in Sinnesorganen und Drüsenzellen des Axolotls.

Von

Dr. **Cecylia Beigel-Klaften**,
2. Assistentin am Zoologischen Institut der Universität Lemberg.

Hierzu Tafel II und III.

In meiner im Jahre 1913 erschienenen Arbeit über die Regeneration des Geruchsorgans bei Cypriniden (1. 1913) beschrieb ich den in sämtlichen Zellen der Riechschleimhaut von Tinca vulgaris auftretenden Golgi-Kopschschen Apparat. Zugleich beschrieb ich diese Zellstruktur in demselben Organ beim älteren Axolotl. Da ich jedoch über kein embryologisches Material verfügte, musste ich damals auf das eingehendere Studium dieser Struktur verzichten.

Da nun im Frühjahr des Jahres 1914 im hiesigen Zoologischen Institut eine Axolotlkultur glückte, verwandte ich das Material zum Studium der Hautsinnesknospen und der Leydigschen Zellen, sowie auch der vielzelligen Drüsen, ferner der Sinnesepithelien der Riechschleimhaut und Maculae acusticae, indem mich ausser dem Golgi-Kopschschen Apparate das Entstehen der von Kolmer (15, 1910) in sämtlichen Stützzellen der Sinnesorgane konstatierten „Stützfibrillen" beschäftigte. Zum Studium der Zellstrukturen wurden folgende Konservierungs- und Färbungsmethoden angewendet, und zwar für:

1. Kontrollbilder: Carnoys Lösung mit nachfolgender Färbung mit Hämatoxylin nach Heidenhain oder Delafield: — Sublimat, Tinktion nach Biondi-Heidenhain:
2. Mitochondrien: Flemmings starkes Gemisch, Tinktion nach Benda, — Champys Gemisch (4, 1911) (Kalibichromat-Chrom-Osmiumsäure), Tinktion nach Kulls (16, 1913) Modifikation der Altmannschen Methode oder Hämatoxylin nach Heidenhain; — Kopschs Kali-

bichromat-Formol-Methode, Eisenhämatoxylin: — Sublimat-Osmiumsäure (3:4), Tinktion: Hämatoxylin nach Heidenhain, meistens nach Bleichung in Kalihypermanganicum und Oxalsäure;

3. Golgi-Kopschschen Apparat: Cajals Silberreduktions-Methode (ohne Vorfixierung, modifizierte I. Methode 1903). — Cajal-Golgis Arsennitrat-Methode. — Kopschs Osmiumsäure-Methode (2% Osmiumsäure durch 10—12 Tage bei 25° C), Kopsch-Weigl (32, 1912): Sublimat + Osmiumsäure (3:1) 3—5 Stunden, Wässerung, nachher Kopsch;
4. Stützfibrillen: Kolmers Gemisch (Kalibichromat 10% 4 Teile, Formol 4% 2 Teile, Eisessig 1 Teil), Tinktion nach Heidenhains Hämatoxylin oder Molybdänhämatoxylin.

I. Genese der Stützfibrillen in Hautsinnesknospen, Riechepithel und Maculae acusticae.

Die Befunde bezüglich des allgemeinen Baues der Sinnesknospen und ihrer Hauptkomponenten beim geschlechtsreifen Axolotl sind in vollem Einklange mit den Schilderungen dieser Organe, die Bugnion (2, 1873), Merkel (22, 1880), Malbranc (20, 1876) und Kolmer (15, 1910) geliefert haben. Auch im Auftreten und der Verteilung der sog. Stützfibrillen kann ich der von Kolmer gegebenen Schilderung vollkommen beipflichten. Zum Nachweis dieser Strukturen bediente ich mich zwar des Kolmerschen Verfahrens, aber auch die Fixierung in Sublimat-Osmium ergab besonders schöne Resultate, indem die Schrumpfung der Zellelemente fast ganz ausblieb, und die Bilder auch an der Zellperipherie sehr distinkt hervortraten. In Fig. 1, die einen Längsschnitt durch eine Sinnesknospe aus der Kopfregion eines etwa ein Jahr alten Axolotls darstellt, ist die starke Ausbildung der Stützfibrillen wahrzunehmen, und zwar in den äussersten, zwiebelschalenförmig angeordneten Elementen „nur einzelne, längsverlaufende, sehr ungleich die Farbe festhaltende Fäserchen", wie Kolmer schildert. Mehr gegen die Mitte finden wir ein Gewirre der wellig verlaufenden Fäden, die den ganzen plasmatischen Teil der Stützzellen ausfüllen und bis zu ihrer freien, äusseren Oberfläche sich erstrecken. — Die flaschenförmigen,

kurzen, zentralen Sinneszellen (sekundäre Sinneszellen) zeigen, wie auch Kolmer bemerkt, die Fibrillen nur andeutungsweise. Das Plasma dieser Zellen ist bedeutend dunkler und dichter als dasjenige der Stützzellen. Der grosse, meist runde Kern der Sinneszelle tingiert sich sehr intensiv, „oberhalb und unterhalb desselben finden sich mit grosser Konstanz eine Anzahl grober Granulationen, die sich mit Hämatoxylin intensiv färben". In unserer Abbildung sind die genannten Granulationen ausserordentlich prägnant, sie liegen besonders zahlreich unterhalb mancher Zellkerne, hier gleichsam eine Perlenschnur bildend, in unmittelbarer Nähe des Kernes, oder man sieht sie vereinzelt in einem kleinen Abstand vom Kern. In bezug auf die Herkunft dieser dicken Granulationen können Präparate, die nach den verschiedensten Methoden behandelt wurden, Aufschluss geben. So bemerkt man an Sublimatpräparaten, die mit Ehrlich-Biondischer Lösung tingiert worden sind, wie überhaupt nach Tinktionen, die den Nukleolus vom Kernchromatin unterscheiden lassen, dass in den Sinneszellen — besonders in sehr jungen Sinnesknospen — eine Fragmentierung des Nukleolus in dicke Schollen stets vorkommt. Nun kann man aber Bilder wahrnehmen, die eine Abschnürung kleiner Nukleolus-Fragmente sehr wahrscheinlich machen. Die Fig. 2 ist einem Präparate entnommen, das in Carnoys Flüssigkeit fixiert und mit Eisenhämatoxylin tingiert wurde: es kommen hier die kleinen lokalen Erhebungen am Kerne zum Vorschein, in welche sich die Nukleoluskörnchen einlagern. Dasselbe ist auch in Fig. 3 zu sehen, die eine Sinnesknospe eines 6—8 mm langen Axolotls, die nach der Altmannschen Methode behandelt wurde, darstellt. Auch sind oft am unteren oder oberen Pole der Sinneszellenkerne ein oder mehrere fingerförmige, kurze Fortsätze vorhanden, sogar bei ganz tadelloser Fixierung der Zellelemente, so in Fig. 1 in den an der Peripherie gelegenen Sinneszellen. Diese Fortsätze und Einkerbungen sind vielleicht als Schrumpfungen der Stellen des geringeren Widerstandes in der Kernmembran nach erfolgter Abschnürung der Nukleolen-Fragmente zu deuten.

Es liegen die oben erwähnten dicken Granula oft so eng dem Kerne an, dass man sich der Folgerung, sie wären mit den ausgestossenen Nukleolus-Fragmenten identisch, nicht verschliessen kann, wenn auch bisweilen das Rot der ausserhalb des

Kernes liegenden Granulationen bei manchen Tingierungen ein leuchtenderes und helleres ist, als dasjenige der Nukleolarkörnchen im Kerne, was entweder in einer spezifischen Differenzierung der Granulationen, oder bloss in der veränderten histo-chemischen Einwirkung der Umgebung seinen Grund hat.

In sehr jungen Knospen, die bloss aus 2—3 Sinneszellen und einer geringen Zahl von Stützzellen bestehen, sind diese Granulationen in bedeutend grösserer Zahl unterhalb und oberhalb des Kernes vorhanden. Auch sind sie in diesem Stadium sehr klein (Fig. 2), und da wir sie in etwas älteren (Fig. 3) Sinnesknospen in viel geringerer Zahl, aber stärkerer Grösse vorfinden, ist ein Zusammenfliessen der kleinen Körnchen zu endgültig am unteren Kernpol funktionierenden anzunehmen, und zwar im Zusammenhange mit einer ähnlichen Verwertung der oberhalb des Kernes gelegenen Granulationen. Dies bezieht sich nämlich auf die äussere, freie Oberfläche der Sinneszellen. Bei geschlechtsreifen Exemplaren hat Kolmer an der Oberfläche weder Sinnesstifte, noch andere entsprechende Bildungen gesehen. Von jüngeren Tieren, bei welchen die Knospe in einem Grübchen liegt, sagt Kolmer: „es tragen alle Sinneszellen kleine Kappen, unterhalb derer das Protoplasma der Zelle am dunkelsten gefärbt ist. Auf dieser Kappe, die durch Kittleisten mit den Stützzellenköpfen, wie in einer Membrana reticularis verbunden ist, steht der Sinnesstift, ein feiner Faden, der in die Zelle hineinzieht . . . . Zwischen den Sinnesstiften bemerkt man eine strukturlose, nur mit den Stützzellen zusammenhängende Masse, die schon von verschiedenen Autoren erwähnte, von anderen Seiten wieder bestrittene Kupula." Die oberflächliche Kappe ist in der von Kolmer beigefügten Figur sehr schwach tingiert, nur ihre Umrisse sind sichtbar, was die Folge der von ihm angewandten Methode ist, da nach Fixierung in Sublimat-Osmium, Flemmings oder Champys Flüssigkeit der periphere Teil der Sinnesknospe sich intensiv färbt und alle Details recht deutlich erkennen lässt. Carnoys Mischung wirkt ähnlich der Kolmerschen; der verhältnismässig grosse Zusatz von Essigsäure wirkt destruierend auf die gleichen Elemente.

In Fig. 1 sind am distalen Ende der Sinneszellen durch Eisenhämatoxylin stark tingierte Bildungen zu sehen, die der Kappe entsprechen. Wir glauben diese Bildung ihrer Form nach

als eine Scheibe (Diskus) auffassen zu dürfen, ähnlich der Kopfplatte der Haarzellen in den Maculae acusticae; nur sind die Bildungen in den Hautsinnesknospen bedeutend dicker. Der unmittelbare Zusammenhang des Sinnesstiftes mit dem in der Zelle vorhandenen, oft unmittelbar bis zur Scheibe sich ziehenden zarten Faden ist schwer zu konstatieren. Schneider (29, 1908), der auch in den Stützzellen der Salamanderlarve Stützfibrillen gesehen hat, sieht am basalen Teile des Sinnesstabes einen ihn umfassenden Ring, dessen Bedeutung für ihn unklar ist. Wenn also der Lage nach dieser Ring der Scheibe entspricht — so fehlt in ihr das weite Lumen, um sie als Ring ansehen zu können. An unseren Präparaten war stets ein deutlicher Sinnesstift zu sehen: die ihn umgebende strukturlose Hülle hatte die Form eines Konus. Jede Sinneszelle besitzt einen Konus, der mit der sog. Kupula identisch ist. Kittleisten sind stets zu beobachten.

In sehr jungen Knospen von 6—8 mm langen Axolotlembryonen findet man schon diese Kappen oder Scheiben als knopfartige Verdickungen am äussersten Zellende ausgebildet. In bezug auf Tingierung verhalten sie sich vollkommen analog den unterhalb und oberhalb des Kernes sich befindenden, bereits besprochenen, kleinen Granulationen. Man gewahrt oft an solch jungen Knospen eine Ansammlung der kleinen Körnchen, dicht am kaum angelegten Diskus, ihm unmittelbar anliegend, wo sie auch zur Bildung dieser Scheibe verbraucht werden. Nur sehr wenige erhalten sich noch in erwachsenen Sinnesorganen.

In Fig. 1 sind aber auch die feinen, in Ketten geordneten Mitochondrien der Sinnesknospe zu sehen, und zwar in einer für die reife Knospe typischen Weise. Sowohl Stütz- als Sinneszellen enthalten kurze Granulaketten (Chondriomiten) oder auch ganz vereinzelte im Plasma zerstreute Chondriosomen. In den Sinneszellen befinden sich die Chondriomiten in grösserer Zahl und dichterer Anordnung, was die Ursache der intensiveren Tinktion des Plasmas dieser Zellen ist; in den Stützzellen liegen spärliche Granulaketten zwischen den Fibrillenzügen. Man bemerkt weiter, dass die Granulationen der Sinnesknospe feiner sind als diejenigen der umgebenden indifferenten Epithelzellen. Ganz anderen Verhältnissen begegnen wir in sehr jungen Knospen, die nach einer der eingangs zitierten Mitochondrien-Methoden behandelt wurden. In Fig. 4 ist eine Sinnesknospe eines etwa 6 mm langen Axolotls

abgebildet, in welcher die embryonale Ausbildung des Chondrioms zum Vorschein kommt. In den flaschenförmigen Sinneszellen ziehen dichte Reihen von Chondriomiten distal vom Kerne bis zur knopfartigen Verdickung der Scheibe, auch unterhalb des Kernes sind Chondriosomen vorhanden: in den die Sinneszellen umgebenden Stützzellen ziehen ebensolche Granulaketten von ausserordentlicher Länge, an der äussersten Zellperipherie beginnend, bisweilen bis an das basale Ende der Zelle reichend. An der Zellperipherie liegen die Chondriomiten einander parallel, in den tieferen Plasmapartien ist ihr Verlauf kein regelmässiger, sie kreuzen einander und bilden Schleifen. Das hier angewandte Verfahren lässt auch die, obgleich in sehr geringer Zahl, dennoch schon vorhandenen Stützfibrillen zum Vorschein kommen: sie liegen nämlich zwischen den Chondriomiten als sehr feine, teils glatte, teils granulierte Fäden. Deutlicher ist ihr Auftreten in Fig. 3 zu sehen. Auch hier sind die Fäden an der äussersten Zellperipherie einander parallel, durchsetzen mit ihren Zügen die Zelle ihrer ganzen Länge nach. Im basalen Teile sind sie meistens schon einheitlich und glatt, im distalen, peripheren Teile ist ihr granulärer Bau noch deutlich. Die Zahl der Chondriomitenketten ist bedeutend vermindert, und es ist evident, dass die Lage, Form und Anordnung dieser ersten Stützfibrillen vollkommen derjenigen der bereits geschilderten, ausserordentlich langen Chondriomiten entspricht. Die Feststellung der Tatsache, dass die Chondriomiten zum Aufbau der sog. Stützfibrillen verbraucht werden, ist insofern erleichtert, als der Vergleich reiferer Sinnesknospen mit sehr jungen, aus einer geringeren Zahl von Zellen bestehender Knospen sichere Anhaltspunkte bietet.

So müssen wir feststellen, dass das Auftreten von Stützfibrillen, deren basale Teile glatt, deren periphere dagegen granuliert sind, eine von den Fixierungsflüssigkeiten unabhängige Erscheinung ist, da wir dies nach den verschiedensten Mitochondrienverfahren stets beobachtet haben, und zwar dort, wo sich die Fibrillen erst differenzierten. Also in jungen Knospen liegen die granulierten Fäden in Stützzellen, die unmittelbar den flaschenförmigen Sinneszellen anliegen, in reiferen finden wir solche Bilder in den äussersten, zwiebelschalenförmigen, mit der indifferenten Epidermis angrenzenden Stützzellen. Da wir in dieser Region am häufigsten Mitosen begegneten, betrachten wir dieselbe als Wachstumszone

der Stützzellen und somit auch als Differenzierungsregion der Stützfibrillen. Wenn mithin in reiferen Sinnesknospen (Fig. 1) der periphere Teil der Knospe sich so darstellt, dass in den flaschenförmigen Sinneszellen sehr zahlreich Chondriomiten auftreten und zwischen ihnen nur spärlich Stützfibrillen, in den dem Zentrum nächstliegenden Stützzellen ein umgekehrtes Verhältnis vorliegt, indem sehr zahlreiche Züge wellig verlaufender, glatter Stützfibrillen die Zelle durchziehen und nur spärlich kurze Chondriomitenketten vorhanden sind, wenn dagegen in den vom Zentrum am meisten entfernten, in der Wachstumszone der Stützzellen gelegenen Zellen die Fibrillen einen evident granulären Bau aufweisen und eine geringere Zahl der Chondriomiten als in den angrenzenden Epithelzellen vorhanden ist, — so können wir diese Verschiedenheit der Ausgestaltung nicht etwa auf lokale Mängel der Fixierung zurückführen.

So ist auch die Äusserung Kolmers, dass an der Knospenperipherie die Stützfibrillen nur vereinzelt, ungleich die Farbe festhaltend, auftreten, im Einklange mit unseren Befunden, denn die jungen Fibrillen sind sehr zart, tingieren sich schwach und erlangen, wie es scheint, nur allmählich ihre Widerstandsfähigkeit gegenüber der Essigsäure. In den äussersten Stützzellen sind in der Abbildung, die Kolmer seiner Beschreibung beifügt (Fig. 1, 1910), überhaupt keine Fibrillen sichtbar, an analogen Stellen der nach Mitochondrien-Methoden behandelten Knospen sind gerade die evidentesten Prozesse der Fibrillenbildung wahrzunehmen.

Die in jungen Sinnesknospen parallele Anordnung der Fibrillen stellt ein Entwicklungsstadium dar; wie eingangs erwähnt wurde, haben die Fibrillen in reiferen Knospen einen welligen Verlauf, obgleich in den äussersten Stützzellen noch solche von paralleler Anordnung vorzufinden sind. Das oben angeführte Verhältnis bestätigen vollkommen die in Carnoys Flüssigkeit fixierten und mit Eisenhämatoxylin tingierten Präparate. In jungen, 6—8 mm langen Axolotl-Larven, wo die Anlage der Sinnesknospe schon vorhanden ist, sind nach der genannten Fixierung keine Fibrillen zu sehen, auch die Scheiben am distalen Ende der Sinneszellen tingieren sich nur sehr schwach, dagegen sind solche junge Knospen nach der Konservierung in Champys Mischung von Chondriomiten fast ganz überfüllt.

Beachtenswert ist der Umstand, dass weder in den Sinnesknospen der Haut, noch in anderen Sinnesepithelien Chondriokonten vorkommen, es sind stets Granulaketten oder vereinzelte Körner vorhanden, während im Knorpel ausser den genannten Formen auch sehr lange, einheitlich dicke Chondriokonten zum Vorschein kommen.

In den Epidermiszellen finden sich beim Axolotl, ähnlich wie Luna (19, 1913) bei Bufo vulg. konstatiert, zwischen den Pigmentkörnern die Chondriomiten (neben kurzen Chondriokonten und Chondriosomen) am häufigsten, und ist die Form der einzelnen Elemente etwas voluminöser als in der Hautsinnesknospe. Auch liegen die Chondriomiten im indifferenten Epithel beim Axolotl wie auch bei anderen Tieren immer so, dass ein homogener Kutikularsaum von ihnen frei bleibt, dagegen erstrecken sie sich sowohl in den Sinneszellen als auch den Stützzellen der Knospe bis an die äusserste Oberfläche dieser Zellen — in den Sinneszellen bis zur Scheibe reichend.

Die Fibrillen der Gaumenknospen differenzieren sich in gleicher Weise. Gelegentlich sei bemerkt, dass die Stäbchenbildungen, die Kolmer (15, 1910) an der Oberfläche der Gaumenknospen beschreibt, überhaupt auf der ganzen Gaumenschleimhaut sehr junger Axolotlexemplare vorhanden sind.

Instruktiv sind ferner Entwicklungsstadien des Geruchsorgans. In Fig. 13 ist der zentrale Teil des Organs bei einem 7—8 mm langen Axolotl, nach Behandlung mit Champys Mischung und Kulls Modifikation der Altmannschen Methode, abgebildet. Die langgestreckten Riechzellen sind von Chondriomiten fast vollständig angefüllt; nur kleine vakuolenartige Räume sind von ihnen frei. Auch in diesem Sinnesepithel erstrecken sich die Chondriosomen in Riech- und Stützzellen an die äusserste Peripherie, während sie in den angrenzenden Flimmerzellen sich nur bis zum homogenen Kutikularsaum erstrecken. Weder in den Sinnes-, noch in den Stützzellen sind hier Chondriokonten vorhanden. Dasselbe konnten wir auch in den Maculae acusticae beobachten, wo übrigens sehr lange Granulaketten, besonders in den Stützzellen sehr junger Tiere, vorkommen.

Sowohl an Hautsinnesknospen, als auch an den Maculae acusticae kann man wahrnehmen, dass die Kerne der Sinneszellen resp. Haarzellen sich nach den beim Mitochondrienverfahren

üblichen Tingierungen sehr intensiv färben und während der Differenzierung nur langsam die Farbe abgeben; auch scheint die Kernmembran von einer Schichte von Chondriosomen umgeben zu sein, die ihr unmittelbar anliegen, weshalb bei Oberflächenschnitten der ganze Kern als dunkle Masse sich darstellt und durch dieses Verhalten von den Kernen des indifferenten Epithels, wo die Differenzierung eine bedeutend raschere ist, sich unterscheidet.

Zwischen den langgestreckten, von Chondriosomen ganz überfüllten Zellen sind in Fig. 13 hellere Zellen zu sehen, die ebenfalls Granulaketten enthalten, wenn auch nicht so zahlreich wie die ersteren. Wir glauben, gestützt auf die bei älteren Tieren herrschenden Verhältnisse, diese dunklen, von Chondriosomen fast ganz überfüllten Zellen als eigentliche Riechzellen, die helleren, mit geringerer Ausbildung des Chondrioms, als Stützzellen ansehen zu dürfen. Die Umrisse der letzteren sind nicht so deutlich wie die der ersteren, ein Verhalten, das wir auch bei um vieles älteren Tieren, so in Fig. 14, die eine entsprechende Partie aus der Riechschleimhaut eines etwa ein Jahr alten Axolotls abbildet, feststellen können. Zu diesem Unterschied trägt vor allem der enorme Gehalt an Chondriosomen bei, der die schmale Zelle fast ganz ausfüllt, ferner die morphologischen Eigentümlichkeiten der ganzen Zelle und ihres peripheren, Sinnesfortsätze tragenden Teiles. Während der Färbung verhalten sich die Riechzellen charakteristisch, indem sie sehr intensiv durch Säurefuchsin oder Eisenhämatoxylin sich tingieren, erst nach längerem Differenzieren erscheinen die die Zelle ausfüllenden Chondriosomen.

Schon in sehr jungen Stadien sieht man in den Stützzellen die von Kolmer daselbst beschriebenen Stützfibrillen, und zwar in einer der Entwicklung dieser Elemente in den Hautsinnesknospen ganz analogen Weise. Ausser kurzen, glatten Fäden sind solche von körnigem Bau zu sehen, oder aber sie sind teils glatt, teils granuliert, indem die granulierten Teile eines Fadens deutlicher als die glatten Fadenteile zum Vorschein kommen. Solche Fäden sind sowohl im basalen, als auch im peripheren Teile der langgestreckten Zellkörper vorhanden, was gegen die Annahme einer eventuellen schlechten Fixierung der Peripherie spricht. Es sei erwähnt, dass die von Kolmer an

der Oberfläche der Riechschleimhaut beschriebenen blasigen Gebilde („blasige Sekretion“) stets vorhanden waren.

Betrachten wir noch die Macula acustica eines 8 mm langen Axolotls, die in Fig. 15 zu sehen ist. Die kurzen Haarzellen sind von den langgestreckten Stützzellen leicht zu unterscheiden. In den ersteren sehen wir nur verhältnismässig kurze Chondriomiten, die meistens am oberen Zellenpol unterhalb der Deckplatte, aber in unmittelbarem Kontakte mit ihr, eine Anhäufung bilden. In den schmalen Stützzellen sind ausserordentlich lange Chondriomiten, die sich bis an die äusserste Oberfläche des Epithels erstrecken, vorhanden. Stützfibrillen waren in diesem Stadium noch nicht zu sehen, bei älteren Tieren sind sie jedoch sehr schön ausgebildet, und vermindert sich hier wie in den Stützzellen der Sinnesknospen und des Riechepithels die Zahl der Chondriomiten, jedoch nicht bis zu totalem Schwund. Demgegenüber ist das Verhalten der Sinneselemente, so der Sinneszellen der Hautknospen, der Riech- und Haarzellen, durch die Persistenz des Chondrioms bis zu vollkommen reifen Stadien und auch fernerhin charakteristisch.

Die Ausbildung des Chondrioms im Flimmerepithel, das die Gruppen der Riechzellen voneinander trennt, ist diejenige für Epithelien allgemein bekannte. Bemerkenswert ist die Gruppierung der Chondriomiten in zwei Gebiete. Erstens ist eine unmittelbar unter dem Cuticularsaum beginnende, in parallelen Zügen verlaufende Chondriomitenansammlung, deren Elemente nur selten den ganzen peripheren Plasmateil der Zelle durchziehen, und zweitens eine perinukleäre stärkere Ansammlung von Chondriomiten zu unterscheiden (Fig. 14 und 10). Diese zweite Ansammlung sendet ihre Elemente auch in den sich verjüngenden, basalen Zellabschnitt, der, obgleich von Kernen der tieferen Epithelschichten umlagert, sich dennoch sehr gut verfolgen lässt. Zur Annahme solcher Regionen stärkerer Ansammlung der Chondriomiten verleitet der Umstand, dass fast in sämtlichen Flimmerzellen der zentrale Teil des peripheren, flimmertragenden Zellabschnittes nur von spärlichen Chondriomiten erfüllt ist, zwischen welchen ein hellerer, vom Chondriom fast völlig freier Teil sich abhebt. Wie später ausgeführt werden wird, befindet sich in diesem vom Chondriom fast freien Teile der Golgi-Kopschsche Apparat.

Im basalen Teile der Flimmerzellen, in unmittelbarer Nähe des Kernes, bemerken wir sehr oft anstatt der kleinen Chondriosomen dickere Schollen von runder oder ovaler Form, die einzeln oder auch zu drei bis vier zusammen liegen (Fig. 14 und 19). Es wird eine Wanderung dieser grossen Schollen beobachtet, indem man sie bisweilen vom basalen Zellabschnitte in den peripheren aufsteigen sieht, wobei sie, den engen Raum zwischen Kern und Zellgrenze passierend, sich zu langgestreckten, zylinderförmigen Gebilden umformen. In färberischer Hinsicht verhalten sie sich gleich den Elementen des Chondrioms: Eisenhämatoxylin tingiert sie dunkelblau, Säurefuchsin rot, wenn auch bisweilen in einem helleren Ton als die Chondriomiten. Oft sieht man aber diese Gebilde (Fig. 14) in einer und derselben Zelle teils gefärbt, teils farblos, als helle kugelige Körper, deren Lage eine konstante ist. Da sich diese Gebilde jedoch in mikrochemischer Hinsicht auch gleich dem Golgi-Kopschschen Apparat verhalten, werden wir auf sie später noch zurückkommen.

Zu den Stützfibrillen der Sinnesepithelien nun zurückkehrend, können wir mit Rücksicht auf ihr Entstehen sie in die Reihe jener Differenzierungsprodukte der Plastosomen stellen, die Meves (24, 1910) und Duesberg (6, 1910, 7, 1912) als „paraplastische Bildungen" bezeichnen. Die Vermehrung der Fibrillen scheint auch hier — wie in den Beobachtungen Firkets (10, 1911) bei der Bildung des Glaskörpers des Huhnes — auf dem Wege der Längsspaltung vor sich zu gehen, da in reiferen Knospen, die Zahl der ein welliges Gewirre bildenden Stützfibrillen diejenige der recht dicken Chondriomitenketten der Embryonalstadien bei weitem übertrifft. Hierdurch soll natürlich nicht behauptet werden, dass die Stützfibrillen das einzige Differenzierungsprodukt des embryonalen Chondrioms der Stützzellen sind — es ist hier lediglich ein Organellum in seiner Entwicklung verfolgt worden. Auch wird hier im Gegensatz zu den Befunden von Firket auf die Entwicklung der Fibrillen nicht aus Chondriokonten, sondern aus Chondriomiten (Granulaketten) aufmerksam gemacht, als auch auf die teilweise Persistenz des Chondrioms in den Stützzellen, während es bei der Bildung des Glaskörpers des Huhnes vollends zum Aufbau der Fibrillen aufgebraucht wird. Die Färbbarkeit nach anderen Fixierungsweisen wie die Plastosomen teilen die Stützfibrillen mit anderen paraplastischen Bil-

dungen, im besonderen mit den Protoplasmafasern der Epidermis, was auch Duesberg (6, 1910) an der Epidermis der Kaulquappe betreffs der in ihr vorhandenen dicken Fäden konstatiert.

II. Über den Ursprung der Drüsengranula und der Langerhansschen Netze der Leydigschen Zellen.

Die Untersuchungen von Regaud (27, 1909) und Mavas (21, 1909), Schulze (30, 1911) und Hoven (14, 1910) haben reichliche Beweise für die Verwertung des Chondrioms zur Granulabildung geliefert. Nichtsdestoweniger bietet die Entwicklung eines jeden Organs gewisse Besonderheiten, die auf den Prozess als solchen mehr Licht werfen. Umsomehr erwecken das Interesse Bildungen, über welche die verschiedensten Meinungen ausgesprochen worden sind, so die Langerhansschen Netze, denen eine Reihe von Autoren, wie Carriere (3, 1884), Pfitzner (26, 1884), Cohn (5, 1895), Leydig (18, 1868), Langerhans (17, 1871), Paulicki (25, 1884), Studnicka (31, 1909), Heidenhain (12, 1911), Meves (23, 1908) und Duesberg (7, 1912) ihre Aufmerksamkeit zugewendet haben. Die meisten Untersuchungen bezogen sich jedoch auf ältere Larvenstadien, hauptsächlich der Salamander- und Tritonlarve, oder auf den erwachsenen Axolotl. Unsere Beobachtungen sind an sehr jungen, von 4—6 mm langen Axolotl-Exemplaren bis zu einjährigen und auch älteren Tieren gewonnen, und sind sie hinsichtlich der Verhältnisse beim erwachsenen Axolotl mit den überaus gründlichen Befunden Cohns und Heidenhains in vollkommenem Einklange. Die Hauptergebnisse rekapitulierend, erwähnen wir, dass der von den Epidermiszellen umgebene kleinere Kern der Leydigschen Zelle die charakteristische Einkerbung schon in einem sehr frühen Entwicklungsstadium zeigt, dass diese Einkerbung ferner als konstante Erscheinung bei jeglicher Fixierungsweise zum Vorschein kommt. Leydigsche Zellen mit zwei Kernen finden wir nicht nur bei älteren Axolotl-Exemplaren; junge Stadien besitzen sie ebenfalls, wie überhaupt in bezug auf Zellteilungen bemerkt werden muss, dass auch während der Entwicklung verhältnismässig selten in den Leydigschen Zellen Mitosen angetroffen werden. Die Zahl der Leydigschen Zellen scheint sich eher durch Differenzierung

neuer Epithelzellen zu Drüsenzellen, als durch die Teilung letzterer zu vermehren.

Das Verhalten der Drüsengranula gegenüber Eisenhämatoxylin ist in Fig. 20 zu sehen, das mit Cohns Befunden völlig übereinstimmt. Was die Entstehung der Granulationen betrifft, sagt Cohn, auf Beobachtungen an der Tritonlarve gestützt, dass sie in den Fäden des im Zelleibe sich ausspannenden protoplasmatischen Fach- oder Septenwerkes eine spezifische Umwandlung des Protoplasmas selbst darstellen. Heidenhain (12. 1911) unterscheidet folgende Entwicklungsstadien der Leydigschen Zellen: „Erstlich treten in dem Zellenprotoplasma tropfenartige Gebilde in dichter Lagerung auf, durch welche die Zellsubstanz in ein Fach- oder Wabenwerk umgewandelt wird: die Substanz der Tropfen ergibt mit Vanadiumhämatoxylin eine Schleimreaktion — jedoch möchte die Bezeichnung als Schleimzellen dadurch noch nicht gerechtfertigt sein. Zweitens bilden sich in den Ecken des erwähnten Fachwerkes knotenartige Verdickungen, welche den serösen Drüsengranulis ähnlich sehen, jedoch aus einer direkten Metamorphose des Plasmas hervorgehen. Drittens brechen die erstentstandenen Vakuolen ineinander ein, und es bildet sich dadurch ein System von Strangwerken, welches die beschriebenen Knoten oder Granula zunächst in sich enthält. Allein die Strangwerke schwinden und die Körner werden dadurch frei. Schliesslich enthält die Leydigsche Zelle im Innern ausser dem Kern und geringen Plasmaresten als Hauptbestandteil eine Unsumme rundlich eckiger Körper, welche unverbunden nebeneinander liegen."

Bezüglich des Langerhansschen Netzes, das in Fig. 20 ebenfalls in einem etwas schräg geführten Tangentialschnitte zu sehen ist, ist seine Ausbildung vollkommen treffend von Cohn und Heidenhain geschildert worden — die Übereinstimmung der Bilder ist eine bis in die kleinsten Details vollkommene. Was die Genese des Netzes betrifft, so stellt es nach Paulicki und Cohn „rippenartige Verdickungen der Oberflächenschichte" dar: nach Heidenhain ist es eine Differenzierung in der Rindenschicht des Plasmas, während Studnicka (31. 1909) das Netz aus Tonofibrillen, „die mannigfaltig sich vereinigend, an der Oberfläche der durch keine wirkliche exoplasmatische Zellmembran aussen geschützten Drüsenzellen ein vollkommenes Gitter bilden",

bestehen lässt, was jedoch Heidenhain durchaus ablehnt. Meves (23, 1907) hat ferner die Frage aufgeworfen, ob die in der Weise wie Chondriokonten sich färbenden Fäden des Langerhansschen Netzes der Salamanderlarve mit solchen nicht identisch wären. Meves glaubt diese Frage bejahen zu können, da er anderenorts von dem Auftreten des Chondrioms in der Form von Netzen mit Berufung auf die in Rede stehenden Netze spricht. Auch sehen Meves und Samsonow (28, 1910) im Innern der Leydigschen Zelle spärliche Fadenkörner in der den Kern umgebenden Plasmaanhäufung.

Die Behandlung sehr junger Axolotl-Exemplare nach den verschiedensten, eingangs erwähnten Methoden ergab folgendes: 4—6 mm lange Tiere besitzen noch keine Leydigschen Drüsen; die aus zwei Zellschichten bestehende Epidermis lässt in dieser Hinsicht keine Differenzierungen wahrnehmen. Aber schon bei 6—8 mm langen Individuen sind in beiden Epidermisschichten Zellen vorhanden, die durch ihr helleres Plasma und ihre Grösse leicht auffallen. Der Kern der Zelle ist gross, zeigt aber bereits die Einschnürung und in reger Fragmentierung begriffenes, reiches Nukleom. Der plasmatische Teil der Zelle stellt sich je nach Anwendung verschiedener Reagenzien verschieden dar.

So gewahrt man, nach Fixierung in Carnoys oder Kolmers Mischung und Tingierung mit Heidenhains Eisenhämatoxylin (Fig. 6), dass das helle Plasma aus einem dichten Fach- oder Septenwerk besteht. Weder in den Balken noch in den Maschen dieses Werkes sind nach obigen Behandlungsweisen irgend welche Granulationen zu sehen. Das Fachwerk füllt den Zelleib bis an seine Peripherie aus, am dichtesten sind die Balken in der perinukleären Region.

Wird jedoch die Epidermis dieses Stadiums nach Champy-Kopsch (Bichromat-Formol) oder Sublimat-Osmium fixiert, und nachher mit üblichen Färbungsmitteln wie Eisenhämatoxylin, Säurefuchsin, Kristallviolett behandelt, so ist das Bild vervollkommnet, indem alle Balken von kleinen, fast einheitlich grossen, intensiv sich tingierenden Granulaketten durchsetzt sind. Nichtsdestoweniger ist das helle Plasma der Balken gut zu sehen, so dass ein regelmässiges Bild entsteht, indem dieses hyaloplasmatische Fachwerk die Lagerung der Chondriosomen bestimmt. Dass die ersten Granulationen das Chondriom der Zelle darstellen, beweisen

die vorher erwähnten Bilder nach Carnoys Flüssigkeit — ferner der Umstand, dass in den umgebenden Epithelzellen ebenfalls nach diesem Verfahren keine Plastosomen, während sie bei den das Chondriom konservierenden Methoden sehr schön zum Vorschein kommen (Fig. 8 und 9), dass schliesslich in der zur Leydigschen Zelle sich differenzierenden Zelle keine andere Form des Chondrioms als die genannten Granulationen auftritt: auch gehört hierher die von Carriere (3, 1884) beobachtete Tatsache, dass die ersten während der Entwicklung der Leydigschen Zellen zum Vorschein kommenden Körnchen durch Überosmiumsäure fixiert, durch wässerige Lösungen dagegen ganz oder zum Teil gelöst werden.

In Fig. 9 haben wir einen Längsschnitt durch die junge Drüsenzelle vor uns, in Fig. 7 einen Oberflächenschnitt mit regelmässigen Balken und in dieselbe eingelagerten Chondriosomen. Dieses Stadium ist von grosser Wichtigkeit, da es einen gemeinschaftlichen Ausgangspunkt für die beginnende Differenzierung der Granula im Innern der Zelle einerseits, und die Bildung des Langerhansschen Netzes andererseits darstellt.

Die einsetzenden Änderungen in den Chondriosomen äussern sich bald in den Färbungsunterschieden und dem Wachsen der Elemente. Die einen Balken füllenden Chondriosomen werden dicker, fliessen oft zusammen, dass sie kurzen Chondriokonten ähnlich sind, die jedoch ihre Verbindung mit anderen Balken lange behalten. Gewöhnlich geht die Differenzierung an den Enden der kleinen Balken vor sich, woraus die wohlbekannten Bilder knotenartiger Verdickungen entstehen. Je grösser die Elemente werden, desto schwächer ihre Affinität zum Kristallviolett, Säurefuchsin und Eisenhämatoxylin. Die lose im Zelleibe herumliegenden Granulationen zeigen alle Abstufungen von dunkelrot resp. dunkelblau bis braungelb (Fig. 11) bzw. grau. Natürlich wurden die früheren Protoplasmabalken durch diesen Vorgang entweder ganz aufgebraucht, oder es sind seine Reste noch lange zwischen den einzelnen dicken Granulationen vorhanden. Das Zusammenbrechen des Fachwerkes findet aber hauptsächlich im mittleren Teile des Zellprotoplasmas statt. In unmittelbarer Nähe des Kernes, wie auch an der Zellperipherie bleiben die Balken erhalten. In ersterer Anordnung sind sie stets zu finden, sogar an bereits entwickelten Drüsenzellen älterer

Tiere (Fig. 20), wo die perinukleäre Zone von in protoplasmatischen Balken eingelagerten Chondriosomen oder Chondriomiten eingenommen ist. Oft ist diese ihre Anordnung in Balken eines Fachwerkes eine überaus schöne, manchmal sind die Maschen des Werkes sehr klein, wodurch unregelmässige Bilder entstehen, jedenfalls ist das Chondriom noch in reifen Leydigschen Zellen vorhanden (Meves, Samsonow). Nach Fixierung in Sublimat-Eisessig oder Kolmerscher Mischung stellt sich das perinukleäre Plasma als dunkler, homogener Hof dar, in welchem nur grössere Körner, also schon differenzierte Bildungen vorhanden sind, die jedoch nach Heidenhains Eisenhämatoxylin oder Säurefuchsin sich noch tingieren und so Übergangsformen zu den endgiltigen Granulationen darstellen. Somit ist das Heidenhainsche Schema der Entwicklung der Leydigschen Zellen dahin ergänzt, dass die „knotenartigen Verdickungen" des Protoplasmafachwerkes, Stadien der bereits zu Granulationen differenzierten Chondriosomen und Chondriokonten darstellt, und glauben auch für die ersten „tropfenähnlichen Gebilde" denselben Ursprung, wie für die anderen Zellgranula annehmen zu dürfen. Wie aus der Fig. 20 zu ersehen ist, tingieren sich die reifen Körner, resp. Fäden nicht mehr in der Weise der Mitochondrien: nach Kulls Modifikation (Fig. 12) sind sie bräunlichgelb, nach Eisenhämatoxylin ist die charakteristische Entfärbung von der Peripherie in der Richtung gegen das Zentrum, wie dies bereits Cohn beschrieben hat, zu beobachten. Bisweilen ist die Entfärbung eine totale. Es sei bemerkt, dass die Granula gegenüber Säurefuchsin vollkommen analog sich verhalten wie gegenüber Eisenhämatoxylin, also rote Zentren mit gelben Randstreifen im Querschnitt oft zum Vorschein kommen. Vielleicht haben wir in diesem Zentrum ein Residuum des Chondriosoms, dessen Differenzierung von der Peripherie nach dem Zentrum zuschreitet, oder es ist eine Folge der Fixierung.

Es wurde oben bemerkt, dass die Protoplasmabalken mit dem in diese eingelagerten Chondriom an der Peripherie erhalten bleiben (Fig. 11). Die Änderungen, die sich hier vollziehen, sind denjenigen bei der Granulabildung auftretenden ganz ähnlich, mit dem Unterschiede, dass hier der Zusammenhang zwischen den Balken erhalten bleibt, die Chondriosomen sich mithin in den von dem protoplasmatischen Fachwerke sozusagen geformten

Bahnen differenzieren, dieses Fachwerk in sich aufnehmen und verarbeiten. So entsteht das gitterartige Netz, das in jungen Drüsen eine ausserordentliche Regelmässigkeit aufweist (Fig. 7 und 16), um erst später durch Wachstum die peripherische Gestalt, wie sie Cohn und Heidenhain geschildert haben, zu erlangen. In jungen Stadien tingiert sich das Netz tatsächlich gleich dem Chondriom, wir können es aber keineswegs als eine primäre Form des Auftretens desselben betrachten: schon das Auftreten seiner Elemente, der Chondriosomen, in protoplasmatischen Balken des Fachwerkes, das spätere Schwinden einzelner Chondriosomen und die Differenzierung zu soliden, einheitlichen Balken, die beim Axolotl eine enorme Breite und Dicke erlangen, die gleichzeitige Verminderung der Affinität zu Säurefuchsin, Kristallviolett und Eisenhämatoxylin (Fig. 12) spricht dagegen. Auf letzteren Umstand sei ausdrücklich hingewiesen. Wie in Fig. 12 zu sehen ist, färbt sich das Netz nach dem Mitochondrienverfahren in einem kaum intensiveren Ton als die reifen Granulationen, und sogar nach Eisenhämatoxylin, das die Langerhansschen Netze am intensivsten tingiert, lässt sich leicht eine Entfärbung des Netzes unter prägnantem Hervortreten des perinukleären Chondriomiten, erzielen. Dass wir ferner in diesen Netzen „paraplastische Gebilde" sehen müssen, folgt auch aus ihrer Widerstandsfähigkeit gegenüber das Chondriom schädigenden Reagenzien, was von den sehr jungen, in Entwicklung begriffenen Leydigschen Zellen (6—8 mm lange Tiere) nicht behauptet werden kann.

Bei der Salamanderlarve, wo das Langerhanssche Netz aus schmalen Balken besteht, ist eigentlich die embryonale, regelmässige Form des Netzes, die beim Axolotl ein Entwicklungsstadium darstellt, zur funktionierenden während des ganzen Larvenlebens geworden. Nichtsdestoweniger sind auch bei der Salamanderlarve in frühen Entwicklungsstadien der Netze die in protoplasmatische Balken eingelagerten Chondriosomen zu sehen. Dagegen sind gar keine Anhaltspunkte für eine Fibrillärstruktur im Sinne Studnickas vorhanden.

Ausser den Chondriomiten in der perinukleären Zone der Leydigschen Zelle finden wir hiermit beim Axolotl an der Peripherie dieser Zellen keine undifferenzierten Elemente des Chondrioms. Die von Meves und Samsonow (28, 1910) in dieser Region gesehenen Fäden gehören zum Langerhansschen

Netze, das eine hochdifferenzierte Bildung des Chondrioms darstellt. Ausserhalb des Netzes sind wohl Chondriomen vorhanden, aber sie sind den zwischen den Leydigschen Zellen eingelagerten Epithelzellen zuzurechnen.

Nach Behandlung der Leydigschen Zellen mit verschiedenen Fixierungsflüssigkeiten und den verschiedensten Tingierungen gewinnt man den Eindruck, dass zwischen den die Zelle ausfüllenden Körnern einerseits und dem Langerhansschen Netze andererseits in substantieller Hinsicht kein wesentlicher Unterschied vorliegt: das Netz scheint bloss solider, kompakter als die Granula zu sein, woher die Tönung in der Tinktion herrührt. Besonders ist das Verhalten nach Einwirken von Osmiumsäure zu beobachten. Nach längerem Einwirken dieses Fixierungsmittels stellen sich Körner und Netz als homogene, solide Balken resp. Granulationen dar, letztere öfters von eckigem, ausgezogenem Querschnitt. Auch scheinen die Körner sich stark verlängern zu können, wodurch der dickfädige Habitus des Sekretes zustande kommt. Das Eindringen von Balken des Netzes zwischen die Granulationen ist besonders in jungen Drüsenzellen oft beobachtet worden; bisweilen verursachen diese ins Innere dringenden Balken eine Kammerung der Zelle, indem zwischen äussere und tiefer liegende Balken Granulationen eingeschlossen sind. Dieses Verhalten stellt mit Rücksicht auf die hier angeführte Entwicklung der Leydigschen Zellen nichts Widersprechendes dar, indem in solchen Fällen die Differenzierung sich nicht streng auf die Rindenteile des protoplasmatischen Fachwerkes beschränkt, aber zugleich auch die Annahme einer spezifischen, vom embryonalen protoplasmatischen Fachwerke unabhängig tätigen Rindenschicht des Plasmas überflüssig macht.

Ein protoplasmatisches Fachwerk mit in dasselbe eingelagerten Chondriosomen haben wir ebenfalls in der Entwicklung der vielzelligen Giftdrüsen des Axolotls beobachtet. Sowohl in Schaltzellen, als auch in den auf verschiedenen Sekretionsstadien sich befindenden Drüsen sind die Chondriosomen vorhanden. In Fig. 18 ist eine junge Axolotldrüse abgebildet, die nach der Altmannschen Methode behandelt worden ist. Das homogene Plasmafachwerk mit eingelagerten, sehr kleinen fuchsinophilen Granulationen ist zwischen den grossen Sekretkörnern zu sehen. Dieses Plasmafachwerk ist zwar in jungen Drüsen auch nach ge-

wöhnlichen Fixierungsweisen zu sehen, nicht aber das eingelagerte Chondriom; auch sei bemerkt, dass beim Axolotl während der Bildung des Sekretes nie das Auftreten von Mitochondrien (Chondriokonten) ausserhalb des Protoplasmafachwerkes beobachtet wurde, dass mithin die Bildung der Sekretgranula in den vielzelligen Drüsen wie in den Leydigschen Zellen auf Kosten der in plasmatischen Balken liegenden Chondriosomen resp. Chondriokonten sich vollzieht.

III. Der Golgi-Kopschsche Apparat in den Sinnesepithelien und Drüsenzellen des Axolotls.

Wie erwähnt wurde, beschäftigte mich in den untersuchten Organen der Golgi-Kopschsche Apparat, den sowohl bei älteren, als auch sehr jungen Tieren zu studieren die Möglichkeit sich darbot. Unter den angewandten Methoden ergab Weigls (33, 1912) Modifikation der Kopschschen Methode die weitaus besten Resultate; die nach ihr behandelten Objekte geben für die vorstehenden Befunde das Hauptmaterial ab; während das Verfahren nach Kopsch und Cajal (I. Methode) ebenfalls brauchbare Präparate lieferte, konnten die vermittels der Cajal-Golgischen Arsennitrat-Methode erzielten Bilder nur vergleichsweise herangezogen werden. Überhaupt wurde eine beträchtliche Anzahl von Material verbraucht, ehe es gelang, nach der letztgenannten Methode gute Präparate aus der Epidermis der jungen Tiere zu erlangen. Jedenfalls könnte nach den gemachten Erfahrungen die Arsennitrat-Methode als einziges Verfahren zu eingehender Untersuchung durchaus nicht genügen.

Wir beginnen mit der Beschreibung der Befunde in der Riechschleimhaut eines etwa ein Jahr alten Axolotls. Wie man in den Fig. 24 und 26 sieht, ist der Golgi-Kopschsche Apparat sowohl in den Riechgruben, als auch in dem Falten bildenden Flimmerepithel in einer ausserordentlich klaren und distinkten Weise entwickelt. In Riech- und Stützzellen (Fig. 26) bildet er sehr lange, dünne Fäden, die den schmalen protoplasmatischen Zellkörper an seiner Peripherie zwischen Kern und äusserer Zelloberfläche durchziehen. Die Fäden beginnen in unmittelbarer Nähe des Kernes, ziehen unter mannigfachen Knickungen und Windungen aufwärts, oft Schleifen bildend; die Fäden sind sehr dünn,

tief schwarz und in ihrer nächsten Umgebung oder auch in ihrem Verlauf eingefügt oder als Varikositäten finden sich oft sehr kleine Granulationen, die zu den Fäden in einer Beziehung zu stehen scheinen. Die Fäden aller Riech- und Stützzellen erstrecken sich recht weit in den langgestreckten Zellkörpern, einen breiten, von ihnen immer freien plasmatischen Raum zurücklassend.

Genaue Musterung sämtlicher Zellen einer Riechgrube zeigt, dass die Ausbildung des Apparates in den Riech- und Stützzellen die gleiche ist. An isolierten Zellen stellt sich der Apparat so vor, wie er in Fig. 30 zu sehen ist, wo auch die periphere Lage der Fäden, besonders im basalen Zellteile, zum Vorschein kommt. Es ist schwer zu entscheiden, ob hier ein Netz ausgebildet ist. Anastomosen kommen sehr selten vor, am distalen Zellende, wo die Apparatfäden verschwinden, sieht man gewöhnlich in jeder Zelle zwei Fadenenden. An Querschnitten durch die Riechschleimhaut ist die periphere Lage der Apparatfäden sehr deutlich zu sehen; so in Fig. 25, wo die Schnittrichtung etwas schief verläuft. Die Schleifen der Fäden umgeben die Peripherie der schmalen Zelle, ihr zentraler Teil ist von Fäden fast immer frei. Anders in den Flimmerzellen: hier stellt der Golgi-Kopschsche Apparat kurze, geknickte, sehr dünne Fäden dar, so in den Fig. 24 und 29. Auch hier liegen die Fäden in einem recht weiten Abstand von der äusseren Zelloberfläche und nehmen vorwiegend den mittleren Plasmateil zwischen Kern und Lumen ein, wie es auch bei anderen Epithelien der Fall ist. In Fig. 27 ist eine Partie des Riechepithels mit den angrenzenden Flimmerzellen abgebildet. Die Ausgestaltung der Apparatfäden im Flimmerepithel, das mehr in der Richtung gegen die Peripherie als die Riechzellen zu liegen kommt, beweist, dass das Ausbleiben der Apparatfäden im breiten, peripheren, protoplasmatischen Zellabschnitte des Riechepithels nicht durch schlechte Imprägnierung hervorgerufen ist, da sonst wenigstens im gleichen Niveau dieselben Wirkungen sich einstellen müssten, und mithin auch in den Flimmerzellen jegliche Imprägnierung fehlen müsste, was nie der Fall ist; denn solche Bilder wie in der zitierten Figur sind die typischen nach Anwendung aller möglichen Methoden, welche den Kopschschen Apparat deutlich machen. Dafür, dass Apparatfäden mit den früher erwähnten Stützfibrillen nicht identisch sind, spricht zunächst ihre Lage und die eigenartige morpho-

logische Ausbildung. Die Stützfibrillen sind einheitlich glatt, in den tieferen, den Kernen nächstliegenden Plasmapartien von welligem Verlauf, auch sind sie bedeutend dicker als die ausserordentlich feinen, zwar glatten, aber ihre Richtung oft unter geradem Winkel und plötzlich ändernden, nie gespannt verlaufenden Fäden. Die Stützfibrillen erstrecken sich bis an die Peripherie, die Apparatfäden sind dort, wie schon gesagt wurde, niemals anzutreffen. Auch treten die Stützfibrillen vorwiegend, wenn nicht ausschliesslich, nur in Stützzellen auf, der Apparat ist in sämtlichen Zellen der Riechschleimhaut vorhanden. Auch kann bezüglich des Chondrioms keine Schwierigkeit im Auseinanderhalten dieser Gebilde bestehen. Das Vorkommen derselben, wie früher erwähnt wurde, als Chondriosomen, die besonders in den Riechzellen die Zelle bis zur Peripherie ausfüllen, in den Flimmerzellen in typischer Anordnung und Gruppierung zum Vorschein kommen, hebt jede Grundlage für die Identifizierung dieser Bildungen auf. Räumlich kommen die Apparatfäden in den Flimmerzellen in den hellen, von Chondriomiten freien Raum zu liegen, und sie befinden sich nur an einem Zellpol, während das Chondriom auch im zentripetalen, sich verjüngenden Zellenteil vorhanden ist.

Die Verhältnisse in den Basalzellen des Riechepithels stehen im Zusammenhange mit den geringen Plasmamengen, die hier vorhanden sind; sie stellen sich mithin folgendermassen dar: Kurze Fäden selbständig, oder in Verbindung mit kleinen, transparent schwarzen Kügelchen oder Tropfen, oder aber nur solche traubenartig angehäufte, mehr oder minder grosse, schwarze Tropfen, die bisweilen, wo mehr Plasma vorhanden ist, zu grossen Schollen anwachsen können, sind eine konstante Erscheinung. Einen Unterschied in der Ausbildung des Apparates in der äusseren und in der tieferen Zellenschichte kann man auch bei Tinca vulg. in demselben Organ konstatieren. In Fig. 21 ist ein Längsschnitt durch die Riechschleimhaut von Tinca vulg. nach Cajals Silbernitrat-Methode dargestellt. Auch hier ist in sämtlichen Zellen der Apparat vorhanden in Form dicker Halbringe, oder bakterienförmiger Stäbchen, in regelmässiger Anordnung in allen Zellen in gleicher Lagerung, auch hier in einem gewissen Abstand von der äusseren Zelloberfläche. In den Basalzellen sind selten Halbringe oder dicke Stäbe anzutreffen, am meisten sind es unregelmässige kleine Schollen oder Körnchen, die in einer Anhäufung

den Kernen anliegen. Es ist wahrscheinlich, dass die dicken Ringe, die Kolmer (1907) in den Zellen des Riechepithels bei Fischen nach Anwendung der Cajal schen Silberreduktions-Methode gesehen hat, dem hier beschriebenen Golgischen Apparate angehören. — Wie sich der Apparat der Riechschleimhaut von Tinca im Flächenschnitt darstellt, ist in Fig. 22 zu sehen.

Auch Fauanas (9, 1912), dessen Arbeit infolge der Kriegszeiten mir unzugänglich ist, sieht, wie Duesberg (8, 1914) berichtet, im Riechepithel der Taube in den Bipolaren- und Stützzellen einen netzförmigen, an dem gegen die Oberfläche des Epithels gerichteten Pol des Kernes gelegenen Binnenapparat. In den Basalzellen findet Fauanas nur Körner und Stäbchen, die regellos im Cytoplasma zerstreut sind.

Es ist bei der Beschreibung des Chondrioms des Flimmerepithels erwähnt worden, dass im unteren Kernpol dieser Zellen des öfteren grössere und kleinere Schollen vorkommen, die in mikrochemischer Hinsicht sich analog den Chondriomiten verhalten, bisweilen aber als farblose Körper in konstanter Lagerung zu finden sind. Ihre Formveränderung und Wanderung vom unteren zum oberen Zellpol war dort ebenfalls festgestellt. Nun finden wir an sämtlichen Präparaten aus der Riechschleimhaut in den Flimmerzellen ganz ähnlich aussehende Bildungen von Osmiumsäure geschwärzt, in einer Ausbildung und Lagerung, die vollends für die Identität dieser Bildungen spricht.

Sämtliche Fixierungs-Methoden bewiesen zur Genüge, dass die Schollen weder Artefakte noch destruierte, verquollene oder granulierte Apparatfäden darstellen. Dies geht zunächst schon daraus hervor, dass bei so tadelloser Fixierung, wie sie nach Sublimat-Osmium mit folgender Einwirkung von Osmiumsäure auftritt, und bei der die Fäden des Apparates der Riech-, Stütz- und Flimmerzellen mit einer ausserordentlichen Präzision zum Vorschein kommen, in denselben Zellen, in denen am oberen Pol Fäden vorhanden sind, am unteren Pol Schollen beobachtet werden, oder auch am oberen Pol nebeneinander Fäden und Tropfen von variabler Form, sehr oft im Zusammenhang mit den Fäden, die von ihrer Zartheit nichts eingebüsst haben.

Ferner bestätigen dies die Verhältnisse in den tieferen Zellschichten des Flimmerepithels, wo abwechselnd diskrete Fäden in den einen Zellen, in den angrenzenden wieder Schollen oder

Körner ausgebildet sind, wie aus Fig. 24 zu ersehen ist. schliesslich aber der Umstand, dass sie nach anderen Fixierungsweisen, die das Chondriom zum Vorschein bringen, ebenfalls vorkommen und sich sogar mit Säurefuchsin und Eisenhämatoxylin tingieren lassen, obgleich sie die Affinität zu diesen Farbstoffen nicht immer behalten. Dieses Verhalten, verbunden mit der konstatierten Widerstandsfähigkeit gegenüber der Terpentinreaktion und Behandlung mit Sudan II, erlaubt, diese Schollen, Körner und Tropfen als Lipoidkörper zu betrachten, die jedoch vermöge der erwähnten Eigenschaften mehr der Substanz der Apparatfäden als des Chondrioms sich nähern, wofür auch der oft vorkommende unmittelbare Zusammenhang zwischen Kern und Faden zu sprechen scheint, wie auch die Tatsache, dass die Schwärzung der Schollen nicht gleichzeitig mit der Schwärzung anderer Teile des Chondrioms zustande kommt.

Den hier beschriebenen ganz ähnlichen Verhältnissen begegnen wir beim Studium des Golgi-Kopschschen Apparates sehr junger Axolotl-Exemplare und zwar in der Riechschleimhaut, den Haut-Sinnesorganen, der Macula acustica, sowie in den Leydigschen Zellen und vielzelligen Hautdrüsen. In der Riechschleimhaut eines 6—8 mm langen Tieres sind schon die Apparatfäden vorhanden, ausser ihnen aber sehr zahlreich die besagten Schollen und Körner. Dasselbe ist in den jungen Sinnesknospen (Fig. 23) zu sehen, wo die Fäden eine derjenigen der Riechschleimhaut analoge Ausbildung zeigen, wenn auch die Lagerung der dickeren Lipoidschollen hier nicht diese Konstanz aufweist, da sie zwischen den Fäden meist am oberen Zellpol auftreten. Wenn mithin die Existenz des Golgi-Kopschschen Apparates bei so jungen Tieren festgestellt werden muss, so ist dennoch zu bemerken, dass seine Ausgestaltung hier lange hinter derjenigen erwachsener Tiere zurücksteht, und wenn wir in den letzteren das Auftreten von Körnern und Schollen neben einer überwiegenden Anwesenheit von Fäden beobachteten, so ist bei sehr jungen Tieren das Verhältnis ein umgekehrtes. So finden wir z. B. in den vielzelligen Hautdrüsen des 8—9 mm langen Axolotls in sämtlichen Zellen den Golgi-Kopschschen Apparat ausgebildet in der Form kleiner Fädchen, die mit einem oder mehreren Körnern im Zusammenhange stehen. Wie in Fig. 36 zu sehen ist, befinden sich diese Anlagen des Apparates an dem

dem Lumen der jungen Drüse zugekehrten Kernpole. In entwickelten Drüsen, besonders in den grossen Riesenzellen, ist der Apparat in Form eines reich anastomosierenden Netzes, das eine perinukleäre Lagerung eingenommen hat, vorhanden. Die Balken dieses Netzes, wie aus Fig. 31 erhellt, können eine bedeutende Dicke erlangen, die Anastomosen erstrecken sich weithin in den Zellkörper zwischen die Sekretkörner, in desto dünneren Fäden endend, je entfernter sie sich vom perinukleären Teil des Apparates befinden. Die Netze sind intrazelluläre Bildungen, obgleich ihre Verzweigungen sich im basalen Zellteile oft bis an die Peripherie erstrecken. In den Knotenpunkten der Balken sind auch hier Körner und Schollen vorhanden, von denen aus zahlreiche Verzweigungen in den verschiedensten Richtungen ziehen. Die weitaus grösste Ausbreitung erlangt der Golgi-Kopschsche Apparat in den grössten Zellen der Drüse und scheint er auch mit diesen Zellen gleichzeitig zu Grunde zu gehen. Neben degenerierenden Kernen solcher Zellen sind oft Fragmente des Binnenapparates zwischen Sekretkörnern anzutreffen (Fig. 32). Wie erwähnt wurde, befindet sich der Apparat in sämtlichen Zellen der Drüse, und wir können mit Rücksicht darauf, dass nicht alle Zellen in demselben Funktionsstadium sich befinden, und dass die Drüse auch oft mit jungen Ersatzknospen im Zusammenhang steht (Fig. 31), verschiedene Stadien des sich entwickelnden Apparates verfolgen. Wir konstatieren also zunächst, dass die Ausbildung des Apparates in den Zellen der Ersatzdrüse und den Schaltzellen derjenigen der embryonalen Drüse (Fig. 36) entspricht, indem hier wie dort kurze Fädchen in Verbindung mit Körnern zum Vorschein kommen, dass in den zu Drüsenzellen sich differenzierenden Zellen der Apparat eine perinukleäre Lage annimmt, dass er allmählich die Form eines Netzes erlangt. — Vielleicht geschieht das auf die Weise, dass die zuerst unabhängig voneinander sich differenzierenden und wachsenden Fäden und Körner nachher in Verbindung treten; oder es kommen die ersten Anlagen des Apparates zwischen die früher erwähnten Balken des die ganze Zelle ausfüllenden protoplasmatischen Fachwerkes — wo auch die Chondriosomen sich befinden — zu liegen, so dass ihre Entwicklung in bezug auf die Form von diesem Fachwerke gleichsam bestimmt wird, ähnlich wie wir es bei der Bildung der Langerhansschen

Netze annehmen. — Hierdurch wird jedoch die Frage, ob die erste sichtbare Anlage des Binnenapparates zugleich die alleinige und für seine weitere Entwicklung ausreichende ist, nicht entschieden.

Dass in der Entwicklung des Golgi-Kopschschen Apparates bisweilen eine Tendenz beobachtet werden kann, den Zonen des definitiven Auftretens der Plastosomen in erwachsenen Zellen zu folgen, ergibt das Studium des Apparates in den Leydigschen Zellen. In der sich entwickelnden Drüse finden wir hier an einem Kernpol (Fig. 35) eine kleine Anhäufung von Körnchen, die mit kurzen Fäden in Verbindung stehen. Die Kenntnis der morphologischen Ausbildung des Chondrioms in diesen Zellen ermöglicht die Unterscheidung dieser zwei Bildungen voneinander. In reifen Zellen, wo das Chondriom in den Resten der protoplasmatischen Balken als Chondriosomen erhalten bleibt, finden wir den Golgi-Kopschschen Apparat, wie aus den Fig. 33 und 34 zu ersehen ist, ebenfalls in dieser perinukleären Zone in der Form von kürzeren oder längeren Fäden, die in dichten Flechten den Kern allseitig umgeben, wenn auch gewöhnlich an einem Kernpol die Anhäufung der Fäden eine grössere ist. Nichtsdestoweniger stellen diese Bildungen auch hier voneinander unabhängige Zellstrukturen dar.

Die mit dem Alter und der Differenzierung der Zelle fortschreitende Komplikation des Apparates haben mehrere Autoren, so Golgi, Veratti (32, 1902), Holmgren (13, 1907), Weigl, Marcora u.a. festgestellt. Fauanas (9, 1912) (nach Duesberg [8, 1914] zitiert) sieht beim sechstägigen Hühnerembryo in der Achse der embryonalen Muskelfaser Körner und Stäbchen, die für ihn dem ersten Entwicklungsstadium entsprechen, und aus welchen sich das komplizierte Netz der erwachsenen Muskelfaser bildet.

Aus obigen Beobachtungen folgt zunächst, dass die morphologische Ausbildung des Apparates bei einem und demselben Tiere ebenso wie die des Chondrioms eine verschiedene ist. In den Sinnesepithelien fanden wir vorwiegend lange, der Form der Zellen in ihrem Verlaufe angepasste Fäden, während in den vielzelligen Hautdrüsen Netze ausgebildet waren. Dass aber letzteres Verhalten nicht etwas allgemein für Drüsenzellen Geltendes ist, beweisen einerseits die Leydigschen Zellen mit ihrem

verklumpten Apparat, in welchem die Unterscheidung einzelner Elemente oft auf Schwierigkeiten stösst, und die vielzelligen Drüsen der Riechschleimhaut (Fig. 17), in welchen der Apparat vorhanden ist, aber nur in Form loser Fäden, die bedeutend dicker als diejenigen der Sinnesepithelien oder der Hautdrüsen sind.

Man könnte ferner in der morphologischen Ausbildung des Apparates erwachsener Zellen bisweilen den Ausdruck gewisser, während der Entwicklung herrschender Lokalisationen des Cytoplasmas sehen, in dem Sinne, dass z. B. das Auftreten von Fachwerken im Plasma die Ausbildung des Apparates in der Netzform beeinflussen kann.

Es ist schliesslich in sämtlichen hierorts untersuchten Organen ausser dem Auftreten des Golgi-Kopschschen Apparates in der Form von feinen geschlängelten und gewundenen Fäden — sowohl bei erwachsenen, als auch sehr jungen Tieren — das Vorhandensein von grösseren oder kleineren Lipoidschollen beobachtet worden. Diese Bildungen, die als gewöhnliche Anhäufung oder in Form von Rosenkränzen sich gruppieren können, stehen fast überall in einem unmittelbaren Zusammenhang mit den Fäden des Golgi-Kopschschen Apparates, besonders in frühen Entwicklungsstadien, was die Vermutung, dass sie die Bildner dieser Fäden repräsentieren oder Reservestoffe für die Bildung der Fäden abgeben, nahe bringt, obwohl die Art und Weise wie dies geschieht, nicht konstatiert wurde. Andererseits weist ihr Verhalten gegenüber Reagentien und Tingierungen, welches in einem gewissen Stadium dem Chondriom analog ist, auf ihre Verwandtschaft mit der genannten Zellstruktur hin.

Es ist mir eine angenehme Pflicht, meinem hochverehrten Lehrer, Herrn Prof. Dr. Józef Nusbaum-Hilarowicz, wie auch dem Dozenten Herrn Dr. Rudolf Weigl für ihre mannigfache Unterstützung meinen wärmsten Dank auszusprechen.

Literaturverzeichnis.

1. Beigel-Klaften, C., 1913: Regeneration des Geruchsorgans bei Cypriniden. Bulletin de l'acad. des sciences de Cracovie.
2. Bugnion, 1873: Recherches sur les organes sensitifs, que se trouvent dans l'epiderme du Protée et de l'Axolotl. Diss. Zürich.

3. Carrière, J., 1884: Die postembryonale Entwicklung der Epidermis des Siredon pisciformis. Archiv f. mikr. Anat., Bd. 24.
4. Champy, 1911: Recherches sur l'absorption intestinale et le rôle des mitochondries dans l'absorption et la sécrétion. Archives d'Anatomie microscopique, v. 13.
5. Cohn, T., 1895: Über Intercellularlücken und Kittsubstanz. Anatomische Hefte, V. Band, H. II.
6. Duesberg, J., 1910: Les chondriosomes des cellules embryonnaires du poulet et leur rôle dans la genèse des myofibrilles, avec quelques observations sur le developpement des fibres musculaires striées. Arch. f. Zellforsch., Bd. 4.
7. Derselbe, 1912: Plastosomen, „Apparato reticolare interno" und Chromidialapparat. Ergebnisse der Anatomie und Entwicklungsgeschichte, herausgegeben von Merkel und Bonnet.
8. Derselbe, 1914: Trophospongien und Golgischer Binnenapparat. Anatomischer Anzeiger, Ergänzungsheft zum 46. Band.
9. Fauanas, R. v., 1912, 1: El aparato endocelular de Golgi de la mucosa y bulbo olfactorios. Trab. Lab. Investigaciones biol. Univers. Madrid, vol. 10.
10. Firket, J., 1911: Recherches sur la genèse des fibrilles épidermiques chez le poulet. Anatomischer Anzeiger, Bd. 38.
11. Heidenhain, M., 1907: Plasma und Zelle, I. Die Grundlagen der mikroskopischen Anatomie usw.
12. Derselbe, 1911: Plasma und Zelle, II. Die kontraktile Substanz usw.
13. Holmgren, E., 1907: Über die Trophospongien der quergestreiften Muskelfasern, nebst Bemerkungen über den allgemeinen Bau dieser Fasern. Archiv f. mikr. Anat., Bd. 71.
14. Hoven, H., 1910: Contribution à l'étude du functionnement des cellules glandulaires. . Anat. Anz., Bd. 37.
15. Kolmer, W., 1910: Über Strukturen im Epithel der Sinnesorgane. Anat. Anz., Bd. 36 und Bd. 30, 1907.
16. Kull, H., 1913: Eine Modifikation der Altmannschen Methode zum Färben der Chondriosomen. Anat. Anz., Bd. 45.
17. Langerhans: Über die Haut der Larve von Salamandra maculata. Archiv f. mikr. Anat., Bd. 9.
18. Leydig, F., 1868: Über Organe eines sechsten Sinnes. Nova acta Acad. Leep., Vol. 34.
19. Luna, E., 1913: Lo sviluppo dei plastosomi negli anfibi. Archiv f. Zellforschung, Bd. 11.
20. Malbranc, 1876: Von den Seitenlinien und ihren Sinnesorganen bei den Amphibien. Zeitschr. f. wissensch. Zoologie.
21. Mavas, J., 1909: La structure de la rétine cilaire et la sécretion de l'humeur aqueuse. Compt. rend. Assoc. Anat., Nancy.
22. Merkel, 1880: Über die Endigungen der sensiblen Nerven in der Haut der Wirbeltiere. Rostock.
23. Meves, Fr., 1907: Die Chondriokonten in ihrem Verhältnis zur Filarmasse Flemmings. Anat. Anz., Bd. 31.

24. Derselbe, 1908: Die Chondriosomen als Träger erblicher Anlagen. Cytologische Studien am Hühnerembryo. Archiv f. mikr. Anat., Bd. 72.
25. Paulicki, 1884: Über die Haut des Axolotls. Archiv f. mikr. Anat., Bd. 24.
26. Pfitzner, 1880: Die Epidermis der Amphibien. Morph. Jahrb., Bd. 6.
27. Regaud, A., 1909: Participation du chondriome à la formation des grains de ségrégation dans les cellules des tubes contournés du rein. Compt. rend. Soc. Biol.
28. Samsonow, N., 1910: Über die Beziehungen der Filarmasse Flemmings zu den Fäden und Körnern Altmanns usw. Archiv f. mikr. Anat., Bd. 75.
29. Schneider, C., 1908: Histologisches Praktikum.
30. Schultze, O., 1911: Über die Genese der Granula in den Drüsenzellen. Anat. Anz., Bd. 38.
31. Studnicka, F. K., 1909: Vergleichende Untersuchungen über die Epidermis der Vertebraten. Anatomische Hefte, Bd. 39.
32. Veratti, E., 1902: Sulla fina struttura della fibra muscolare striata. Mem. R. Ist. Lomb.
33. Weigl, R., 1912: Vergleichend cytologische Untersuchungen über den Golgi-Kopschschen Apparat und dessen Verhältnis zu anderen Strukturen. Bull. de l'Acad. des Sciences de Cracovie.

Erklärung der Abbildungen auf Tafel II und III.

Sämtliche Abbildungen, die Fig. 27 ausgenommen, wurden mittels Reicherts Immersionssystem $^1/_{12}$ und Kompensationsokular 6, bei Zuhilfenahme des Abbeschen Zeichenapparats in Objekttischhöhe ausgeführt.

Fig. 1. Längsschnitt durch eine Hautsinnesknospe aus der Kopfregion. Sublimat + Osmiumsäure, Bleichung mittels Kalihypermangan und Oxalsäure, nachher Eisenhämatoxylin.
Fig. 2. Sinneszellen einer Knospe eines 6—8 mm langen Axolotls. Carnoy-Eisenhämatoxylin.
Fig. 3. Peripherer Teil einer Hautsinnesknospe eines 8 mm langen Axolotls. Altmannsche Methode, Tinktion nach Kull.
Fig. 4. Medianer Längsschnitt durch eine Hautsinnesknospe eines 6—8 mm langen Axolotls. Champys Mischung, Tinktion nach Kull.
Fig. 5. Medianer Längsschnitt durch eine Hautsinnesknospe eines 8—10 mm langen Axolotls. Sublimat + Osmiumsäure, Bleichung, Eisenhämatoxylin.
Fig. 6. Längsschnitte (lateral und median) durch junge Leydigsche Zellen. Carnoy — Eisenhämatoxylin.
Fig. 7. Oberflächenschnitt durch eine junge Leydigsche Zelle. Champys Mischung, Tinktion nach Kull.
Fig. 8. Drei Epithelzellen aus der Haut eines 6—8 mm langen Axolotls. Fixierung wie in Fig. 7.

Fig. 9, 10. 11. Entwicklungsstadien der Leydigschen Zellen. Granulabildung und Anlage des Langerhansschen Netzes. Fixierung und Tinktion wie die frühere Figur.

Fig. 12. Erwachsene Leydigsche Zelle. Das Langerhanssche Netz von Säurefuchsin nicht tingiert. Behandlungsweise wie in den früheren Figuren.

Fig. 13. Embryonale Anlage des Geruchsorgans. Die Sinnesplatte mit zwei Flimmerzellen. Chondriosomen in Riech- und Stützzellen.

Fig. 14. Riechepithel eines etwa ein Jahr alten Axolotls. Champys Mischung, Eisenhämatoxylin.

Fig. 15. Macula acustica eines 7—8 mm langen Axolotls. Champys Mischung, Tinktion nach Kull. Chondriomiten in Haar- und Stützzellen.

Fig. 16. Oberflächenschnitt durch eine junge Leydigsche Zelle. Regelmässig gebautes Langerhanssches Netz aus dünnen Balken. Sublimat-Osmium, Bleichung, Eisenhämatoxylin.

Fig. 17. Vielzellige Drüse der Riechschleimhaut. Golgi-Kopschscher Apparat. Sublimat + Osmium — Kopsch.

Fig. 18. Junge vielzellige Hautdrüse eines 8—10 mm langen Axolotls. Protoplasmatisches Netz mit eingelagerten Chondriosomen. Champys Mischung, Tinktion nach Kull.

Fig. 19. Isolierte Flimmerzelle aus der Riechschleimhaut. Chondriomiten in zwei Regionen. Lipoidscholle am unteren Kernpol. Behandlungsweise wie in Fig. 18.

Fig. 20. Oberflächenschnitt durch die Haut eines etwa 1 Jahr alten Axolotls. Champys Mischung, Eisenhämatoxylin.

Fig. 21. Längsschnitt durch die Riechschleimhaut bei Tinca vulgaris Cajals I. Methode modifiziert. Golgi-Kopschscher Apparat.

Fig. 22. Flächenschnitt durch dieselbe Riechschleimhaut. Behandlung wie in Fig. 21.

Fig. 23. Junge Sinnesknospe eines 8—10 mm langen Axolotls. Golgi-Kopschscher Apparat. Fäden und Schollen. Sublimat und Osmiumsäure — Kopsch.

Fig. 24. Flimmerepithel aus der Riechschleimhaut. Golgi-Kopschscher Apparat. Fäden und Schollen, die vom unteren Pole des Kernes dem oberen Pole zuwandern. Zusammenhang zwischen kleinen Schollen mit Fäden. Behandlungsweise wie oben.

Fig. 25. Querschnitt durch das Riechepithel. Periphere Lage der Apparatfäden in den einzelnen Zellen. Behandlungsweise wie in Fig. 23.

Fig. 26. Riechepithel vom älteren Axolotl. Golgi-Kopschscher Apparat in Riech- und Stützzellen.

Fig. 27. Riechepithel mit angrenzenden Flimmerzellen. Golgi-Kopschscher Apparat. System 6, Okular 4.

Fig. 28. Basaler Teil des Riechepithels. Lipoidschollen und Fäden.

Fig. 29. Zwei Schichten von Zellen im Flimmerepithel der Riechschleimhaut. In demselben Niveau abwechselnd Fäden und Schollen.

Fig. 30. Isolierte Stützzelle aus dem Riechepithel. Lage der Apparatfäden.

Fig. 31. Medianer Längsschnitt durch eine vielzellige Drüse eines älteren Axolotls im Zusammenhang mit einer Ersatzdrüse. Entwicklung des Golgi-Kopschschen Apparates.
Fig. 32. Längsschnitt durch eine Hautdrüse des Axolotls (lateral).
Fig. 33, 34. Medianer Schnitt durch die Leydigschen Zellen. Golgi-Kopschscher Apparat in älteren, erwachsenen Zellen.
Fig. 35. Junge Leydigsche Zelle. Anlage des Golgi-Kopschschen Apparats.
Fig. 36. Anlage einer vielzelligen Drüse eines 8—10 mm langen Axolotls. Lumen der Drüse kaum sichtbar. Lage des Apparates an dem gegen das Lumen gerichteten Kernpol.
Fig. 37. Längsschnitt durch die macula acustica. Golgi-Kopschscher Apparat in den Haar- und Stützzellen.

Behandlungsweise der Fig. 25 — 37 wie in Fig. 23.

Neutralviolett extra.

Von

P. G. Unna und **L. Golodetz.**

Hierzu Tafel IV.

Inhalt:

Seite

Einleitung 69
I. Die NV-Färbung frischen tierischen Gewebes.
1. Mäuseschnauze 71
2. Mäuseschwanz 74
3. Kaninchenniere 76
4. Mäuselunge 79
5. Mäuseleber 82
6. Muskel-Sehnen-Ansatz vom Rinde 83
II. Die NV-Färbung gekochten tierischen Gewebes.
1. Allgemeines 83
2. Niere des Kaninchens 85
3. Leber des Kaninchens, Pankreas, Parotis, Submaxillaris und Sublingualis des Pferdes 87
III. Die NV-Färbung von Gewebsflüssigkeiten.
1. Eiereiweiss 90
2. Muskel 90
3. Andere Organsäfte 92
IV. Die NV-Färbung fester organischer Stoffe 93

Einleitung.

Die folgenden Mitteilungen haben den Zweck, die Histologen auf einen neuen Farbstoff, das Neutralviolett extra (vorrätig bei Dr. Hollborn, Leipzig), aufmerksam zu machen, welcher mühelos über wichtige chemische Eigenschaften des Gewebes orientiert. In der Histologie gehört die Zukunft denjenigen Farbstoffen und Farbgemischen, welche dem Beschauer die Bestandteile des Gewebes bereits in bestimmten Richtungen chemisch analysiert vorführen. Unter diesen darf das Neutralviolett extra eine der ersten Stellen beanspruchen.

Das Neutralviolett extra hat garnichts zu tun mit dem von N. O. Witt 1880 entdeckten eigentlichen Neutralviolett, welches das Chlorhydrat des Dimethyldiamidophenazins ist. Nach einer

uns zugegangenen privaten Mitteilung besteht es aus zwei basischen Farbstoffen, Neutralrot [1]) und Neublau [2]), im Verhältnis von etwa 1 Blau zu 2 Rot, welche ganz verschiedene Affinitäten zu den Gewebselementen besitzen und daher den Gewebsschnitt unmittelbar polychrom anfärben. Da ja weitaus die meisten Elemente der Gewebe aus sauren Eiweissverbindungen bestehen und somit fast alle eine generelle Verwandtschaft zu allen basischen Farben besitzen, so wäre die Entstehung einer solchen Polychromie bei Benutzung eines Gemisches von zwei basischen Farben garnicht verständlich, wenn die Affinität der basischen Farbstoffe sich eben nur auf ihre Basizität gründete. Wir wissen aber heute, dass ihre Empfindlichkeit für reduzierende oder oxydierende Eigenschaften des Substrats eine weitere und häufig entscheidende Rolle spielt. So ist z. B. Methylgrün ausserstande, stark reduzierende Gewebsteile, wie Muskeln, Hornsubstanz etc., anzufärben, und überlässt daher in einer Mischung mit einer weniger reduktionsempfindlichen Farbe diese Elemente seinem Begleiter [3]), z. B. dem Pyronin.

Dass wir es bei dem Neutralviolett extra mit einer Mischung derartig verschiedener Farben zu tun haben, darauf brachte uns nach den ersten tastenden Versuchen die Wahrnehmung, dass frisch dem Gewebe entnommene Gefrierschnitte sich ganz anders und viel farbkräftiger färbten als Alkohol-Celloidin-Schnitte desselben Gewebes. Was dem Gewebe bei dieser Fixation verloren geht, ist, abgesehen von bestimmten leichtlöslichen Eiweißstoffen, Lipoiden usf., in erster Linie aller freie Sauerstoff. Diese Wahrnehmung führte mithin zu einem Vergleich des Neutralvioletts extra mit den Reagentien des Sauerstoffnachweises in den Geweben, dem Rongalitweiss und Permanganat, und dieser Vergleich erwies sich als ungemein fruchtbar für das Verständnis des Neutralviolett extra als eines histochemischen Analysators.

Das „Neutralviolett extra" (im folgenden kurz mit NV bezeichnet) wird von uns in $^1/_2$% wässeriger Lösung angewandt. Die Gewebsschnitte — und hierzu eignen sich nur frische, mit dem Gefriermikrotom gewonnene Schnitte — kommen in die

[1]) Neutralrot gehört zu den Azinen.

[2]) Neublau gehört zu den Oxazinen.

[3]) Unna: Die Bedeutung des Sauerstoffs in der Färberei. Derm. Studien (Erg. zur Derm. Woch.), Bd. 22.

Farbe auf etwa 5—10 Minuten. Alsdann bringt man sie in Leitungswasser zum Abspülen, wo sie zunächst dunkelviolettrot und überfärbt aussehen, ohne bei längerem Verweilen im Wasser sich weiter zu entfärben. Erst wenn die Schnitte in Alkohol kommen, beginnt die Differenzierung, indem alle überschüssige Farbe — und zwar handelt es sich dabei fast nur um das überschüssige Neutralrot in gelber, weil alkoholischer Lösung — aus dem Schnitt ausgewaschen wird. Dann erst erscheinen die Gewebselemente in der Färbung, welche ihrer Affinität zu einem der beiden Farbstoffe entspricht. Auf diese Weise entstehen blaue und rote „Orte" im Gewebe. Man hat etwa den gleichen Eindruck, wie wenn man eine belichtete photographische Platte in eine Entwicklerflüssigkeit bringt und diese so lange einwirken lässt, bis das Bild sichtbar wird. Auch in unserem Falle „entwickelt" der Alkohol die blauen und roten „Orte" und gibt uns so ein topographisches Bild der Farbaffinitäten. Man könnte nun denken, dass ein geringerer Zusatz des Neutralrots von vornherein zweckmässiger wäre, wenn doch ein grosser Teil desselben durch den Alkohol wieder entfernt wird. Das ist jedoch nicht richtig. Es muss eine grössere Quantität des Neutralrots gleichzeitig mit dem Neublau einwirken, wenn dasselbe mit den „roten" Orten sich alkoholfest verbinden soll. Andernfalls erhält man eine violette Mischfarbe an Stelle der „roten" Orte und keine einfache und durchsichtige Farbverteilung. Übrigens darf das Differenzieren in Alkohol auch nicht übertrieben werden, da sonst das Rot auch an den „roten" Orten leidet. Meist genügt ein Hin- und Herbewegen des Schnittes im Alkohol während 10—15 Sekunden. Sieht man, dass keine gelben Farbwolken mehr abgegeben werden, so bringt man den Schnitt in Bergamottöl und montiert denselben sogleich auf dem Objektträger in Balsam.

I. Die NV-Färbung frischen tierischen Gewebes.

1. Mäuseschnauze. (Fig. 1.)

Das lehrreichste Material liefern Gefrierschnitte von der Haut der Schnauze von Ratten und Mäusen, da hier auf einem kleinen Raume Gewebe von verschiedenster chemischer Zusammensetzung sich dicht zusammendrängen: Haarbälge, Deckepithel und Hornschicht, Muskeln, Nervenstämme, Mastzellen und Knorpel.

Die auffälligste Färbung bieten die glatten und quergestreiften Muskeln (m), welche von unten in die Cutis einstrahlen und einen grossen Teil derselben bis zum Papillarkörper in breiten und feineren Zügen erfüllen. Sie sind im Gegensatz zum hellen, absolut ungefärbten Bindegewebe grünlichblau gefärbt und diese Färbung arbeitet so genau, dass auch die feinsten Muskelfasern (z. B. in den Gefässen) sich deutlich mit blauer Farbe abheben.

In zweiter Linie zeichnen sich durch auffallende Färbung und besonders reiches Vorkommen die Mastzellen (ma) aus, welche scharenweise in dunkelbraunroter Färbung die von den Muskeln freigelassenen Hautstellen durchziehen. Eine genauere Untersuchung lehrt, dass sie vorzugsweise um die grossen subkutanen und kutanen, schwach bläulich gefärbten Nervenstämme (n) gelagert sind, die, wie bereits in einer früheren Arbeit mitgeteilt wurde[1]), von grossen Mastzellen geradezu begleitet und sogar durchsetzt werden.

Die Kerne (k) sowohl der blauen Muskeln wie der hellvioletten Nerven sind ausnahmslos rotviolett gefärbt, ebenso wie die Kerne des ganz farblosen, weichen oder rötlichen festeren Bindegewebes.

In bezug auf die Vorliebe für das Blau des Neutralvioletts schliesst sich an die Muskeln das Protoplasma aller Epithelzellen an. Die Stachelschicht der Haarbälge ist deshalb bei schwacher Vergrösserung rein blau gefärbt und ohne den grünlichen Stich der Muskeln, besonders dunkelblau aber die grosszellige Stachelschicht (st) der Tasthaare (Sinushaare). Bei stärkerer Vergrösserung gewahrt man in diesen blauen Massen eingeschlossen erst die rotvioletten bläschenförmigen Epithelkerne. Überall, wo die Epithelien protoplasmaärmer sind, wie in den Lanugohaarbälgen, den unteren Balgteilen der Sinushaare, den Keimschichten und den Talgdrüsen, tritt die blaue Farbe zurück zugunsten des Rots und Rotvioletts der Kerne.

Ausser in den roten und rotvioletten Kernen und Mastzellen findet sich das Rot in besonderer Reinheit und Stärke in dem Knorpel der Schnauze, sodann in der Wurzelscheide (wu) und in einer oberflächlichen Hornschichtlage (h).

[1]) Unna: Die Sauerstofforte und Reduktionsorte. Eine histochemische Studie. Arch. f. mikrosk. Anat. 1915, Bd. 87, Abt. I, S. 96.

Stellt man diese Tatsachen in Form einer Tabelle zusammen und zugleich die Tatsachen über Reduktion und Oxydation der Hautelemente daneben, so ergibt sich eine schlagende Analogie zwischen den Manganbildern und dem Blau der Neutralviolettbilder einerseits und den Rongalitweissbildern und dem Rot der Neutralviolettbilder andererseits. Muskeln, Epithelprotoplasma, Nerven und rote Blutkörperchen sind auf dem Manganbilde braun, auf dem Neutralviolettbilde blau; Kerne, Mastzellen und Knorpel auf dem Rongalitweissbilde blau, auf dem Neutralviolettbilde rot. Die erstgenannten Elemente färben sich weder mit Rongalitweiss, noch mit dem Rot des Neutralvioletts, die letztgenannten bleiben ungefärbt im Manganbilde und ungeblaut durch Neutralviolett.

	Reduktionsbild durch Kalipermanganat	Bild der reduzierenden sauren Eiweisse durch das **Blau des Neutralvioletts**	Bild der oxydierenden sauren Eiweisse durch das **Rot des Neutralvioletts**	Oxydationsbild durch Rongalitweiss
Muskeln	+ +	+ +	0	0
Epithelprotoplasma	+ +	+ +	0	0
Rote Blutkörperchen	+	+	0	0
Nerven	+	+	0	0
Kerne	0	0	+ +	+ +
Mastzellen	0	0	+ + +	+ + +
Knorpel	0	0	+ + +	+ + +
Wurzelscheide	+ +	0	+ +	0
Oberflächliche Hornschicht	+	0	+	0

Man hat im Neutralviolettbilde also gleichsam die im Manganbilde und Rongalitweissbilde getrennten und sich ergänzenden Farbreaktionen zu einem Gesamtbilde vereinigt und kann in diesem schon allein aus dem Blau die Reduktionsorte, aus dem Rot die Sauerstofforte erschliessen. Die weitere Analyse anderer Organbilder wird diese Schlussfolgerung im allgemeinen bestätigen und dadurch der Neutralviolettfärbung einen hervorragenden Platz unter den chemisch wertvollen Färbungen sichern. Aber unsere Tabelle der Hautelemente zeigt auch, dass es bemerkenswerte

und lehrreiche Ausnahmen gibt. Die Wurzelscheide nämlich und die oberflächliche Lage der Hornschicht zeigen das paradoxe Verhalten, dass hier das Manganbraun nicht mit dem Blau, sondern mit dem Rot des Neutralvioletts Hand in Hand geht (siehe Tabelle). Es steht über jedem Zweifel erhaben fest, dass die Wurzelscheide und die Endschicht der Hornschicht Kalipermanganat stark reduzieren, also zu den hervorragenden Reduktionsorten gehören und doch bevorzugen sie in dem Neutralviolett das Rot, das sonst im allgemeinen von den Sauerstofforten fixiert wird. Die Erklärung für dieses paradoxe Verhalten wird wohl auf Grund der Tatsache zu suchen sein, dass diejenigen Sauerstofforte der Haut, welche das Rot in besonders hohem Grade speichern, gleichzeitig die sauersten Eiweisse dieses Gewebes beherbergen, nämlich die Kerne, die Mastzellen und der Knorpel. Das Rot wird mithin — im Gegensatz zu dem Blau — gerade von stärksten Säuren des Gewebes angezogen und fixiert und diese Affinität scheint so stark zu sein, dass sie das Rot nicht nur an die Gewebe mit Überschuss von Sauerstoff fixiert, sondern auch an stark saure Elemente, bei denen die Reduktion vorwaltet. Dann würde bei der Auslese der Farben im Gewebe allerdings in erster Linie die Stärke der Säure in demselben massgebend sein und nur weil die stark sauren Gewebe zugleich gewöhnlich Schutzorte des Sauerstoffs sind, das Rot in den meisten Fällen auch einen Indikator für die Sauerstofforte abgeben. Wie in allen ähnlichen Fällen wird die schliessliche Aufklärung dieses paradoxen Verhaltens auch hier von dem mit tinktorieller Vergleichung einhergehenden Abbau der betreffenden Gewebselemente zu erwarten sein, d. h. von ihrer chromolytischen Analyse.

2. Mäuseschwanz. (Fig. 2.)

Eine ähnlich bevorzugte Hautregion wie die Schnauze ist der Schwanz von Ratten und Mäusen. Hier treffen wir auf jedem Querschnitt ausser Deckepithel und Haarbälgen, Muskeln, Nerven und Mastzellen noch zahlreiche Sehnen und im Zentrum des Schnittes den durchschnittenen knöchernen Wirbel. Alle diese Elemente sind hier durch eine feste, ziemlich dicke Hornschicht zusammengehalten und fest zusammengepresst und finden sich daher in regelmässigen konzentrischen Kreisen um die knöcherne Achse angeordnet.

An mit Neutralviolett gefärbten Gefrierschnitten zeigt die Hornschicht in der oberflächlichen Endschicht (e) eine rote Färbung, die mittlere Schicht ist farblos, die basale Schicht (b) dunkelblau. Blau ist auch die darauffolgende, flach ausgebreitete, ziemlich breite Platte der Stachelschicht, rotviolett dagegen durch Überwiegen junger Kerne die Keimschicht. Ein epitheliales Leistennetz und demgemäss ein welliger Papillarkörper fehlen, wie bei allen unter vertikalem Druck stehenden Deckepithelien. Derselbe Druck hat zur Folge, dass die Haarbälge (h) stark verkürzt sind und in regelmässige Gruppen zu je drei Haarbälgen eng zusammenrücken, welche durch mehr oder minder breite, haarlose Zwischenräume getrennt sind. In den Haarbälgen gewahrt man trotz ihrer Kleinheit das Blau der Stachelschicht und zuweilen auch das Rot der Wurzelscheide.

Nach innen auf den Ring der Haarbälge folgt eine dünne Schicht Bindegewebe mit äusserst vielen, rotbraunen, grossen Mastzellen (ma). Sodann kommt ein für den Schwanz besonders charakteristischer Ring, der aus vier getrennten Gruppen von quergeschnittenen Muskeln (m), Nervenstämmen (n) und Sehnen (s) besteht. In jeder dieser Gruppen finden sich auf ein Muskelbündel und einen oder zwei grössere Nervenstämme etwa 7—12 und mehr Sehnenbündel von rundem oder ovalem Querschnitt. Die Muskeln sind grünlichblau, die Nerven schwach violett, die Sehnen gelblich gefärbt, alle Kerne dunkelviolett. Hier und da erscheint zwischen den normalen Sehnenquerschnitten ein Segment mit Zeichen der beginnenden Verknöcherung der Sehne.

Die genannten vier Gruppen bilden keinen geschlossenen Ring, sondern lassen zwischen sich bindegewebige Zwischenräume, in denen die Querschnitte grösserer Arterien (a) und Venen sichtbar werden, die von einer grossen Anzahl Mastzellen (ma) umgeben sind. Der peripher davon liegende, kontinuierliche Mastzellenring sendet also gleichsam breite Fortsätze mit vielen Mastzellen zwischen die Muskel-, Nerv- und Sehnenbündel nach innen bis zum Periost.

Das Zentrum aller dieser konzentrischen Kreise von Deckepithel, Haarbälgen, Mastzellen und Muskel-, Nerv- und Sehnenbündeln bildet der Schwanzwirbel, dessen Querschnitte sehr vielgestaltig, meistens rundlich, vier- oder fünfeckig und vielfach mit flachen Einbuchtungen versehen sind, zur Aufnahme der

ebengenannten breiten Bündel. Die Knochensubstanz (kn) ist leicht gelblich gefärbt mit tief dunkelroten, massigen Einsprengungen von Knorpel (kp) und verkalktem Knorpel (kp[1]), von denen erstere durchscheinend, letztere undurchsichtig sind.

Auch hier am Schwanze verteilen sich also die Komponenten des Neutralvioletts derartig im Gewebe, dass das Blau die Reduktionsorte: Stachelschicht, Muskeln und etwas auch die Nerven färbt, das Rot die Sauerstofforte: Kerne, Mastzellen und Knorpel. Die Wurzelscheide und die oberflächliche Hornschicht zeigen wieder das paradoxe Rot, während — deutlicher als an der welligen Hornschicht der Schnauze — die basale Hornschicht dunkelblau gefärbt ist und daher mit der ebenfalls blau gefärbten Stachelschicht zusammenfliesst.

Es möge hier die Bemerkung gestattet sein, dass diese tinktorielle Dreiteilung der Hornschicht übereinstimmt mit der von Unna schon 1875 nach Pikrokarmin- und Osmiumbildern gegebenen Dreiteilung der Hornschicht in basale, mittlere Hornschicht und Endschicht. Die blaue Färbung der basalen Hornschicht erklärt sich jetzt aus ihrem Gehalt an Eleidin, welches ein Albumin darstellt. Denn wie wir noch sehen werden, färbt sich überall das Albumin mit Neutralviolett blau.

Zu dem ungefärbten Bindegewebe gesellen sich in Neutralvioletttbildern des Schwanzes nunmehr noch die fast farblosen Bestandteile: Knochen (kn) und Sehne (s).[1]) Diese beiden Elemente stellen auch dem Rongalitweiss und Permanganat gegenüber ebenso indifferente Gebilde dar.

3. Kaninchenniere. (Fig. 3a und 3b.)

In der Niere unterscheidet man bekanntlich drei Zonen, welche sich schon an der Leiche makroskopisch durch ihren verschiedenen Gefässinhalt unterscheiden. Der Halbierungsschnitt zeigt die Rinde, das Mark und die zwischen beiden gelegene breite Grenzschicht in verschiedenen Farbtönen. Auch an Gefrierschnitten durch den mittleren Teil einer Kaninchenniere, die der Halbierungsebene parallel geführt werden und die kein Blut mehr enthalten, erzeugt die NV-Färbung doch einen analogen makro-

[1]) Bindegewebe, Sehne und Knochen nehmen bei dieser Färbung meistens einen ganz schwach gelblichen Ton an, der die Bedeutung einer ganz schwachen metachromatischen Neutralrotfärbung hat.

skopischen Farbenkontrast der Zonen. Die Rinde ist dunkelblau, Grenzschicht und Mark dunkelviolett; falls man stärker entfärbt hat, ist die Rinde grünlichblau, die Grenzschicht rotviolett und das Mark violett oder bei mässiger Vergrösserung blau und rot gestreift.

Die mikroskopische Analyse ergibt, dass dieser Farbenkontrast bei NV-Färbung des Nierenschnittes auf dem Blau oder Grünlichblau des Protoplasmas und dem Rotviolett der Kerne beruht. Die Gewebselemente, in denen das Protoplasma gegenüber den Kernen an Masse zurücktritt, erscheinen dadurch rot oder rotviolett, so die Glomeruli, die Blutkapillaren und die dünnen Schenkel der Henleschen Schleifen. Wo hingegen das Protoplasma vorwaltet, wie in den gewundenen Harnkanälchen, den dicken Schenkeln der Henleschen Schleifen und den Schaltstücken, erscheint das Gewebe, je nach Stärke der Entfärbung, dunkelblau, blaugrün oder grünlich. Wo endlich Kern und Protoplasma (bzw. glatte Muskeln) sich die Wage halten, wie in den Arterien, Venen und grossen Sammelröhren, ist die Färbung rötlich- oder bläulichviolett.

So erklärt es sich, dass die äusserste Peripherie der Rinde, welche fast nur aus Schaltstücken besteht und keine Glomeruli aufweist, ein reines Blau oder Blaugrün aufweist.

Die Hauptmasse der Rinde zeigt bei der NV-Färbung eine verschiedene Färbung ihrer radiären Sektoren, die wir (nach Ludwig) Markstrahlen und Labyrinth nennen wollen. Im Labyrinth waltet wegen der Zusammensetzung aus gewundenen Kanälen (wu) und Schaltstücken das Blau vor, von dem sich bei schwacher Vergrösserung nur die Glomeruli (g) als rote, runde Körner und bei stärkerer Vergrösserung auch die Kapillaren als schmale rote Streifen abheben. Die Markstrahlen (mk) der Rinde, deren Hauptmasse aus den dicken Schenkeln der Henleschen Schleifen besteht, erscheinen wegen der vielfachen Einsprengung roter und rotviolettgefärbter Elemente, nämlich der dünnen Schenkel der Henleschen Schleifen und der Blutkapillaren violett; die grösseren Blutgefässe und Sammelröhren in den Markstrahlen tragen trotz ihres Kernreichtums weniger zu dieser roten Nuance des Violetts bei, da erstere blau gefärbte glatte Muskeln, letztere ziemlich viel Protoplasma, wenn auch nicht so viel wie die dicken Schenkel der Henleschen Schleifen, enthalten.

In der Grenzschicht (Fig. 3b, gr) fehlt das blaugefärbte Element der gewundenen Kanäle und Schaltstücke; daher die mehr ins Rote spielende violette Farbe. Das Rot tritt am stärksten hervor in der peripheren, direkt an die Rinde grenzenden Schicht wegen ihres Reichtums an grösseren arteriellen und venösen Kapillaren, die bekanntlich ihren Ausgangs- und Sammelpunkt in den mittleren Gefässbögen der Niere besitzen, viel reicher an Kernen als an Protoplasma sind und nur spärliche Muskeln aufweisen. Die übrige Masse der Grenzschicht erscheint bei schwacher Vergrösserung bläulich- und rötlichviolett gestreift, indem das Blau von den breiten Schenkeln und Sammelröhren, das Rot von den dünnen Schenkeln und Blutkapillaren herrührt. Auch in das Mark und die Papille (pa), in welche die Henleschen Schleifen nicht mehr hineinreichen, setzt sich die blaue und rote Streifung fort. Hier liefern nur noch die Sammelröhren allein das Blau, die Kapillarkerne des Bindegewebes dazwischen das Rotviolett.

Die Kontraste im Nierengewebe zwischen der blauen Färbung einerseits, der rotvioletten andererseits erinnern wiederum sehr an die gegensätzlichen Reduktions- und Oxydationsfärbungen der Niere mittels Kalipermanganat und Rongalitweiss, wie sie in diesem Archiv Bd. 87, Abt. 1, Taf. XI, Fig. 43—47 durch Abbildungen erläutert sind. Dort ist das Protoplasma der Nierenelemente je nach der Stärke seines Reduktionsvermögens gebräunt, am tiefsten in den gewundenen Harnkanälen, weniger in den geraden (Schleifen und Sammelröhren) und am wenigsten in den Glomeruli. Vergleichen wir die entsprechenden Bilder dort und hier, so sehen wir, dass die Stärke des Blaus bei der Färbung mit NV der des Manganbrauns ziemlich parallel geht. Das heisst mit anderen Worten, dass nur das reduzierende Eiweiss der Gewebsteile in der Niere das Blau aus dem NV der Alkoholentfärbung gegenüber zu fixieren vermag. Umgekehrt entsprechen die durch Rongalitweiss gebläuten Teile den durch NV rot gefärbten, und zwar die dunkelblau gefärbten Kerne der Glomeruli und Blutkapillaren dort den dunkelrot gefärbten hier, dann die blau gefärbten Kerne der geraden Harnkanäle dort den rotvioletten hier und endlich die blassblau gefärbten der gewundenen Harnkanäle und Schaltstücke den violetten bei der NV-Färbung. Auch hier lässt sich der (umgekehrte) Schluss rechtfertigen, dass

das Rot des NV von den Sauerstofforten um so kräftiger fixiert wird, je stärker ihr Oxydationsvermögen für Rongalitweiss ist.

Die NV-Färbungen bilden also in allen bisher betrachteten Organen eine willkommene Bestätigung der Rongalitweissfärbungen; ja, sie ergänzen dieselben in mancher Beziehung, insofern sie vermöge der einzeitigen rotblauen Doppelfärbung noch feinere Differenzen im Gewebe aufdecken. Während bei der Rongalitweissfärbung nur Quantitätsunterschiede des einfachen Blaus das Oxydationsvermögen der Gewebselemente bekunden, gibt das NV für dieses eine Reihe verschiedener Farbentöne vom reinen Dunkelrot durch Rotviolett bis zum einfachen Violett. Die letzteren Farbentöne bezeugen nämlich eine zunehmende Fixierung des Blaus neben der des Rots, also einen zunehmenden Gehalt an reduzierendem Eiweiss neben dem oxydierenden.

In dieser Beziehung sind besonders die dünnen Schenkel der Henleschen Schleifen von Interesse, deren Epithelien in sehr wenig farbschwachem Protoplasma dunkelrote, alternierende Kerne aufweisen und dadurch ungewöhnlich deutlich hervortreten. Offenbar hat diese Färbung eine Bedeutung: sie beweist, dass selbst die dünnen Schenkel der Henleschen Schleifen, denen man bisher nur die mechanische Rolle eines verbindenden Kanalstücks zuwies, noch eine chemische Rolle bei der Harnabsonderung spielen. Wenn schon alle geraden Kanäle (Schleifen und Sammelröhren) vermöge ihres relativen Kernreichtums neben Protoplasmaarmut auf den vorbeifliessenden Harn oxydierend einwirken, so sind offenbar die dünnen Schleifenschenkel ganz besonders hierfür geeignet, da ihr Epithel verschwindend wenig reduzierendes Protoplasma führt, während die sich durch NV rot färbenden Kerne in das Lumen bauchig vorspringen, also mehr als alle anderen Kerne der geraden Harnkanäle mit dem Harn in unmittelbare Berührung treten. Die dünnen Schleifenschenkel haben also offenbar die Funktion, dem Harn nach dem Durchlaufen der stark reduzierenden gewundenen Kanäle und vor dem Eintritt in die ebenfalls stark reduzierenden Schaltstücke frischen Sauerstoff zuzuführen.

4. Mäuselunge. (Fig. 4.)

Nach dem bisher gefundenen Parallelismus zwischen dem Gegensatz von Blau und Rot des NV einerseits und dem Gegensatz der Rongalitweiss- und Permanganatfärbung andererseits ist ein

besonders lehrreiches Kontrastbild auch bei der NV-Färbung des Lungen-Gefrierschnitts zu erwarten. In der Tat gewähren hierbei diejenigen Orte des Schnittes, an welchen Bronchien und Lungengefässe getroffen sind, zusammen mit dem umliegenden Alveolargewebe der Lunge prächtige Farbenkontraste.

Als ein dunkelrotviolettes, gefaltetes Band bekleidet das Bronchialepithel (br) die gesamte Luftröhrenoberfläche. Es ist in den grösseren Bronchien zunächst umgeben von einer dünnen hellen Bindegewebsschicht mit rotvioletten Kernen, sodann von einer dünnen blauen Muskelschicht (mu). Nach aussen von dieser folgen an einzelnen Stellen der Peripherie kernreiche Lymphfollikel (l) und Knorpelspangen (kn), beide in tief dunkelroter Farbe.

Das Alveolargewebe (al) ist monoton violett gefärbt lediglich durch die rotviolette Färbung der Kerne aller Alveolen und Blutkapillaren. Die Zellen sind nahezu farblos, ebenso das Binde- und elastische Grundgewebe.

An den grossen begleitenden Pulmonalarterien (a) dominiert völlig die blaue Farbe der Muskulatur: die eingestreuten Kerne sind rotviolett. An den mit noch etwas grösseren Lichtungen versehenen, viel dünnwandigeren Pulmonalvenen (v) ist die blaue, muskuläre Media viel schmächtiger.

Vergleichen wir hiermit die früher erhobenen Befunde der Sauerstoff- und Reduktionsorte von einer Lunge des Kaninchens (dieses Archiv Bd. 87, Abt. 1, Taf. XI, Fig. 41 und 42).[1]) Es findet sich dort eine Folge von drei Stufen: 1. Bronchialepithel mit Lymphfollikeln und Knorpeln, 2. Alveolargewebe, 3. Lungenarterie. Durch Rongalitweiss färbt sich 1. dunkelblau, 2. blau, 3. hellbläulich; durch Kalipermanganat: 1. hellbräunlich, 2. braun, 3. dunkelbraun. Mithin entspricht die stufenweise in dieser Reihenfolge abnehmende Färbung der Sauerstofforte genau der stufenweise zunehmenden Färbung der Reduktionsorte.

[1]) Dieser Vergleich ergibt nebenbei, dass die dortigen Querschnitte eines grossen Lungengefässes solche von Lungenarterien, nicht von Lungenvenen sind, wofür ich sie wegen der beträchtlichen Weite des Lumens gehalten habe. Es sprach übrigens schon damals für die Deutung als Lungenarterie die starke Muskularis und die extreme Sauerstoffarmut, Eigenschaften, die für die Lungenarterie besser passen als für die Lungenvene.

Dieselben Gegensätze beherrschen nun auch die Verteilung von Rot und Blau des NV auf die genannten Elemente des Lungengewebes. Vom reinen Rot der Kerne und des Knorpels geht es hier durch das etwas Blau aufweisende Rotviolett des Bronchialepithels und des Alveolargewebes bis zum ganz überwiegenden Blau der sauerstoffarmen Lungenarterie, wie die folgende Tabelle es zeigt.

	Reduktionsorte	Orte der reduzierenden sauren Eiweisse	Orte der oxydierenden sauren Eiweisse	Sauerstoffort
	Manganbild	Blau des Neutralvioletts	Rot	Rongalitweissbild
Kerne	0	0	+ + +	+ + +
Knorpel	0	0	+ + +	+ + +
Lymphfollikel	+	+	+ + +	+ + +
Bronchialepithel	+	+	+ +	+ +
Alveolargewebe	+ +	+ +	+ +	+ +
Lungenarterie	+ + +	+ + +	+	+

In dieser Tabelle stellen wir wieder das Blau des NV an die Seite des Manganbildes, das Rot an die Seite des Rongalitweissbildes. Man sieht auf den ersten Blick, dass auch hier eine gleiche Stufenfolge der blauen und der roten Färbung vorhanden ist, wie bei den Sauerstoff- und Reduktionsfärbungen, und dass beide Stufenfolgen wiederum die entgegengesetzte Richtung einschlagen, so dass ein vollständiger Parallelismus mit jenen Färbungen besteht. Nur haben wir bei der NV-Färbung den Vorteil, aus den Kontrasten von Rot und Blau gleichzeitig Sauerstofforte und Reduktionsorte herauszulesen. Wo die blaue Farbe vorherrscht, ist Sauerstoffarmut (Lungenarterie), wo die rote dominiert: Sauerstoffreichtum (Bronchien mit Lymphfollikel und Knorpel). Im Violett des Alveolargewebes hält sich Sauerstoffbedürfnis und Sauerstoffreserve die Wage.

Soweit herrscht zwischen den verschiedenen Färbungsarten des frischen Gewebes volle Harmonie. Nur in einem bemerkenswerten Punkte findet sich auch hier eine Unstimmigkeit. Auf dem die Reduktionskraft erläuternden Manganbilde (siehe dieses Archiv Bd. 87, Taf. XI, Fig. 42) ist die elastische Lamelle der Pul-

monalarterie noch tiefer braun gefärbt als die Muskularis, geradezu braunschwarz; auf dem entsprechenden NV-Bilde ist sie nicht nur nicht tiefer blau als die aussen anliegende Muskularis, sondern ganz farblos. Das hängt damit zusammen, dass das elastische Gewebe von NV überhaupt nicht gefärbt wird. Es geht daraus der eigentlich selbstverständliche Satz hervor: alles, was durch NV blau gefärbt wird, beherbergt reduzierende Eiweisse; was aber farblos bleibt, ist deswegen noch nicht als frei von reduzierenden Eiweissen zu betrachten. Es ist für die älteren Histologen, welche wissen, wie lange es gedauert hat, bis man das Elastin spezifisch färben lernte, nicht überraschend, dass es auf dem NV-Bilde gar nicht hervortritt; eher schon ist es bemerkenswert, dass das Kalipermanganat es spezifisch hervorhebt.

5. Mäuseleber.

Das NV-Bild eines Gefrierschnittes der Leber sei auch noch kurz betrachtet, obwohl bei demselben die grossen Farbkontraste der Haut, Niere und Lunge fehlen. Aber die Leber bildet wegen ihrer homogenen Beschaffenheit das beste Material für alle Experimente über künstliche Beeinflussung der Zelleiweisse und deren Deutung auf tinktoriellem Wege, u. a. mittels NV — Studien, deren Mitteilung wir einer späteren Arbeit vorbehalten möchten.

Das Protoplasma der Leberzellen färbt sich mit NV blau und doch ist der Gesamteindruck des Netzes der Leberbalken ein gleichmässig violetter. Das rührt von der bedeutenden Zumischung des Rots der Kerne her: während die Kerne der Leberzellen nur blass rotviolett sind, färben sich die der dazwischen liegenden Blut- und Gallengangskapillaren dunkelrot. Diese Verteilung der Farben auf Protoplasma und Kerne ist nach dem Bisherigen zu erwarten; sie ist dieselbe wie bei der Stachelschicht des Deckepithels und der Haarbälge und bei dem Nierenepithel. Geht man von der Zentralvene eines Leberläppchens aus, so nimmt die Stärke der Färbungen bei den meisten Läppchen umso mehr zu, je mehr man sich der Peripherie des Läppchens nähert. Hier treten die in dem interlobulären Bindegewebe liegenden Gallengänge durch ihre rein rote Farbe stark hervor, ebenso die roten Kerne des umgebenden Bindegewebes.

Bei stärkerer Vergrösserung gewahrt man in den violetten Leberzellen eine rote Punktierung durch feine Körner, welche auch je mehr nach der Peripherie der Läppchen um so stärker wird. Die rote Färbung dieser Körnchen deutet auf saures Eiweiss und Sauerstoff, weswegen diese Körnchen der frischen Leberzelle nicht aus Glykogen oder Fett bestehen können: eher könnten sie zum Gallenpigment Beziehung haben. Es sind offenbar dieselben Körnchen, welche durch Rongalitweiss dunkel gebläut werden.[1]) Beobachtungen an hungernden Kaninchen scheinen zu erweisen, dass ihr Vorkommen von der Verdauung abhängig ist.

6. Muskel-Sehnen-Ansatz vom Rinde. (Fig. 5.)

Das in Fig. 5 dargestellte Muskel-Sehnenbild stammt vom Rinde. Im Gegensatz zu den in Fig. 2 abgebildeten feinen Sehnen des Mäuseschwanzes enthalten die Sehnen (s) von grossen Muskeln (m) besonders nahe ihrem Ansatzpunkte viel von einer Substanz, welche sich mit NV dunkelrot färbt und diese Färbung in Alkohol festhält. Daher geben Schnitte durch diese Insertionsstelle einen überraschenden Farbenkontrast zu den ganz blau gefärbten Muskeln. Dass der Träger des Rots den Sehnen aber nicht im allgemeinen zukommt, sondern sich nur an vereinzelten Stellen dem Sehnenbilde beigesellt, bemerkt man schon bei der Färbung von Schnitten der Sehne, die weiter vom Muskelansatz entfernt sind. Es besteht hier zwischen Sehne und dem Träger des Rots ein ähnliches Verhältnis wie zwischen ihm und der Hornschicht, welche auch nicht überall die rote Färbung festhält.

II. Die NV-Färbung gekochten tierischen Gewebes.

1. Allgemeines.

Bald nachdem wir mit dem NV zu arbeiten anfingen, machten wir die Beobachtung, dass, wenn die Gefrierschnitte vor dem Färben längere Zeit in Wasser liegen blieben, die Farbensättigung geringer war, als wenn sie sofort nach dem Schneiden gefärbt wurden. Das liess darauf schliessen, dass sich an der Färbung nicht nur die geformten Gewebsbestandteile beteiligten,

[1]) Siehe Unna: Die Reduktionsorte und Sauerstofforte des tierischen Gewebes. Arch. f. mikr. Anat. 1911, Bd. 78, Waldeyer-Festschrift, S. 12, 18 und 22.

sondern auch ungeformte, flüssige, welche bereits durch Wasser aus dem Gewebe entfernt werden können.

Unsere bisherigen histologischen Methoden nehmen eigentlich nur auf die Darstellung der geformten Gewebsbestandteile Rücksicht, nicht auf den Gewebssaft und die flüssigen Sekrete der Drüsen, es sei denn, dass dieselben, durch die Art der Fixierung zur Gerinnung gebracht, ausnahmsweise das histologische Bild vervollständigen helfen. Nur einzelne Autoren, wie Posner[1]), haben zielbewusst durch Kochen der Organe die eiweisshaltigen Sekrete und Gewebsflüssigkeiten der Beobachtung zugänglich gemacht. Es fehlte uns bisher aber noch eine systematische, tinktorielle und chromolytische Behandlung der so gewonnenen Bilder flüssiger Eiweissbestandteile.

Hierfür scheint nun das NV uns zum ersten Male eine sehr einfache Arbeitsmethode zu liefern. Es besitzt nicht nur zu den Eiweissen des Gewebssaftes und der Sekrete eine starke Affinität, sondern trifft sogar unter denselben eine Auslese, indem es einzelne rot, andere blau färbt.

Zur Technik der Methode sei folgendes bemerkt. Um möglichst alles flüssige Eiweiss in den Organen festzuhalten, empfiehlt es sich, unmittelbar nach dem Tode die grossen Blutgefässe und Ausführungsgänge am Hilus in situ zu unterbinden. Doch ist diese Vorsicht nicht durchaus notwendig. Dann schneidet man aus den Organen Stücke von 1 cm Durchmesser und ½ cm Dicke so heraus, dass sie ausser dem Parenchym möglichst viel Bindegewebe mit Blut- und Lymphgefässen enthalten, und bringt sie sofort in das bereits kochende Wasser, wo sie zwei Minuten verweilen. Dann werden sie herausgenommen und auf dem Gefriermikrotom geschnitten.

Diese besondere Eigenschaft des NV erscheint uns so wichtig, dass wir raten würden, bei dieser Färbung ein für alle Mal neben Gefrierschnitten des frischen Gewebes auch immer zum Vergleiche solche von gekochtem Gewebe zu färben. Dieses lohnt sich um so mehr, als bekanntlich alle gekochten Gewebe sich besser mit dem Gefriermikrotom schneiden lassen als ungekochte und einzelne sogar nur in gekochtem Zustande mit dem Gefriermikrotom gute Schnitte geben. Ausserdem färben sich die gekochten

[1]) Posner: Studien über pathologische Exsudatbildungen. Virchows Archiv, Bd. 79.

Gefrierschnitte wegen der vollkommenen Zurückhaltung alles flüssigen genuinen Eiweisses im Parenchym viel intensiver als die ungekochten; manche Farbendifferenzen, welche auf letzteren nur leicht angedeutet sind, treten bei der gesättigteren Färbung am gekochten Präparat klarer und stärker hervor.

Im übrigen unterscheiden sich die gekochten Gewebsstücke hauptsächlich durch ihren Gehalt an geronnener Lymphe und Blut und anderen eiweisshaltigen Flüssigkeiten in den Hohlräumen und Kanälen. Ein wesentlicher Faktor bei dieser Polychromie der Schnitte ist ihr Blutgehalt, da sich die gelbe Eigenfarbe der roten Blutkörperchen der Färbung überall zumischt, wo diese auftreten. Die Querschnitte geronnenen Blutes erscheinen daher grünlich, weil sich die blaue Farbe des Blutserums mit der gelben Eigenfarbe der Blutkörperchen mischt.

Weiter ist zu beachten, dass mit dem Gerinnen durch Kochen eine Volumzunahme der festen Bestandteile einhergeht. Dies hat zur Folge, dass alle grösseren Kanäle, welche einen gerinnbaren Inhalt beherbergen, voluminös erscheinen und eng aneinander gepresst sind, während die feineren Kanäle, wie die Blutkapillaren und die engeren Henleschen Schleifen, durch denselben Druck leer und fadenförmig verengt erscheinen.

Im Gegensatz zu den eiweissartigen Flüssigkeiten entziehen sich die schleimigen beim Kochen leicht der Beobachtung. Um sie — z. B. die Sekrete der Schleimdrüsen — vollständig im Schnitte zu erhalten, kocht man diese Organe nicht in destilliertem Wasser, sondern in einer wässrigen Lösung von 1 ‰ Prikrinsäure + 1 ‰ Trichloressigsäure, durch welche der Schleim gefällt und seine Färbung gleichzeitig verstärkt wird. Besonders das Kochen in Pikrinsäure verbessert die Farbenkontraste bei der NV-Färbung in sehr wirkungsvoller Weise.

2. Niere des Kaninchens. (Fig. 6a und 6b.)

Behält man diese vom Kochen unzertrennlichen Vorgänge im Auge, so versteht man leicht die Färberesultate, welche NV an einem Gefrierschnitt der gekochten Niere eines Kaninchens hervorbringt. Die gewundenen Harnkanäle und Schaltstücke (wu) stellen sich, wie alles reduzierende Protoplasma, rein blau dar, bis auf die violetten Kerne. Ebenso blau sind bei stärkerer Vergrösserung die blutleeren Glomeruli, erscheinen aber bei schwacher

Vergrösserung violett wegen ihres Kernreichtums. Die bluthaltigen Glomeruli (g) dagegen sind dunkelgrün mit violetten Kernen. Das Dunkelgrün entsteht durch Mischung des Blaus der Kapillarwandungen und Endothelien mit dem Gelb der Blutkörperchen. Von den Henleschen Schleifen sind die breiten Schenkel blau bis auf die violetten Kerne, die engeren Schenkel dagegen scheinen nur aus einer doppelten rotvioletten Kernreihe zu bestehen; ebenso verhält es sich mit den leeren Blutkapillaren, doch ist der — dort gerade, hier gewundene — Verlauf hinreichend, beide Elemente zu unterscheiden. Die grossen Sammelröhren sind ganz blau bis auf die violetten Kerne: auch der Inhalt ist blau.

Zusammengefasst, erscheint die Rinde in den Markstrahlen violett, im Labyrinth blau mit grün und violett gesprenkelten Glomeruli: die Grenzschicht sieht blau und grüngelb gestreift, das Mark violett und grüngelb gestreift aus.

Als etwas Neues kommt das Bild des Hilus hinzu, das Bindegewebe um die ein- und austretenden grossen Gefässe. So einfach dasselbe bei gewöhnlichen Kernfärbungen, ja selbst bei Protoplasmafärbungen (pol. Methylenblau, Methylgrün + Pyronin) erscheint, so vielfarbig bunt bei der Färbung mit NV. Die grossen Venen (v) und Arterien (a) haben einen grünen Blutinhalt innerhalb der blauen Muskelschicht des Gefässes. Die Adventitia ist dicht durchsetzt mit violetten Kernen, weist aber hier und da rundliche, blau gefärbte Einschlüsse auf, welche sich vermöge ihres Endothelbelags als Schnitte von Lymphgefässen (l) zu erkennen geben. Es ist also an den gekochten und mit NV gefärbten Schnitten nichts leichter, als Venen und Lymphgefässe schon durch ihren verschieden gefärbten Inhalt zu unterscheiden. Ausser diesen Lymphgefässen findet man hier und da blaue Einsprengungen im Bindegewebe, die keinen Endothelbelag aufweisen. Zudem ist diese blaue Substanz von Hohlräumen dicht durchsetzt, also schwammartig geronnen, während die blaue Masse in den Lymphgefässen homogen geronnen ist. Es handelt sich bei ersteren mithin um freie Anhäufungen von Lymphe oder Serum im Bindegewebe, also um Lymphspalten (lsp), deren Inhalt uns sonst fast immer entgeht, der aber auf dem NV-Bilde der blauen Farbe wegen sofort auffällt. Endlich ist das adventitielle Bindegewebe vieler grösseren Blutgefässe im Gegensatz zu den blau gefärbten Lymphspalten rötlich gefärbt (rö), besonders wo es festere Form

annimmt. Es wird sich hier um eine rotliebende Eiweißsubstanz handeln, ähnlich derjenigen der Sehnen am Muskelansatz (Fig. 5).

Das NV kann zum Studium der Niere und anderer Organe, also besonders in solchen Fällen empfohlen werden, wo es auf die genauere Untersuchung von Transsudaten und Exsudaten im Gewebe ankommt: das Kochen fixiert sie an dem Ort ihrer Herkunft, und das NV erlaubt durch seine Farbenanalyse, auf die Art des Eiweisses an den verschiedenen Stellen Schlüsse zu ziehen.

3. Leber des Kaninchens, Pankreas, Parotis, Submaxillaris und Sublingualis des Pferdes.

Eine Darstellung aller von uns mit dieser Methode untersuchten Organe erübrigt sich wohl. Es seien nur noch einige ganz kurz mit wenigen Strichen gezeichnet.

Ein Schnitt durch die Leber des Kaninchens ist dunkelblau wegen des Reichtums an (blau gefärbtem) Protoplasma: die Kerne der Leberzellen aber sind dunkelviolett. Der Hilus enthält in rosa gefärbtem Bindegewebe die Blutgefässe mit grün gefärbtem Blut und dunkelblauer Muskulatur, die Gallengänge mit dunkelviolett gefärbtem Epithel, himmelblau gefärbtem Epithelsaum und blau gefärbter Galle, sodann Lymphgefässe mit blaugrünlichem, homogenem Inhalte und rotviolette Kerne.

Pankreas, Parotis, Submaxillaris und Sublingualis des Pferdes seien sodann erwähnt als Beispiele für solche Organe, die sich wegen ihrer Weichheit und Zerreisslichkeit mit dem Gefriermikrotom in frischem Zustande überhaupt nicht schneiden lassen, während dieses bei den gekochten Organen mühelos gelingt.

Ein Pankreasschnitt ist dunkelviolett, die einzelne Drüsenzelle blau mit dunkelviolett gefärbtem Kern. Die Langerhansschen Inseln stechen durch ihre helle Farbe stark vom übrigen Parenchym ab. Die Zellen derselben sind ganz farblos oder schwach bläulich, ihre Kerne alle rotviolett gefärbt. Einzelne Zellgruppen heben sich ausserdem ohne ersichtliche Ordnung durch ihre hellblaue Farbe ab. Die Schaltstücke zeigen nur dichtgestellte Reihen dunkelvioletter Kerne. Die Ausführungsgänge tragen dunkelviolette radiär gestellte Epithelkerne, einen blauen, breiten Epithelsaum und dunkelblauen Sekretinhalt. Das Bindegewebe im Hilus ist graurot bis rotviolett gefärbt, das Blut

grün innerhalb der blauen Media der Gefässe, die Lymphe blau in den weiten und reichlichen Lymphspalten und Lymphgefässen.

Viel monotoner ist die Parotis gefärbt, der Typus einer einfach serösen Speicheldrüse. Die Zellen ebenso wie ihre Sekrete sind gleichmässig blau gefärbt, die Kerne rotviolett. Das festere Bindegewebe im Hilus ist rot, die dazwischen liegenden lockeren, an Lymphspalten reichen Abschnitte desselben blau gefärbt. Blau ist der Inhalt der Lymphgefässe, grün der der Arterien und Venen.

Ein Schnitt durch die Submaxillaris sieht makroskopisch blauviolett aus. Mikroskopisch sind die Drüsenzellen der Tubuli deutlich in blaue und mehr oder weniger rote unterschieden. Die einfachen Drüsenzellen sind blau mit violetten Kernen. Mit der Ansammlung des Sekretes schwindet die blaue Farbe zugunsten der roten, die um so stärker wird, je mehr die Zellen dabei kuglig anschwellen. Der Zellinhalt wird dabei deutlich schaumig mit Anhäufung von dunkelroten Körnern und Fäden an den Wabenwänden, während die Kerne an die Wand verschoben werden. In den grössten Zellen nimmt die rote Farbe wieder ab und der nun blassrote, blassviolette oder sogar farblose Inhalt entleert sich in die Schaltstücke und weiter in die grösseren Sekretröhren, wobei der Inhalt bemerkenswerterweise wieder eine blaue Färbung annimmt. Auch die Wandung aller dieser Ausführungsgänge ist dunkelblau gefärbt und mit violetten Kernen reichlich versehen. Diese stark blau gefärbten Gänge heben sich von dem diffus rot gefärbten interstitiellen Bindegewebe der Drüsen scharf ab. Auch das Bindegewebe des Hilus ist graurot gefärbt, in starkem Kontrast gegen die Lymphgefässe mit blauem Inhalt und die grossen Ausführungsgänge, die ein dunkelblaues Sekret enthalten.

Diese eigentümliche Farbenwandlung der sezernierenden Zellen und ihres Sekrets, die auf eine zuerst schleimige, dann seröse Umwandlung hindeutet, fordert zu einer genaueren tinktoriellen Untersuchung der Submaxillaris heraus.

Besonders lehrreich und klar ist das Sekretbild (siehe Fig. 7a, 7b und 7c) der gekochten Sublingualis des Pferdes. Die Sublingualis gehört bekanntlich zu den gemischten Drüsen, welche ein teils mucinöses, teils eiweissartiges Sekret absondern. Betrachtet und vergleicht man nun die Querschnitte der Aus-

führungsgänge im Hilus und im interstitiellen Gewebe der Drüse in bezug auf ihren Inhalt, so sieht man folgendes. In den grösseren Gängen (Fig. 7 a, gg) des Hilus ist der Inhalt der Hauptmasse nach blau, oft aber umschliesst die blaue Masse zentral oder in der Peripherie einen dünnen Querschnitt roter Substanz (Fig. 7 a bei ×). Zuweilen begrenzt auch ein grösserer blauer einen seitlich gelegenen kleinen roten Sekretanteil. In den kleineren Gängen ist die Farbe meist einheitlich, viel öfter blau (Fig. 7 c), seltener rot (Fig. 7 b). Aber hin und wieder treten auch hier im engsten Raume nebeneinander rote und blaue Sektoren auf. Die blauen Anteile, welche offenbar von serösem Sekret herrühren, sind stets homogen geronnen, die roten dagegen häufig, sogar der Mehrzahl nach schaumig oder fädig geronnen, ähnlich wie Fibrinflocken (siehe Fig. 7 b). Diese stellen also das schleimige Sekret der Sublingualis dar. In Fig. 7 a gibt ein ganzer Drüsenabschnitt (S) ein rein seröses Sekret und ist daher von bläulichvioletter Färbung.

III. Die NV-Färbung von Gewebsflüssigkeiten.

In den vorigen Kapiteln wurde an Gefrierschnitten des frischen und des gekochten Gewebes gezeigt, dass sowohl die festen wie die flüssigen Bestandteile des Gewebes sich mittels NV in Kontrastfarben darstellen lassen. Diese Kontrastbilder sind zunächst empirische Tatsachen, die ihren eigenen histologischen Wert besitzen. Durch eine konsequent durchgeführte chromolytische Behandlung der verschiedenen Organe und Organflüssigkeiten werden sie aber zu etwas Wertvollerem, zu weiteren Bausteinen der Gewebschemie. Wenn wir vorderhand noch davon absehen, mittels der Chromolyse die NV-Bilder systematisch durchzuarbeiten, so geschieht es nur aus rein praktischen Gründen. Bei der grossen Ausdehnung dieses Gebietes und den besonderen Schwierigkeiten, welche die flüssigen Eiweisse bisher der exakten Durchführung dieser Methode bereitet haben, würde der nächste Zweck dieser Arbeit, das NV in die Histologie einzuführen, erschwert, wenn nicht gar vereitelt werden. Wir ziehen es daher vor, zunächst nur die NV-Färbung einiger bekannter Eiweisse zu besprechen, welche zu den NV-Bildern der Organe und Organflüssigkeiten bereits so lehrreiche Analogien bieten, dass sich allein

aus diesen Ergebnissen bereits manche der beschriebenen Kontrastfärbungen der Organe anstandslos erklären lassen. Anschliessend an die Erörterung dieser Eiweisse wollen wir dann noch über die NV-Färbung verschiedener anderer organischer Substrate in bunter Auswahl berichten. Je vielseitiger unsere Kenntnis der NV-Färbung im Ganzen wird, um so weniger leicht werden wir bei ihrer Deutung in Einseitigkeiten verfallen.

1. Eiereiweiss.

Wenn man sich aus einem gekochten Ei Gefrierschnitte herstellt und sie mit NV in derselben Weise wie gewöhnliche Gewebsschnitte färbt, so erscheint der gefärbte Schnitt nach dem Abspülen in Wasser rotorange. Bringt man den Schnitt aber aus dem Wasser in Alkohol, so wird die rote Farbe ausgezogen und der Schnitt erscheint rein blau.

Ebenso wie das gesamte Hühnereiweiss lassen sich auch die daraus gewonnenen Albumin- und Globulinlösungen zur Gerinnung bringen. Stellt man aus solchen Coagula der beiden genuinen Eiweisse Gefrierschnitte dar, so zeigen sie bei der Färbung genau dasselbe Verhalten wie das Gesamteiweiss. Die zunächst roten Schnitte werden bei der Entwässerung in absolutem Alkohol rein blau.

Genau so verhielten sich auch Albumin und Globulin, welche aus frischem Milzbrei gewonnen wurden. Der Preßsaft wurde gut filtriert und mit gleichem Volumen gesättigter Ammonsulfatlösung versetzt. Das ausgeschiedene Globulin wurde mehrfach gelöst und ausgesalzen und schliesslich durch Dialyse rein gewonnen. Das in der halbgesättigten Ammonsulfatlösung verbliebene Albumin wurde mit Ammonsulfat in Substanz bis zur Sättigung versetzt, das ausgeschiedene Albumin filtriert und wie oben gereinigt. Beide Substanzen, mit einem Tropfen Wasser auf dem Objektträger verrieben und dann durch Erhitzung zur Gerinnung gebracht, färbten sich mit NV in schönem gesättigtem Blau.

2. Muskel.

Fein zerhackte Muskeln wurden längere Zeit mit Wasser digeriert. Die wässerige Lösung wurde von dem Muskelbrei durch Filtration getrennt (Filtrat I), während der Muskel in frisches Wasser kam und wiederum längere Zeit, dieses Mal unter

häufigem Wechseln des Wassers behufs besseren Ausziehens digeriert wurde.

Der wässerige Auszug (Filtrat I), der viel Albumin enthielt, wurde nun gekocht, wobei alles genuine Eiweiss coaguliert und ausgeschieden wurde. Trennt man das Coagulum von der Flüssigkeit durch Filtrieren (Filtrat II), streicht etwas davon auf dem Objektträger aus, erhitzt es etwas über der Flamme, färbt es mit NV und entfärbt in Alkohol, so erhält man, wie das vom Albumin zu erwarten ist, eine intensive Blaufärbung des Präparates. Am schönsten lässt sich diese Färbung demonstrieren, wenn man sie in Gegensatz bringt zur Färbung von Seidenpapier, das, wie alles Papier (siehe unten), sich mit NV rot färbt. Man bringt kleine Streifen Seidenpapier in den wässerigen Muskelextrakt und erhitzt das Ganze zum Kochen. Hierbei gerinnt das genuine Eiweiss an den Papierfasern. Das Stückchen Papier lässt sich dann wie ein Gefrierschnitt behandeln, und man erhält mit NV eine Blaufärbung von Eiweiss auf dem roten Hintergrunde des Papiers.

Das Filtrat II enthielt nur noch Spuren eines organischen Rückstandes und konnte wegen der geringen Menge der in Lösung befindlichen organischen Substanz nicht mehr untersucht werden. Ein auf dem Objektträger eingedampfter Tropfen dieses Filtrates hinterliess hauptsächlich einen anorganischen Rückstand, herrührend von den im Safte des Muskels enthaltenen Salzen und löste sich beim Versuche, ihn mit NV zu färben, restlos auf.

Hiermit war erwiesen, dass der wässerige Muskelauszug fast nur aus genuinen Eiweissen besteht und sich wie die Muskelsubstanz selbst rein blau färbt.

Dasselbe Resultat erhält man, wenn man frisches Muskelgewebe auspresst. Auch der Preßsaft, welcher von genuinen Eiweissen gebildet wird, färbt sich rein blau.

Die durch Pressen oder durch Extraktion von Saft befreite Muskelsubstanz, zerzupft, auf dem Objektträger angetrocknet und gefärbt, nimmt bei der NV-Färbung eine grünlichblaue Färbung an. Es ist sehr schwer, der Muskelsubstanz durch blosses Auswaschen mit Wasser ihre Affinität zur blauen Komponente des NV zu nehmen. Selbst nach tagelangem Auswaschen nimmt sie, mit NV gefärbt, ein allerdings immer schwächer werdendes Blau an. Man muss schon unter oftmaligem Wechseln und Schütteln mit zweiprozentiger Kochsalzlösung die Muskel-

substanz 1 bis 2 Tage behandeln, um die Neigung zur Blaufärbung vollständig zu vernichten. Diese Extraktionen der Muskelsubstanz gehen leichter und rascher vor sich, wenn man dieselben an Gefrierschnitten vornimmt; doch geht aus diesen Versuchen hervor, dass der Träger der Blaufärbung, welcher sich zum grossen Teil in dem Muskelsaft befindet, auch in der festen Muskelsubstanz vorhanden ist und von dieser hartnäckig festgehalten wird.

Die Tatsache, dass sowohl die feste Muskelsubstanz wie der Muskelsaft sich mit NV blau färben, erklärt nun auch die merkwürdige Erscheinung, dass die stark gebläuten, quergestreiften Muskeln niemals auch nur eine Andeutung von Querstreifung zeigen. Offenbar sind diese Muskeln derartig mit Albumin getränkt, dass das NV sie nur als homogene Gebilde darzustellen vermag.

3. Andere Organsäfte.

Die aus allen saftreichen Organen durch Pressen oder Wasserauszug gewonnene Flüssigkeit färbt sich nach Erhitzen bis zur Gerinnung und Färbung mit NV ausnahmslos blau, was sich aus ihrem reichen Gehalt an Albumin und Globulin hinreichend erklärt. Andererseits war es nicht leicht, aus solchen Geweben, die sich auf Gefrierschnitten rein rot färben, einen ähnlichen Preßsaft zu gewinnen: es sind dieses alle Knorpel und gewisse Sehnen. Besonders die grossen und harten Sehnen, dort, wo sie sich an grosse Muskeln ansetzen, färben sich gewöhnlich rein rot, in krassem Gegensatz zum benachbarten Muskel (siehe Fig. 5). Es gelang aber, von einer etwas weicheren Sehne, indem wir sie zerhackten und eine Nacht im Brutofen mit Wasser extrahierten, ein wenig Saft zu gewinnen. Derselbe zeigte beim Kochen eine schwache, übrigens nicht filtrierbare Trübung. Ein Tropfen eingedampft, und mit Neutralviolett gefärbt, zeigte Rotfärbung. Mithin handelte es sich wohl um den Träger der Rotfärbung der Sehne.

Rein blau färbt sich wiederum das geronnene Blutserum und Blutplasma. Das rein gewaschene Fibrin dagegen färbt sich auf dem Gefrierschnitte und beim Zerzupfen und Antrocknen auf dem Objektträger weder blau noch rot.

Verdaut man kernreiches Gewebe, z. B. Milzbrei mit Salzsäure-Pepsin, so so färbt sich der Gewebsrückstand, der fast ganz aus Kernen besteht, nicht mehr blau, sondern rot.

IV. Die NV-Färbung fester organischer Stoffe.

Eiweisse in Gestalt getrockneter Pulver färbt man am besten in folgender Weise. Eine kleine Menge wird mit einem Glasstab auf die Mitte eines Objektträgers gebracht und mit einigen Tropfen einer Alkohol + Äther-Mischung, in welcher eine Spur Zelloidin aufgelöst ist, rasch verrieben und dabei auf einer grösseren Fläche verteilt. Nach Verdunstung des Alkohol-Äthers wird der Objektträger noch über einer kleinen Flamme hin und her geführt, um die letzten Spuren von Feuchtigkeit zu entfernen. Die Pulver haften dann so fest am Glase, dass sie bei der folgenden Färbung und Entfärbung nicht abfallen.

Dann bringt man die Objektträger in ein Standgefäss mit der ½ prozentigen NV-Lösung, wo sie 10 Minuten verbleiben. Sie werden sodann in Wasser abgespült und in ein Standgefäss mit absolutem Alkohol gestellt bis zur völligen Entwässerung. Alsdann kann man sie in Balsam bringen.

Da es im allgemeinen für die Intensität und Schärfe jeder Färbung mit Mischfarben einen Vorteil bedeutet, wenn auch das zu färbende Substrat gemischter Natur ist, da dann erst den Farbkomponenten Gelegenheit geboten wird, ihre Affinitäten zu verschiedenen Stoffen völlig ungehindert betätigen zu können, so empfiehlt es sich auch für den hier vorliegenden Zweck, die Eiweisse in Mischungen zu färben. Man stellt sich dieselben einfach dadurch her, dass man auf die Mitte des Objektträgers zwei verschiedene Pulver nebeneinander in kleinen Mengen aufträgt und sie gleichzeitig mit dem Alkohol-Äther verreibt. So z. B. zeigt eine derartige Mischung von Nuklein und Kasein nach der Färbung mit NV nebeneinander in voller Schärfe blaue Partikel von Nuklein und violette von Kasein. Aber nicht alle Eiweisse unterscheiden sich dem NV gegenüber so gut wie Nuklein und Kasein. Man tut daher am besten, wenn es auf die genaue Färbung einer bestimmten Eiweissart ankommt, als Gegensatz Zellulose zu wählen. Denn wie die zweite Hälfte untenstehender Tabelle zeigt, neigen alle zellulosehaltigen Gebilde zu einer mehr oder minder starken, reinen Rotfärbung. Da aber Zellulose nicht gut in Pulverform zu bringen ist, so benutzt man auch hier sehr dünnes Seidenpapier, welches, wie oben (S. 91) bereits mitgeteilt, sich mit NV rot färbt. Man geht in der Weise vor, dass ein kleines Quadrat von Seidenpapier in eine dünne Zelloidinlösung

getaucht wird, worauf man, so lange es noch feucht ist, das Eiweisspulver, z. B. Nuklein, aufstreut. Dann lässt man noch einmal einen Tropfen der dünnen Zelloidinlösung über das Papier laufen, wodurch das Pulver fixiert wird. Mit NV gefärbt, zeigt nun das Präparat das Eiweiss blau auf dem roten Grunde des Papiers.

Eine gute Anschauung über die Rotfärbung der Zellulose im pflanzlichen Gewebe gibt der in Fig. 8 abgebildete Teil vom Querschnitt eines Radieschens. Das Zentrum des Schnittes (im Bilde oben) ist dunkelrot gefärbt, und von hier gehen dunkelrote Strahlen nach allen Seiten der Peripherie. Die dunkelrote Farbe haftet an den Zellwänden und setzt sich in abgeschwächtem Maße auf die Zellulosewände der helleren Zellenmasse zwischen den Strahlen fort. In den Strahlen hebt sich in violetter Farbe nur die Auskleidung der Gefässquerschnitte ab.

In folgender Tabelle haben wir einige der hauptsächlichsten festen Bestandteile des tierischen und pflanzlichen Gewebes zusammengestellt. Um ihre Verwandtschaft zum NV besser verstehen zu lernen, ist es durchaus notwendig, die NV-Färbung derselben mit der Färbung durch die beiden Komponenten: Neutralrot und Neublau zu vergleichen. Die Färbung mit NV ist nämlich durchaus nicht stets ein Mittel aus diesen beiden Einzelfärbungen. Wie ein rascher Überblick über die Tabelle lehrt, dominiert in der ersten Hälfte, bei den Eiweissen tierischen und pflanzlichen Ursprungs das Blau in der Mischfärbung, in der zweiten, bei den Zellulosen, das Rot, obwohl alle Stoffe sich einzeln mit Neublau blau, mit Neutralrot rot färben. Man muss also annehmen, dass bei jeder Färbung mit NV eine Konkurrenz der beiden Farbstoffe um den Besitz des Substrates eintritt, welche bei den Eiweissen meistens zur Vorherrschaft des Blaus, bei den Zellulosen stets zu der des Rots führt, während bei einigen Eiweissen beide Farbstoffe von dem Stoffe Besitz ergreifen und die Färbung dann mehr oder minder violett ausfällt. Man kann demgemäss die Eiweisse in eine tinktorielle Reihe ordnen, beginnend mit den Albuminen und Globulinen, die sich mit NV stets rein blau färben, bis zum Casein und Vitellin, deren Färbung violett ausfällt. Bei den Zellulosen aber ist die Affinität zum Rot so stark, dass eine tinktorielle Ordnung, etwa nach der mehr oder minder starken Mitwirkung des Blaus, hier nicht möglich ist.

Am auffallendsten in dieser Tabelle ist wohl die Färbung

	Neublau	Neutralrot	Neutralviolett
Albumin	blau	rötlich	blau
Globulin	blau	rötlich	blau
Nuklein	hellblau	schwach rötlich	blau
Nukleinsäure	schwarzblau	spurweise rötlich	blauviolett
Kernsubstanz*)	dunkelblau	rot	dunkelviolett
Sperma, mit Alkohol und Äther extrahiert*)	dunkelblau	rot	dunkelviolett
Nuklein, mit H_2O_2 behandelt	blau	rötlich	dunkelviolett
Nuklein, mit NH_3 behandelt	dunkelblau	dunkelrot	dunkelviolett
Keratin A	blau	rot	teils farblos, teils rotviolett
Keratin B	graublau	stark rot	rötlich-violett
Hornalbumosen	schwach bläulich	fast farblos	fast farblos
reine Wollfaser	schwach blau	schwach rot	schwach violett
Kasein	blau	rot	grauviolett
Vitellin	bläulich	rötlich	violett
Elastin	bläulich	rötlich	teils bläulich, teils sehr schwach violett
Kleber	bläulich	rötlich	sehr schwach violett
Baumwollfaser	schwach blau	dunkelrot	dunkelrot
Filtrierpapier	dunkelblau	dunkelrot	dunkelrot
Zellmembran (Bohne, Mohrrübe, Radieschen, Kartoffel)	blau	rot	rot
ungebleichte Holzfaser	blau	rot	rot
Hollundermark	blau	rot	rot
Nitrozellulose Zelloidin)	schwach blau	rot	farblos

*) Die Kernsubstanz aus Gänseblut und die Spermaköpfe des Herings wurden uns von Herrn Geheimrat Kossel freundlicherweise zur Verfügung gestellt.

des Nukleins, da bei der konstanten rotvioletten Färbung der Kerne der Schluss wohl berechtigt erscheinen dürfte, dass gerade Nuklein zum Rot des NV eine besondere Affinität besässe. Es ist aber gerade umgekehrt: das Nuklein fixiert aus dem NV das Blau ebenso stark wie Albumin und Globulin. Es repräsentiert also keinesfalls allein die Kernsubstanz, was übrigens auch allgemein abgelehnt wird. Eine grössere Verwandtschaft zum Rot des NV hat schon die Nukleinsäure, die sich in einem blauvioletten Ton färbt. Dunkelviolett färbten sich weiter eine aus Gänseblut gewonnene Kernsubstanz und ein mit Alkohol und Äther extrahiertes Heringssperma aus dem Kosselschen Laboratorium; ebenso ein von uns mit H_2O_2 sowie ein mit Ammoniak behandeltes Nuklein. Das im Handel befindliche, nach der gewöhnlichen Methode dargestellte Nuklein ist mithin weit entfernt davon, die rotviolette Substanz der Kerne darzustellen. Die Verschiedenheit dürfte u. a. durch die Behandlung mit Salzsäure und die Entfernung des Sauerstoffs bedingt sein.

Im übrigen zeigt die Tabelle, was zu erwarten war, dass alle Eiweisse und alle Zellulosen als saure Körper die beiden basischen Farben, Neublau sowohl wie Neutralrot, aufzunehmen imstande sind. Es führen aber diese Affinitäten bei der NV-Färbung nur selten zu einer reinen Violettfärbung, wie z. B. beim Vitellin. Meistens siegt bei den Eiweisskörpern die Affinität zum Neublau, bei den Zellulosen die zum Neutralrot. Die Erklärung für das erste Phänomen liegt wohl einfach in der mehr oder minder starken Reduktionskraft der meisten Eiweisskörper. Wir haben bei den Organfärbungen ja durchweg die Beobachtung gemacht, dass Neublau „sauerstoffeindlich" ist, insofern es die Sauerstofforte dem sauerstoffreundlichen Neutralrot überlässt und sich auf die Reduktionsorte beschränkt. Sollte vielleicht die Rotfärbung der Zellulosen auf ihren Sauerstoffgehalt und eine dadurch bedingte besondere Affinität zu dem sauerstoffreundlichen Neutralrot zurückzuführen sein?

Wir verfügen bereits über eine Erfahrung allgemeiner Art, welche diese Frage zu bejahen scheint. Bei unseren Studien über das Rongalitweiss war uns die intensive Blaufärbung aufgefallen, welche alle Arten von Papier bei der sachgemäss ausgeführten Rongalitweissfärbung annehmen. Dass es sich dabei nicht um eine bloss mechanische Adhärenz von Luftsauerstoff handeln konnte,

bewies der einfache Kochversuch. Auch gekochtes Papier besitzt dieselbe auffällige Affinität für Rongalitweiss. Wir stellten daher schon vor einigen Jahren eine grössere Untersuchung über diesen Gegenstand an und gingen bis auf die Samenhaare der Baumwollstaude zurück. Auch diese zeigten schon dieselbe bemerkenswerte Affinität. Wir untersuchten dann eine grosse Reihe vegetabilischer Fasern; von den zartesten Zellwänden bis zum Holze, alle zellulosehaltigen Gebilde zeigten dieselbe starke Färbung in Rongalitweiss im Gegensatz zu tierischen Horngebilden. Das sauerstoffreiche Zellulose-Molekül muss daher in irgend einer noch näher zu erforschenden Weise einen Teil seines Sauerstoffs in lockerer Bindung enthalten und an feine Sauerstoffreagentien abzugeben imstande sein. Dass es sich bei dieser ganz allgemeinen Erscheinung nicht etwa um Oxyzellulose handelt, geht aus hier nicht weiter zu erörternden Erfahrungen hervor.

Eine unerwartete Bestätigung dieser Beobachtungsreihe gibt nun die NV-Färbung. Denn hier zeichnet die Rotfärbung, welche wir an den tierischen Geweben fast allein an die sauren Sauerstofforte (Kerne, Mastzellen, Knorpel) geknüpft sehen, vor allem die Zellulose aus. Die Zellulose verschmäht also in der NV-Mischung das sauerstoffeindliche Neublau und fixiert das sauerstoffreundliche Neutralrot.

Die Chromatophoren der Reptilienhaut.

Von

Privatdozent Dr. **W. J. Schmidt,**
Bonn, Zoologisches Institut.

Hierzu Tafel V—IX und 15 Textfiguren.

Inhaltsübersicht.

Seite

Einleitung 99
I. Die Einteilung und Anordnung der Chromatophoren 101
a) Arten und Benennung 101
b) Anordnung in der Haut 110
II. Die Melanophoren 120
a) Formverhältnisse 120
b) Funktionelle Erscheinungsformen 123
c) Kernverhältnisse 134
d) Sphäre und zytoplasmatische Strukturen 141
e) Entwicklung 150
III. Die Allophoren 160
a) Untersuchungsmethoden 160
b) Allophoren der Lacertiden 162
c) Allophoren von Uroplatus 165
IV. Die Lipophoren 172
a) Historisches 172
b) Untersuchungsmethode am überlebenden Objekt 177
c) Vorkommen und Verbreitung bei den Lacertiden 179
d) Bau 180
e) Farbstoff 186
f) Lacertofulvinkristalle 188
g) Bewegungserscheinungen? 194
V. Die Guanophoren 194
a) Zellnatur 194
b) Entwicklung 197
c) Struktur des kristallinischen Inhalts und Zytoplasma 199
d) Bewegungserscheinungen? 214
e) Verhalten des kristallinischen Inhalts in polarisiertem Licht 216
f) Chemische Natur des kristallinischen Inhalts 218
g) Strukturfarben 222
VI. Erklärungsversuche der intrazellulären Bewegung der Pigmentgranula 225

Einleitung.

Erste Bedingung zur Erklärung von Färbung und Farbenwechsel bei den Reptilien ist die Kenntnis ihrer morphologischen Grundlagen. Dank emsiger Forschung kann man heute wohl sagen, dass das Zustandekommen und der Wechsel der Hautfärbung in ihrer Abhängigkeit von bestimmten histologischen Elementen im wesentlichen erfasst sind. Doch darf die morphologische Seite der mit Färbung und Farbenwechsel verknüpften Probleme noch keineswegs als erschöpfend bearbeitet gelten.

Nachdem schon frühzeitig beobachtet war, dass sich an den Melanophoren Pigmentverlagerungen abspielen, blieb es neuerer Zeit vorbehalten, deren Natur als intrazelluläre Körnchenströmungen endgiltig zu sichern. Die Erklärung solcher intrazellulären Pigmentverschiebungen aber setzt die Kenntnis ihres Ablaufes im einzelnen voraus, über den wir bislang so gut wie gar nicht unterrichtet sind. Schon Brücke (1851) hatte erkannt, dass bei der Entstehung der grünen Farbe in der Reptilienhaut das von den Guanophoren erzeugte Strukturblau eine wichtige Rolle spielt. Wie aber jenes Blau selbst zustande kommt, darüber konnte noch keine völlige Klarheit und Einigkeit erzielt werden, nicht zum mindesten deshalb, weil der Bau der Guanophoren noch nicht hinreichend erforscht ist; fand doch die eigenartige Struktur der Lacertidenguanophoren bisher nur einmal kurze Erwähnung. Die Lipophoren, deren gelber Farbstoff die Guanophoren überlagert und so gemeinsam mit ihnen den Eindruck von Grün hervorruft, sind bislang nur einmal genau untersucht und mit erhaltenem Pigment überhaupt noch nicht abgebildet worden. Den Allophoren wurde einstweilen nur sehr wenig Aufmerksamkeit geschenkt, was ich am besten mit der Tatsache belege, dass eine hierhin gehörige Chromatophorenform bei unseren einheimischen Lacertiden bis heute ganz unbekannt blieb. Die Nervenversorgung der Chromatophoren, die gemäss dem physiologischen Befund vorhanden sein muss, liegt noch im Dunkel; denn die älteren Angaben Leydigs (1872, S. 7 und 1873, S. 779) erscheinen im Hinblick auf die Darstellung der gleichen Verhältnisse bei Knochenfischen durch Ballowitz (1893) wenig vertrauenerweckend und mit der kurzen Angabe Kellers (1895, S. 166), dass bei Lacerta viridis deutlich wahrnehmbare Ver-

bindungen zwischen Nerven und Chromatophoren bestehen, ist auch nur wenig gedient. Über die Ontogenese der Melanophoren sind wir kaum, über diejenige der übrigen Chromatophorenarten gar nicht unterrichtet. Die Färbungsunterschiede der Geschlechter sind nur selten, die Veränderungen, die beim Anlegen des Hochzeitskleides in der Haut vor sich gehen, der Einfluss von Alter, Klima u. dgl. auf das Farbenkleid wohl überhaupt noch nicht in histologischer Beziehung untersucht worden. Ebenfalls die Färbungsanomalien (Melanismus, Leukomelanismus, Albinismus, Erythrose) fanden kaum histologische Würdigung. Leider lassen auch die hochinteressanten Arbeiten Kammerers (1907, 1910) über künstlich hervorgerufene Abänderungen des Farbenkleides eine eingehendere morphologische Analyse der erzielten Änderungen vermissen. Unter solchen Umständen ist es nicht zu verwundern, dass von den Theorien, die sich mit der Erklärung der Zeichnung abgeben, keine allgemeinen Beifall gefunden hat; sie alle fussen zu wenig auf den morphologischen Grundlagen.

Das Ziel der folgenden Untersuchung ist, durch eine eingehendere Erforschung des Baues der an der Hautfärbung beteiligten histologischen Elemente dieses oder jenes der angedeuteten Probleme einen Schritt seiner Lösung näher zu bringen. Im Vergleich zu den Verhältnissen bei Fischen (und Amphibien) ist die Kenntnis vom feineren Bau der Reptilienchromatophoren zurückgeblieben; man denke nur an die schönen Untersuchungen von Ballowitz (siehe Literaturverzeichnis) über die Farbzellen der Fische, die unsere Vorstellungen von ihrem Bau und ihrer Funktion wesentlich erweitert haben. Die Ursache hiervon liegt vornehmlich in der Schwierigkeit, feinere Verhältnisse an der Reptilienhaut im überlebenden Zustand zu untersuchen. Das Integument wenigstens unserer einheimischen Reptilien ist zu dick und auch schon durch die massenhafte Entwicklung der Guanophoren und Melanophoren im allgemeinen zu undurchsichtig, um einer Beobachtung unter starken Vergrösserungen zugänglich zu sein. Es ist daher bis jetzt noch nicht gelungen, etwa die intrazellulären Körnchenströmungen der Melanophoren im Leben bei den Reptilien zu beobachten, sondern die Annahme ihrer Existenz stützt sich auf allerdings unwiderlegliche Befunde im histologischen Bild des abgetöteten

Objektes, deren volle Interpretation durch die Analogie mit den Beobachtungen an Fischmelanophoren erleichtert wird. Dieser Nachteil wird aber einigermassen wieder wettgemacht durch die riesige Grösse mancher Chromatophoren, die sie als hervorragende Objekte für die Schnittuntersuchung erscheinen lässt, eine Methode, von der bislang noch nicht ausgiebig genug Gebrauch gemacht wurde.

I. Die Einteilung und Anordnung der Chromatophoren.

a) Arten und Benennung.

In dem Maße wie die zunächst beim Chamäleon gewonnenen Erfahrungen über die Chromatophoren durch die Untersuchung anderer Formen eine Erweiterung fanden, tauchen immer neue und nicht stets zweckmässige Namen für die verschiedenen Arten der Chromatophoren auf. Bei der bisweilen unzureichend genauen Darstellung der älteren Befunde, die zum Teil auf unvollkommenen Untersuchungsmitteln beruht, besteht heute für jemanden, der mit den Objekten nicht aus eigener Anschauung vertraut ist, eine erhebliche Schwierigkeit, die Beobachtungen der einzelnen Forscher in den richtigen Zusammenhang zu setzen, selbst bei Beschränkung auf die Gruppe der Reptilien, die hier allein ins Auge gefasst wird. Es kann nun nicht meine Aufgabe sein, alle in der Literatur vorgekommenen Irrtümer und Unklarheiten zu berichtigen, da schon Brücke (1851) die zu seiner Zeit vorliegenden Angaben kritisch besprochen hat und die neueren Arbeiten zuerst bei van Rynberk (1906) und kürzlich durch Fuchs (1914) eine ebenso eingehende wie treffliche Zusammenfassung gefunden haben. Insbesondere Fuchs schildert auch die rein morphologischen Daten in solcher Breite, dass kaum eine selbst nur einigermassen bedeutsame Tatsache dort übersehen wäre. Indem ich daher für manche literarischen Einzelheiten, die zu meinen Beobachtungen in nächster Beziehung stehen, auf die späteren Abschnitte verweise, knüpfe ich hier an die Darstellung von Fuchs an, der auf den vorliegenden Berichten fussend, sich seinerseits schon bemüht hat, in der umsichgreifenden Verwirrung Ordnung zu schaffen.

Fuchs (1914, S. 1580 f.) ordnet die in der Reptilienhaut beschriebenen Chromatophoren in folgende Gruppen ein: Melano-

phoren, Xanthophoren, Phäophoren, Erythrophoren und Porphyrophoren, Leukophoren, farblose Zellen und Guanophoren.

Über die Melanophoren brauche ich nicht viel Worte zu verlieren. Es sind die bekannten schwarzen Chromatophoren, deren kennzeichnender Inhalt aus Melaninkörnchen besteht. Die Melanine bilden durch das im Mittel konstante Verhältnis von N : H : C = 1 : 5 : 5 eine chemisch wohl charakterisierte Gruppe von Verbindungen; von ihren Eigenschaften sei hervorgehoben, dass sie in Wasser und in den Lösungsmitteln der Fettsubstanzen (Alkohol, Äther, Chloroform u. dgl.) unlöslich sind und gegen Mineralsäuren und auch Alkalien eine ungewöhnliche Beständigkeit zeigen. Die einzelnen Melaninkörnchen besitzen gelbliche bis dunkelbraune Farbe und verleihen der Zelle je nach der Dichte ihrer Übereinanderlagerung hellbräunlichen bis schwärzlichen Farbenton. Gemäss diesen Angaben stellen die Melanophoren eine wohl umschriebene und leicht kenntliche Gruppe von Farbzellen dar.

Unter Xanthophoren will Fuchs die Zellen verstanden wissen, welche Pouchet beim Chamäleon und bei Eidechsen (vgl. S. 173) als „chromoblastes jaunes" oder „pigment jaune" beschrieben hat, Elemente, die durch einen gelben, an Fett gebundenen Farbstoff, ein Lipochrom, ausgezeichnet sind. Die Lipochrome Kühnes (Luteine nach Thudichum), nahe verwandt den pflanzlichen Carotinen, bilden eine grosse Klasse von gelben und roten Farbstoffen, die C-, H-, O-haltig, aber N-frei sind, deren chemische Natur im übrigen noch unbekannt ist, die aber eine Anzahl von Klassenmerkmalen besitzen, von denen vor allem die Löslichkeit in Fetten und den Lösungsmitteln der Fette (Alkohol, Äther und dergl.) und der Farbenumschlag in Blau bei Zusatz von konzentrierter Schwefelsäure zu nennen sind. (Genaueres vgl. z. B. Biochem. Handlexikon, Bd. 6, 1911, S. 303 f.)

Der Name Xanthophoren stammt von Keller (1895, S. 148), der diese Elemente bei Chamäleon und Calotes (S. 165), allerdings an Schnitten, also nach Schwinden des charakteristischen Pigments, untersucht hat, sich aber bei Lacerta viridis von dessen Existenz und der Richtigkeit der Angaben Pouchets überzeugte und sie als körnige Zellen mit anscheinend diffusem hellgelbem Farbstoff schildert, der manchmal die Zellen in Tröpfchen-

form verlässt (S. 165). Fuchs (1914, S. 1585 und 1597) ist im Unrecht, wenn er glaubt, zwischen den Xanthophoren von Pouchet und denen von Keller bestehe insofern ein prinzipieller Unterschied, als Pouchet ihren Inhalt als Lipochrom bezeichnet, während die Kellerschen Xanthophoren Guaninkalk enthalten sollen. Vielmehr knüpft die Definition der Xanthophoren bei Keller (1895, S. 148) unmittelbar an den Befund bei Pouchet an mit den Worten: „Aber man darf Pouchet darin vollen Glauben schenken, dass sie in frischem Zustande gelbe fettähnliche Tröpfchen und gelbe Körner von über $2^1/_2$ μ Grösse enthalten; ich nenne sie Xantophoren.“ Demnach kann es keinem Zweifel unterliegen, dass Pouchet und Keller die gleichen Elemente im Auge haben. Wahrscheinlich ist Fuchs eine Verwechslung mit den Ochrophoren Kellers passiert (vgl. S. 174).

Es fragt sich nun, ob es sich empfiehlt, die Kellersche Bezeichnung Xanthophoren für die Zellen mit gelbem Lipochrom beizubehalten. Kurz nach Keller hat Thilenius (1897, S. 523) bei Uromastix hellbraune Melanophoren als Xanthophoren beschrieben. Damit ist schon der Anfang für Irrtümer gegeben, und ich schlage daher vor, den Namen Xanthophoren zum wenigsten als Sammelbezeichnung für einen bestimmten, durch die chemische Beschaffenheit seines Farbstoffs scharf umrissenen Chromatophorentypus aufzugeben und zwar auch noch aus folgendem Grunde.

Fuchs (1914, S. 1586) möchte jene Chromatophoren als Erythrophoren bezeichnen, die ein rotes Lipochrom enthalten. Dass rote Lipochrome bei Reptilien vorkommen, schliesst der Autor daraus, dass die orange bis rote Färbung am Bauch von Lacerta vivipara in Alkohol sich verliert, dass ebenso die rote Kehlwamme von Anolis nebulosus in Alkohol gelb wird. Über das histologische Verhalten der von Fuchs als Erythrophoren bezeichneten Chromatophoren ist seiner eigenen Angabe nach nichts bekannt. Wir werden nun im folgenden den Nachweis erbringen, dass die gelbe Farbe auf der Bauchseite des Weibchens von Lacerta agilis und die roten Farbtöne auf der Bauchseite von Lacerta vivipara durch ein und dasselbe Lipochrom bedingt sind und sich nur durch die verschiedene Konzentration des Farbstoffes unterscheiden. Durch die bisherigen Untersuchungen ist demnach die Annahme eines von

dem gelben differenten roten Lipochroms nicht gerechtfertigt und die Bezeichnung Erythrophoren in diesem Sinne hinfällig.

Ich schlage nun vor, alle ein Lipochrom enthaltenden Chromatophoren als Lipophoren zu bezeichnen, wobei das Wort, verkürzt aus dem zu schwerfälligen Lipochromophoren, nach Analogie mit Melanophoren und Guanophoren gebildet, unmittelbar auf den charakteristischen Inhalt der Zellen hinweist. Sollte sich später ergeben, dass ausser dem gelben Lipochrom in seinen verschiedenen zum Rot hinüberführenden Konzentrationsstufen noch andere, wesentlich verschiedene Lipochrome in Reptilienchromatophoren vorkommen, so könnte man diesem neuen Tatsachenbestand leicht durch einen die spezielle Farbe charakterisierenden Zusatz, wie „gelbe, rote" Lipophoren, gerecht werden.

An dritter Stelle führt Fuchs (1914, S. 1585) die Phaeophoren auf, Chromatophoren, die von mir (W. J. Schmidt 1913, S. 388 f.) bei Uroplatus beschrieben wurden und sich vor allem durch die auffallende Grösse der Granula, deren Struktur, Farbe und Verhalten gegen Reagenzien einerseits scharf von Melanophoren, andererseits von Lipophoren (und Guanophoren) unterscheiden lassen. Die Farbe der Granula geht von mattem gelb durch orange zu braunrot, karminrot und auch blassrot mit Nuancen nach blau hin (weinhefefarbig) über. Die Zellen mit karminrotem Farbstoff glaubte ich damals bei ihrer feinkörnigen Beschaffenheit als eine weitere Chromatophorenform annehmen zu müssen; doch bestehen sowohl hinsichtlich der Farbe als auch der Grösse der Körner alle Übergänge, wie in vorliegender Arbeit genauer gezeigt wird, sodass es sich doch wohl um verschiedene Abarten ein und derselben Farbzelle handelt. Dass die Zellen keine Lipophoren sind, geht aus der Unlöslichkeit des Farbstoffs in Alkohol u. dgl. hervor; dass sie auch nicht den Melanophoren zugerechnet werden können, muss aus der geringeren Widerstandsfähigkeit des Farbstoffs gegen Alkalien und Säuren geschlossen werden.

Nun hatte schon früher Keller (1895, S. 145) neben den Melanophoren in den Lateralflecken beim Chamäleon andere Chromatophoren von der gleichen Form wie jene, aber meist geringerer Grösse mit purpurrotem, körnigem, alkoholunlöslichem Inhalt beobachtet und als Erythrophoren

bezeichnet. Auch Pouchet waren sie bekannt, denn er unterscheidet (1876, S. 74 und 75) zwei Arten von Chromoblasten, die einen gross mit Melaninpigment, die anderen klein, näher der Oberfläche der Haut gelegen, mit einem Pigment von rötlichen Nuancen. Er sah diese letzten Chromatophoren am besten nach Behandlung der Haut mit einer schwachen Säure: alsdann erschienen sie in einer mehr oder weniger ausgesprochen roten oder rötlichen Farbe, welche sich durch Imprägnation im benachbarten Gewebe ausbreitete. Pouchet macht diese Chromatophoren für die rötlichen Töne im Farbenwechsel des Chamäleons verantwortlich, und dass er die gleichen Elemente wie die Erythrophoren Kellers vor sich hatte, wird noch erhärtet durch seine Angabe, dass sie vornehmlich in den Seitenflecken des Rumpfes vorkommen, am übrigen Körper selten zu sein scheinen. Ich vermute sogar, dass schon 1834 Milne-Edwards diese Chromatophoren beobachtet hat, sie allerdings von den Melanophoren nicht sicher zu unterscheiden wusste: denn wenn er (zitiert nach Brücke 1851, S. [191]) von einem „pigment rouge violacé et noirâtre" spricht, so ist rot-violette Farbe sicherlich auf die Beimengung der Kellerschen Erythrophoren zurückzuführen. Brücke (1851, S. [198]), der diese Chromatophoren übersah, sucht die Beobachtung Milne-Edwards' so zu erklären, dass durch die Kalibehandlung, deren sich jener Autor bediente, der Inhalt der Melanophoren teilweise mit roter und schön violetter Farbe gelöst würde. Nun verändert zwar die Kalilauge bei längerer Einwirkung den braunschwarzen Melanophoreninhalt, indem das Pigment allmählich heller wird und einen bräunlichroten Farbenton annimmt, niemals aber habe ich gesehen, dass es violett wird, und so muss ich denn den viel näher liegenden Schluss ziehen, dass auch Brücke nach Behandlung der Haut mit Alkali, die durch Auflösen der Guanophoren tatsächlich geeignet ist, die violetten Zellen ans Licht zu bringen, die Kellerschen Erythrophoren vor Augen gehabt hat, ohne sie recht zu erkennen.

Bei Phelsuma fand ich (W. J. Schmidt 1912a, S. 180f.) in grosser Menge Zellen, Porphyrophoren, die den Kellerschen Erythrophoren nahe stehen und wie diese rote und violette Farbentöne zeigen; der Farbstoff ist wie dort in Alkohol unlöslich und an Granula gebunden. Keller hat zunächst für seine Erythrophoren die Ansicht ausgesprochen, ihr Pigment sei dem Melanin

verwandt, wohl vornehmlich deshalb, weil er Übergänge zwischen Melano- und Erythrophoren beobachtete. Dieser Meinung schloss ich mich für die Porphyrophoren von Phelsuma und später auch die Phaeophoren von Uroplatus an, weil der Farbstoff dieser Zellen in organischen Lösungsmitteln unlöslich ist und eine ähnliche, allerdings geringere Widerstandsfähigkeit gegen Säuren und Alkalien besitzt, wie das Melanin. Bestärkt wurde ich in dieser Auffassung noch dadurch, dass ich, ähnlich wie Keller bei Chamäleon, bei der Blindschleiche (W. J. Schmidt 1914, S. 9) Übergänge von roten Chromatophoren mit alkoholunlöslichem Pigment zu Melanophoren feststellen konnte, derart, dass Zellen Granula beider Art enthalten. Trotz dieses aus den morphologischen Tatsachen entspringenden, allerdings keineswegs zwingenden Beweisgrundes und des ähnlichen Löslichkeitsverhaltens von Melanin einerseits, den roten und blauroten Farbstoffen andererseits, muss ich doch die Berechtigung der Kritik von Fuchs (1914, S. 1601) anerkennen, dass diese Reaktionen nicht hinreichen, die genannten Farbstoffe als Melanin zu erweisen, dass hierzu vielmehr eine Elementaranalyse nötig ist, die zutreffendenfalls das für die Melanine charakteristische Verhältnis von $N:H:C = 1:5:5$ ergeben müsste. Bei diesem Stand der Sache — und er wird voraussichtlich noch lange der gleiche bleiben, da es nicht so leicht möglich sein dürfte, die zu prüfenden Pigmente aus der Haut rein und in hinreichender Menge zu isolieren — halte ich es für richtiger, einstweilen mit einem Urteil über die chemische Natur der betreffenden Farbstoffe zurückzuhalten und nur zu betonen, dass sie nicht Lipochrom und auch nicht das gewöhnliche Melanin sind.

Die morphologischen Charaktere der mit violetten, roten und orangefarbigen Pigmenten versehenen Zellen, ihre später zu schildernde übereinstimmende Lage in der Haut und nicht zuletzt auch die kontinuierliche Farbenreihe, die sich zwischen ihnen herstellen lässt, unter besonderer Berücksichtigung der Tatsache, dass schon bei ein und derselben Form (Uroplatus, Phelsuma, Anguis) verschiedene Nuancen des Farbstoffs auftreten, geben mir die Sicherheit, dass hier ein wohl umschriebener Chromatophorentypus vorliegt. Ich habe schon früher vorgeschlagen (W. J. Schmidt 1914, S. 7), in einer Arbeit, die während der Drucklegung der Fuchsschen Darstellung erschien, alle Chro-

matophoren mit alkohol- und ätherunlöslichen, von Melaninverschiedenen, an Granula gebundenen, gelben, roten und violetten Farben und deren Abschattierungen als Allophoren zu bezeichnen. Die Ableitung von ἄλλος = anders, wurde gewählt, um den Unterschied dieser Farbzellen gegenüber den Melanophoren und Lipophoren zu betonen, ohne dabei etwas Bestimmtes über die chemische Natur der Farbstoffe zu äussern. Zu den Allophoren gehören demnach die Erythrophoren Kellers, die von mir benannten Phaeophoren mitsamt ihrer karminroten Abart, die Porphyrophoren in der Begrenzung bei mir und bei Fuchs, die Zellen mit rotem alkoholunlöslichem Farbstoff bei Anguis, sehr wahrscheinlich auch die Zellen mit rostrotem Pigment, welche Thilenius (1897, S. 528) bei Agama inermis beschreibt (vgl. hierüber S. 161) und ferner die in der folgenden Untersuchung neu beschriebenen Zellen bei den Lacertiden. Es würde sich empfehlen, die hier aufgeführten Bezeichnungen fallen zu lassen und zur genaueren Kennzeichnung der gerade vorliegenden Allophoren die Farbennuance besonders anzugeben.

Fuchs möchte den Namen Porphyrophoren (siehe oben) auf alle kein Lipochrom enthaltenden Zellen ausdehnen, im Gegensatz zu seinen Erythrophoren (= unseren Lipophoren). Doch glaube ich, dass der von mir vorgeschlagene Name dadurch, dass er keinerlei Beziehung mehr zu den alten Bezeichnungen bewahrt, besser geeignet ist, Verwechslungen und Irrtümern vorzubeugen, und den Begriff ebensogut umschreibt. Sachlich decken sich aber die Fuchsschen Porphyrophoren fast völlig mit meinen Allophoren.

Über die Fuchsschen Erythrophoren ist schon oben gesprochen worden (s. S. 103).

Den an fünfter Stelle genannten Leukophoren (die Bezeichnung geht auf Keller zurück) spricht Fuchs mit Recht die Daseinsberechtigung ab, da sie sich in keinem Punkt prinzipiell von den Guanophoren unterscheiden.

Die farblosen Zellen Fuchs', die ich bei Voeltzkowia mira beobachtete (W. J. Schmidt 1910, S. 692), sind wohl Pigmentzellen und zwar Melanophoren, in denen die Ausfärbung der Granula unterblieb. Diesem Chromatophorentypus sind sie daher anzugliedern.

Unter Guanophoren schliesslich vereinigt Fuchs nach einem Vorschlag von mir (W. J. Schmidt 1912a, S. 188) alle Guanin enthaltenden Färbungselemente, also das helle weisse und gelbe Pigment Brückes[1]) (1851, S. [197—198]), das weisse Pigment Leydigs (1868, S. 30 und 74), die Leukophoren und Ochrophoren Kellers (1895, S. 147—148) und Carltons (1903, S. 261), die Iridocyten Pouchets (1876, S. 59 und 62) und Blanchards (1880, S. 11), die weissen Pigmentzellen Osawas (1896).

Gemäss den vorstehenden Erörterungen mache ich also den Vorschlag, alle in der Reptilienhaut vorkommenden Chromatophoren in vier Gruppen einzuteilen: Melanophoren, gekennzeichnet durch den Gehalt an Melaninkörnchen, Lipophoren mit einem in Fettröpfchen gelösten oder auch in kristallinischer Form auftretenden Lipochrom, Allophoren mit Pigmentkörnchen

[1]) Mit Unrecht aber führt hier Fuchs (1914, S. 1588) die Interferenzzellen Brückes an, die jener Autor als platte, meist sechseckige, häufig fünf-, selten vier- und noch seltener dreieckige Gebilde, immer von ziemlich geraden Seiten begrenzt, beschreibt. Brücke (1851, S. [196]) hebt von ihnen ausdrücklich hervor, dass sie der Epidermis selbst angehören und bei der Häutung teilweise mit abgestossen werden. Es handelt sich hier nicht um Guaninzellen, sondern um die sogenannten äusseren und inneren Häutungszellen der Epidermis und Brücke vermutete schon ganz richtig, dass sie irgendwie mit dem Wachstum der Oberhaut zu schaffen haben. Keller (1895, S. 149) hat auch diese Zellen beobachtet und nach Schnitten abgebildet und auf Grund dieser verbesserten Untersuchungsmethode kann er die Brückesche Annahme, die Interferenz werde durch eine dünne Luftschicht erzeugt, dahin verbessern, dass hier regelmässig geordnete Zähnchen, Körnchen oder Borsten vorliegen, die polygonalen Zellen aufsitzen (Kellers „Reliefschicht"). Dieser bürstenartigen Reliefschicht gegenüber verhält sich die sich ablösende Oberhaut wie ein Negativ („negative Reliefschicht"), indem sie den Stäbchen entsprechende Einschnitte besitzt. Neuerdings ist Biedermann (1914, S. 874 f.) nochmals in anderem Zusammenhang auf diese Dinge zu sprechen gekommen; er betrachtet die Borsten beim Chamäleon, deren Homologie mit den gleichartigen Gebilden bei Geckoniden er richtig erfasst, als Kutikularhaare gleich den älteren Autoren; doch ist diese Auffassung, wie ich verschiedentlich gezeigt habe (W. J. Schmidt 1912a, S. 236; 1913, S. 417), nicht zulässig; vielmehr stellen diese Borsten intrazelluläre Bildungen, verhornte Plasmafasern, dar. Eine mechanische Bedeutung für die Ablösung der oberflächlichen Hornlagen besitzen sie übrigens nicht, wie Keller (1895, S. 150) und andere ältere Autoren annehmen möchten. — Der Anteil dieser „Interferenzzellen" an der Färbung der Haut ist übrigens gering, wie schon Brücke richtig hervorhebt.

von gelber, roter, violetter Farbe, die chemisch von Lipochrom und Melanin verschieden sind, Guanophoren charakterisiert durch die Einlagerung von Guaninteilchen. Die Unterscheidung der verschiedenen Typen beruht auf einem einheitlichen Einteilungsprinzip, nämlich der chemischen Beschaffenheit der den betreffenden Zellen eigentümlichen Einschlüsse. Die Guanophoren nehmen insofern eine Sonderstellung den übrigen Chromatophorentypen gegenüber ein, als ihre Farbe keine an die chemische Beschaffenheit des Guanins geknüpfte, auf selektiver Absorption beruhende Pigment-, sondern eine Strukturfarbe ist, so dass ihnen der Name von Chromatophoren nur in bedingtem Umfang zusteht. Während die Definition von Melanophoren, Lipophoren und Guanophoren durchaus positiv erfolgt, haftet der Kennzeichnung der Allophoren bei der nicht gesicherten chemischen Natur ihres Pigmentes ein negatives Merkmal an, indem ihre Unterscheidung abgesehen von den charakteristischen Farben ihrer Granula und morphologischen Kennzeichen auf dem abweichenden chemischen Verhalten ihres Farbstoffs gegenüber Melanin und Lipochrom beruht. Da aber die Umschreibung der Allophoren nicht rein negativ erfolgt, und auch die kommenden Ausführungen über die Lage der verschiedenen Chromatophoren die Allophoren wenigstens als morphologisch einheitlichen Zelltypus erscheinen lassen, so glaube ich, dass dieser Mangel nicht zu hoch zu veranschlagen ist, besonders auch, weil die chemische Natur des Allophoreninhalts, wenn auch unbekannt, doch überall eine ähnliche zu sein scheint. Damit fühle ich mich gegen den etwaigen Vorwurf gesichert, ich habe in der Gruppe der Allophoren ganz heterogene Elemente vereint, die einzig darin übereinstimmen, dass sie weder Melano-, noch Guano-, noch Lipophoren seien. Jedenfalls aber gestattet die von mir vorgeschlagene Unterscheidung der Chromatophoren, alle bis jetzt beschriebenen Farbzellen der Reptilien leicht und sicher auseinander zu halten. Schwierigkeiten würden sich nur da ergeben, wo in ein und derselben Zelle Pigmente verschiedener chemischer Natur auftreten, wie es tatsächlich bei den Allophoren des Chamäleons nach Keller und denjenigen der Blindschleiche nach meinen Befunden der Fall zu sein scheint, indem gelegentlich auch Melaninkörnchen in ihnen auftreten (siehe S. 162). Solche Zellen sind dann mit Doppelnamen, wie etwa Melano-Allophoren u. dgl., zu belegen. Nicht nur für die Reptilien ist die von mir vorge-

schlagene Einteilung brauchbar, sondern sie lässt sich auch mit Leichtigkeit auf die Verhältnisse bei Fischen und Amphibien anwenden, was ihren Wert gewiss nicht verringert.

Extrazelluläre Pigmente kommen nach meinen Erfahrungen in der Reptilienhaut nicht vor (siehe S. 193), und einigen dahinzielenden Bemerkungen in der Literatur (z. B. Thilenius 1897, S. 518; vgl. auch Agassiz S. 175) stehe ich nicht mit grossem Vertrauen gegenüber.

b) Anordnung in der Haut.

Alle Chromatophoren mit Ausnahme der Melanophoren sind in ihrem Vorkommen (in der Haut) auf die Kutis beschränkt (siehe unten). In den unteren Schichten der Epidermis finden sich bei zahlreichen Arten in wechselnder Menge intraepitheliale Melanophoren. Es sei hier nur auf die Lacertiden (vgl. Fig. 46—48, Taf. VIII), im übrigen auf die diesbezüglichen Angaben bei Fuchs (1914, S. 1575 f.) verwiesen. Auch in den Epithelzellen selbst können Melaninkörnchen auftreten (bei Schlangen, Schildkröten, Krokodilen, Eidechsen), die von intraepidermalen oder aber von Kutismelanophoren herrühren, die ihre Ausläufer bis an das oder gar (interzellular) in das Epithel entsenden. Zwischen Epidermis- und Kutispigmentierung bestehen zwei interessante Beziehungen. Nach Werner (zitiert nach Fuchs 1914, S. 1576) tritt bei ausgewachsenen und alten Schlangen eine eigene Epidermiszeichnung auf, die eine Wiederholung der Zeichnung der Kutis an den stärkst pigmentierten Stellen ist; da, wo in der Kutis kein Pigment vorhanden ist, fehlt auch die Epidermiszeichnung. Diese Abhängigkeit der Epidermiszeichnung von dem Kutispigment lässt sich, was auch ich bestätigen kann, ebenfalls bei Eidechsen feststellen (Thilenius 1897, S. 520 und 525) und kommt wahrscheinlich allen Reptiliengruppen zu. Ferner geben Leydig (1873, S. 775) und Kerbert (1877, S. 237) übereinstimmend an, dass bei Ringelnatterembryonen die Melanophoren in der Epidermis früher auftreten als in der Kutis, was auch für andere Formen zutrifft (siehe S. 154). Beide Tatsachen weisen auf enge Beziehungen zwischen Epidermis- und Kutispigmentierung hin, die nur genetisch erklärt werden können.

Guanophoren oder Guaninkörnchen kommen in der Epidermis der Reptilien nie vor. Fuchs (1914, S. 1576 und 1597—1598) glaubte ein solches Verhalten nach zwei Angaben bei

Leydig zulassen zu müssen; doch handelt es sich bei Leydig[1]) zweifellos um Keratohyalin oder Eleïdin der Epidermiszellen.

[1]) Die erste Mitteilung Leydigs (1860, S. 68) lautet: Der Inhalt der Epidermiszellen der Blindschleiche unter der Kutikula „ist entweder von gewöhnlich granulärem Aussehen, oder er besteht aus einem fettartigen, der ganzen Lage die erwähnte weissliche Farbe verleihenden Stoff; die fettige Masse erfüllt meist in Form grösserer oder kleinerer Körner oder Krümelchen die Zellen dergestalt, dass kaum mehr die Zellenlinien sich erhalten". Auch von der glatten Natter hebt Leydig (1868, S. 81—82) ein gleiches Verhalten hervor und fügt noch hinzu: „. . . was ich als Fettinhalt bezeichne, erscheint unter der Form weicher Klümpchen von unregelmässiger Gestalt und einem matt glänzenden Aussehen. Nach Einwirkung von Essigsäure verschwinden die Klümpchen grossenteils und es bleiben nur Reste in Gestalt kleiner Stifte zurück. Wird solchen Präparaten noch verdünntes Glyzerin beigesetzt, so wandeln sich auch die Stifte in Körnchen um; schliesslich werden auch diese gelöst . . ." Später kommt Leydig (1873, S. 764—65) unter Berufung auf letztgenannten Passus nochmals auf diese Dinge zu sprechen und fügt hinzu, dass ihm auch solcher körniger oder bröckeliger Inhalt der Zellen unter der „Kutikula" der Kopfschuppen von Lacerta agilis begegnet sei. Schon weil Guanin in Essigsäure unlöslich ist, Keratohyalin aber unter Säurewirkung quillt, scheinen mir Leydigs Angaben im genannten Sinne zu deuten zu sein, vor allem aber auch aus dem Grunde, dass in der Tat Keratohyalin an lebendfrischen Zellen oft zu beobachten ist und sich durch seine ganze Erscheinung und den Mangel der Doppelbrechung leicht und sicher von Guanin unterscheiden lässt. Zum Belege gebe ich in Textfig. 1 drei Zellen aus den tieferen Epidermisschichten eines Bauchschuppenhinterrandes von Lacerta muralis wieder, die nach einem überlebenden Totalpräparat in physiologischer Kochsalzlösung gezeichnet wurden. Die Zellen sind vollgepfropft mit Körnern und schollenartigen Gebilden von Keratohyalin, das nur die Stelle des Kernes frei lässt. Ein Vergleich dieser Abbildung mit den Fig. 22 und 23, Tab. III, bei Leydig (1868) tut ohne weiteres dar, dass Leydig und mir die gleichen Dinge vorgelegen haben.

Fig. 1.
Epidermiszellen von Lacerta agilis mit Keratohyalinmassen; nach dem überlebenden Objekt gezeichnet. Vergr. 1360 : 1.

Vielleicht kommen bei Schildkröten Lipophoren in der Epidermis vor (vgl. S. 175 Agassiz); doch müssen darüber erst neuere Untersuchungen Klarheit schaffen.

Wenden wir uns nun den in der Kutis gelegenen Chromatophoren zu, so ist hinsichtlich ihrer Verbreitung im allgemeinen zu sagen, dass nur bei wenigen Formen (Chamäleon, Phelsuma, Lacerta) das gleichzeitige Vorkommen der vier oben erwähnten Chromatophorentypen gesichert ist; doch mögen künftige Untersuchungen ein solches Verhalten häufiger erscheinen lassen. Wie schon Fuchs (1914, S. 1575) zusammengestellt hat, fehlen Melanophoren in der Haut keines Reptils, wenn sie auch bei Albinos und nach meinen Befunden (W. J. Schmidt 1910, S. 686) bei Völtzkowia äusserst spärlich sind. Guanophoren finden sich ebenfalls regelmässig und sind nur bei Völtzkowia und einigen anderen Formen (siehe S. 115) abwesend. Allerdings ist die Verbreitung und Masse der Melano- und Guanophoren bei den einzelnen Arten und je nach den Körperstellen sehr grossen Schwankungen unterworfen. Lipophoren sind exakt nur beim Chamäleon und bei den Lacertiden nachgewiesen, doch ist auch bei Calotes und Phelsuma ihre Gegenwart so gut wie gewiss (vgl. S. 116f), und wir dürfen sie fast überall da erwarten, wo grüne Färbung vorliegt. Allerdings kann die grüne Färbung auch ohne Überlagerung der Guanophoren durch Lipophoren zustande kommen, wenn nämlich die Hornschicht stark gelb gefärbt ist und so die Wirkung der gelben Lipophoren ersetzt: derartiges lässt sich an Baumschlangen beobachten, die oft auch nach jahrelangem Aufenthalt in Alkohol immer noch intensiv grün erscheinen; entfernt man aber von ihren Schuppen die Hornschicht, so kommt der blaue Guanophorenuntergrund zutage. Auch bei Phelsuma habe ich festgestellt, dass durch Alkohol die grüne Farbe nicht immer beseitigt wird (W. J. Schmidt 1912a, S. 204), doch finden sich hier allem Anschein nach auch Lipophoren. Allophoren sind bislang bei Geckoniden (Phelsuma) und Uroplatus, ferner bei Agamiden, Lacertiden, Anguiden und beim Chamäleon bekannt geworden (siehe S. 104f).

Die für die Färbung und den Farbenwechsel in Betracht kommenden Chromatophoren liegen in den oberen Schichten der Kutis unmittelbar unter der Epidermis, in der sog. Subepidermis, deren Bindegewebsfasern ein Maschenwerk darstellen, in das die

Chromatophoren eingebettet sind. Auf das Verhalten dieses Maschenwerks gehe ich hier nicht näher ein; Pouchet (1870) hat von ihm eine gute Beschreibung gegeben und neben anderen Autoren habe auch ich es in verschiedenen früheren Arbeiten eingehend geschildert. Melanophoren und Guanophoren — nie Lipo- und Allophoren — kommen auch in tieferen Hautschichten vor, die ersten öfter, die letzten seltener als sog. „erratische" Guanophoren (Blanchard 1880); unsere Fig. 51, Taf. VIII gibt solche erratische Guanophoren (Gi) in starker Ansammlung wieder. Da diese Elemente, weil in der Tiefe der Haut gelegen, für Färbung und Farbenwechsel bedeutungslos sind, sollen sie hier nicht weiter berücksichtigt werden.

Schon den älteren Beobachtern war nicht entgangen und wurde durch die späteren vielfach bestätigt (vgl. Fuchs 1914, S. 1577 f.), dass die in der Subepidermis gelegenen Chromatophoren ein ziemlich streng eingehaltenes gegenseitiges Lageverhältnis zeigen. Wenn Lipophoren vorhanden sind, liegen sie immer unmittelbar unter der Epidermis. Auf sie folgt, zunächst von Allophoren abgesehen, eine Schicht von Guanophoren und unter diesen liegen die Melanophoren. Gewöhnlich entsenden die Melanophoren durch die Lagen der über ihnen befindlichen Farbzellen ihre Ausläufer bis zur Epidermis: allerdings sind sie nur bei Expansion des Pigments leicht verfolgbar. Die Abgrenzung der einzelnen Schichten ist, abgesehen von kleineren Unregelmässigkeiten, ziemlich geradlinig und scharf. Doch kommen mancherlei Besonderheiten vor, von denen hier nur die „Guaninkörbe" der Melanophoren (Thilenius 1897) erwähnt seien: ein allseitiges Umfasstwerden des Melanophorenzelleibes durch Guanophoren. Sind Allophoren vorhanden, so finden sie sich immer über den Melanophoren und, wenn an der gleichen Stelle Lipophoren vertreten sind, unter diesen; sonst teilen sie entweder das Niveau mit den Lipophoren oder erscheinen in die Guaninschicht versenkt. Man vergleiche zu diesen Ausführungen Textfig. 2 a—c, in denen Melanophoren mit M, Guanophoren mit G, Lipophoren mit L und Allophoren mit A bezeichnet sind; ihre genauere Besprechung erfolgt unten.

Die Bedeutung der gesetzmässigen Schichtung der Chromatophoren bei der Erzeugung des Farbenkleides und beim Farbenwechsel ist bekanntlich folgende. Nur in Melanophoren und

Allophoren spielen sich Pigmentverlagerungen ab (siehe S. 123 f, 171). Sind die Ausläufer der Melanophoren pigmentfrei, so kommt die Wirkung der über ihnen gelegenen Pigmente rein zur Geltung. In diesem Falle erscheinen die Hautstellen je nach dem Massenverhältnis von Lipophoren und Guanophoren und der feineren Beschaffenheit der beiden Zellarten weiss oder gelblich oder blau (reine Guanophorenwirkung), gelblich bis orangerot (reine Lipophorenwirkung), oder grün (kombinierte Wirkung gelber Lipophoren über blau erzeugenden Guanophoren). Sind dagegen die Melanophoren expandiert, so erscheint ihr Pigment in den Endverästelungen der Ausläufer dicht unter der Epidermis und es tritt eine Verdunkelung der genannten Farben ein, die sich bis zu allgemeiner Braun- und Schwarzfärbung der Haut steigern kann. Reicher noch wird die Farbenskala bei Gegenwart von Allophoren, die in ähnlicher Weise wie die Melanophoren sich mit ihren orangefarbigen, roten und violetten Pigmenten am Farbenwechsel beteiligen können. Doch dürfte die Wirkung der Allophoren, da sie oberflächlicher gelegen sind, auch bei Retraktion ihres Pigments wohl nie so vollständig ausgeschaltet werden können wie jene der Melanophoren. Eine besondere Verwicklung werden die Verhältnisse bei Anwesenheit von Allophoren dann darbieten, wenn die Zustände der Pigmentverteilung in Melanophoren einerseits und Allophoren anderseits sowohl gleichsinnig als auch entgegengesetzt sein können. Leider haben diese Dinge noch nicht genügend Aufmerksamkeit gefunden.

Wie schon vorhin bemerkt, sind in verhältnismässig wenigen Fällen alle vier Chromatophorentypen bei einer Form (und auch dann nur stellenweise) neben- bezw. übereinander in der Haut vorhanden; solche Arten werden den mannigfachsten Farbenwechsel aufweisen können. Sind weniger als vier Chromatophorentypen bei einer Form vertreten, so erscheinen sie nicht wahllos miteinander, sondern nur in Form der vier ersten unter den folgenden fünf Kombinationen:

1. Melanophoren,
2. Melanophoren + Guanophoren,
3. Melanophoren + Guanophoren + Lipophoren,
4. Melanophoren + Guanophoren + Allophoren,
5. Melanophoren + Guanophoren + Allophoren + Lipophoren.

Eine einfache Überlegung zeigt, dass die Zahl der möglichen

1-, 2- und 3gliedrigen Kombinationen der vier Chromatophorentypen viel grösser ist als die Anzahl der verwirklichten. Wir kennen aber keine Formen, die z. B. nur Guanophoren, nur Lipophoren, nur Allophoren besässen, ebensowenig wie Arten einzig mit den zweigliedrigen Kombinationen Guanophoren + Lipophoren bzw. Allophoren + Lipophoren, bzw. Guanophoren + Allophoren; auch die dreigliedrige Kombination Guanophoren + Allophoren + Lipophoren kommt nicht vor. Warum nun gerade die verwirklichten Kombinationen auftreten, dafür lassen sich aus einer Analyse der oben stehenden Kombinationen folgende Gesichtspunkte gewinnen.

Erstens kommen in sämtlichen fünf Kombinationen Melanophoren vor, so dass gewissermassen die Kombinationen 2—5 Kombinationen der Melanophoren mit den übrigen Chromatophorenarten darstellen. Diese Tatsache, verbunden mit der weiten Verbreitung der Melanophoren bei den Wirbeltieren und ihrem gegenüber den anderen Chromatophoren früheren ontogenetischen Auftreten, lässt gewissermassen die Melanophoren als Urfarbzellen erscheinen.

Zweitens sind die Guanophoren in ihrem Vorkommen (mit Ausnahme von Fall 1) immer mit den Melanophoren vereint. Fall 1 wurde bisher nur von Völtzkowia repräsentiert, deren Farbenkleid allein Melanophoren enthält. Da aber Völtzkowia eine (den Scincoiden nahestehende) unterirdisch im Sande wühlende Form ist, und auch die Melanophoren bei ihr sehr schwach ausgebildet sind, so hängt der Schwund des Farbenkleides wohl irgendwie mit der Lebensweise zusammen. In dieser Hinsicht war es mir von grossem Interesse festzustellen, dass auch bei der Anelytropide Feylinia, der nächsten Verwandten von Völtzkowia, die Guanophoren fehlen, während die Melanophoren allerdings gut entwickelt sind. Auch eine Wühlschlange (Typhlopide) und eine Warzenschlange (Acrochordus), die ich untersuchen konnte, wiesen nichts von Guanophoren auf. Die bisher bekannten Fälle des Fehlens von Guanophoren beziehen sich alle auf aberrante Formen und lassen somit die Wahrscheinlichkeit zu, dass der Mangel an Guanin kein ursprüngliches Merkmal darstellt, sondern die Folge einer Rückbildung der Guanophoren ist. Demnach dürfen wir auch in den Guanophoren bei ihrer ausgedehnten Verbreitung in sämtlichen Reptiliengruppen

(siehe S. 196) altes Erbgut erblicken und das um so mehr, als ihre Entfaltung bei Amphibien und Fischen hinter derjenigen bei den Reptilien in keiner Weise zurücksteht.

Wenn somit Melanophoren und Guanophoren als altüberkommene Färbungselemente gewöhnlich gemeinsam erscheinen, so wird durch diese Tatsache die mögliche Zahl der Kombinationen zwischen den vier Chromatophorenarten stark eingeschränkt. Man kann die Vereinigung: Melanophoren + Guanophoren als Grundkombination der Chromatophoren bezeichnen.

Weiterhin erweisen sich die Kombinationen 3—5 als Fortbildung der Grundkombination (= Melanophoren — Guanophoren) durch Lipophoren und Allophoren, die sowohl einzeln (3 und 4), als auch beide zusammen (5) neben den Melanophoren + Guanophoren auftreten können.

Beispiele für Kombination 1 (alleiniges Vorkommen von Melanophoren) sind schon oben gegeben. Die Grundkombination (2) liegt bei dem Gecko Tarentola mauritanica vor, der einzig Melanophoren und Guanophoren besitzt und dessen Farbenwechsel auf ein Heller- und Dunkelwerden beschränkt ist; auch dürften Varanus und Uromastix (nach Thilenius 1897), ferner die Krokodile und manche Schildkröten (Emyda) hierhin zu rechnen sein.

Die Vereinigung der Grundkombination mit Lipophoren (3) ist vor allem für viele grünen Formen charakteristisch, obwohl auch hier genauere Untersuchung oft noch Allophoren ergeben dürfte. Als Beispiel sei die Agamide Calotes angeführt, über deren Chromatophoren schon Keller (1895, S. 163f.) zutreffende Mitteilungen macht, die allerdings einer Unterstützung durch Abbildung ermangeln. Daher gebe ich in Textfig. 2a einen Schnitt durch die Haut von Calotes jubatus wieder. Unter der Epidermis (E), die durch ein charakteristisches, im Schnitt gesägt erscheinendes Oberhäutchen ausgezeichnet ist, folgt eine einfache Zellenlage (L), die sich vor allem dadurch gleich verrät, dass die tiefer gelegenen Guanophoren (G) nicht bis zum Epithel reichen, sondern scharf abgegrenzt eine schmale Zone unter ihm frei lassen. Über die feinere Beschaffenheit der Zellen war am Präparat nichts festzustellen, nur ihre etwas abgeplatteten Kerne zeigten sich deutlich. Da nun Calotes jubatus im Leben eine grüne Farbe besitzt, die betreffende Hautstelle am

Alkoholmaterial aber prachtvoll blau erscheint, so ist auch gemäss der Analogie mit den Lacertiden wohl unzweifelhaft, dass die unmittelbar unter dem Epithel gelegenen Zellen Lipophoren sind

Fig. 2a.

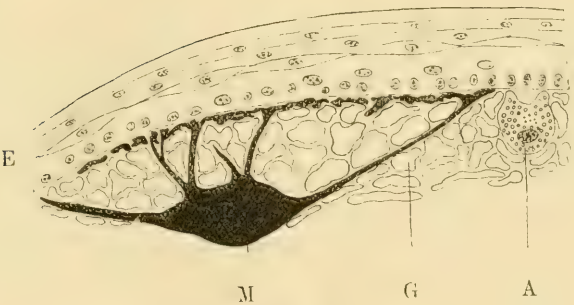

Fig. 2b.

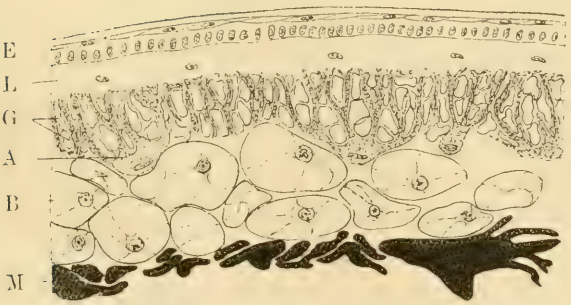

Fig. 2c.

Anordnung der Chromatophoren in der Haut: a bei Calotes, b bei Uroplatus, c bei Phelsuma. M Melanophoren, G Guanophoren, L Lipophoren, A Allophoren, E Epidermis, B Bläschenzellen. Vergr. 400 : 1.

und gelbe Fettröpfchen enthielten, wie auch Keller meint. (Manche Calotesarten besitzen übrigens rote Farben im Leben; da sie sich meiner Kenntnis nach in Alkohol nicht erhalten, dürfte auch dieses Rot Lipochrom sein.) Unter der breiten Schicht der Guanophoren (G) liegen die Melanophoren (M), die an der betreffenden Hautstelle das Pigment geballt zeigen, so dass ihre Ausläufer durch die Guanophoren hindurch nicht zu verfolgen sind.

Vergleicht man hiermit Textfig. 2 b, einen Schnitt durch die Haut von Uroplatus, einer Form, die den Geckoniden nahe steht, so fällt zunächst auf, dass die Zone der Lipophoren fehlt, indem die Guanophoren (G) fast das Epithel erreichen. Die einzige im Bild sichtbare Melanophore (M) befindet sich im Expansionszustand und entsendet ihre Ausläufer bis unmittelbar unter das Epithel, so dass die pigmenterfüllten Endverzweigungen eine dünne, aber sehr dunkle Zone noch oberhalb der Guanophoren bilden. Da ausser Melanophoren und Guanophoren bei Uroplatus noch Allophoren anzutreffen sind, kann er als Beispiel für Kombination 4 gelten. Diese Allophoren (A), deren genauere Untersuchung Aufgabe eines späteren Kapitels ist (siehe S. 165), liegen in der Guanophorenschicht derart eingebettet, dass nur ihre kurzen Ausläufer unmittelbar an die Epidermis reichen.

Kombination 5 endlich ist beim Chamäleon und bei Phelsuma verwirklicht, von welch letzterer Form Textfig. 2 c einen Schnitt durch die Haut darstellt. Die mächtigen Zellen (B) mit grossen Vakuolen und spärlichem Plasmanetz, das den Kern enthält, sind keine Chromatophoren, sondern die vielen Geckoniden eigenen Bläschenzellen. Unter dem Epithel (E) finden wir wieder die Lage der Lipophoren (L), von deren Struktur auch hier nichts Gewisses zu erkennen war. Dann folgen nach innen die Guanophoren (G) und Allophoren (A), die sich insofern etwas verschieden von der Sachlage bei Uroplatus (Textfig. 2 c) verhalten, als die Körper der Allophoren meist unterhalb der Guanophoren liegen, so dass die Allophoren basal nicht von Guanophoren umgriffen werden. Es scheint auch, als wenn die Allophoren mit ihren Ausläufern, welche die Guanophorenschicht durchsetzen, nicht wie dort die Unterseite der Epidermis erreichen, sondern schon unterhalb der Lipophoren endigen; dafür spricht sehr die scharfe

obere Grenze der Allophorenschicht, die fast genau mit derjenigen der Guanophoren übereinstimmt. Bisweilen kann man erkennen, dass die Allophoren über den Guanophoren — ganz ähnlich wie die Melanophoren bei Uroplatus — eine dünne, aber wohl abgesetzte Pigmentzone mittels ihrer Endverzweigungen bilden. Auch die Melanophoren (M) bieten bei Phelsuma Eigentümlichkeiten gegenüber den vorher besprochenen Formen. Zunächst sind sie durch die erwähnten Bläschenzellen von den Guano- und Allophoren getrennt und dann, was mit diesem Verhalten zusammenhängen mag, entsenden sie ihre Ausläufer sehr selten der Epidermis entgegen, sondern stellen ziemlich abgeplattete Zellen dar, die sich in der Ebene der Haut mit ihren Verzweigungen ausdehnen.

Der Kombination 5 gehören auch in gewissem Sinne unsere einheimischen Lacertiden an: doch unterscheiden sie sich vom Chamäleon und Phelsuma dadurch, dass zwar an gewissen Hautstellen alle Chromatophorentypen vorhanden sind, aber diese niemals alle unmittelbar übereinander oder durcheinander geschichtet auftreten, sondern anscheinend Allophoren und Lipophoren, die das gleiche Niveau der Haut einnehmen, für einander eintreten. Die Anordnung der Allophoren bietet im Vergleich zu den bei Uroplatus und Phelsuma geschilderten Variationen wieder einen neuen Befund. Während dort die Allophoren in die Guaninlage eingebettet sind, bilden sie hier eine eigene Zone über den Guanophoren (vgl. A Fig. 46, 47 und 49, Taf. VIII), die im Niveau der Lipophorenschicht (L) entspricht. An Schuppen, die Allophoren und Lipophoren enthalten (Fig. 47, Taf. VIII), bilden die einen die unmittelbare Fortsetzung der anderen, und eine Vermischung von Allophoren und Lipophoren kommt an der Grenzlinie beider Chromatophorenarten nur in sehr geringem Umfang zustande. So bietet die Anordnung der Chromatophoren selbst innerhalb einer Kombination noch mancherlei Verschiedenheiten, deren Kenntnis für das volle Verständnis von Farbenkleid und Farbenwechsel nicht bedeutungslos ist.

Zum Schluss sei noch bemerkt, dass solche organartige Vereinigungen verschiedener Chromatophorentypen, wie sie Ballowitz (1913 a, c und d) bei Fischen als chromatische Organe beschrieben hat („Melaniridrosome, Erythroiridosome" u. dgl.), bei Reptilien nicht vorzukommen scheinen.

II. Die Melanophoren.

a) Formverhältnisse.

Die Form der Melanophoren wird in beträchtlichem Maße von der Umgebung beeinflusst, vielfach sogar geradezu von dem Verhalten des umhüllenden Gewebes vorgeschrieben. Den epidermalen Melanophoren stehen nur die schmalen Interzellularräume zwischen den Epithelzellen für die Ausbreitung zur Verfügung; ihnen müssen sich die entsprechend dünnen und meist langen Ausläufer anpassen: der eigentliche Zelleib, zwischen die Epithelzellen eingekeilt, weist immer nur geringe Grösse auf, und ebenfalls der Kern zeigt in seiner oft langgestreckten, vielfach unregelmässig gestalteten Form die Wirkung der Raumbeengung (vgl. Fig. 62 a—c, Taf. IX).

Günstiger liegen die Verhältnisse in der Regel für die bedeutend grösseren subepidermalen Melanophoren, die, von ausschlaggebender Bedeutung für Färbung und Farbenwechsel, in der oberflächlichen Bindegewebslage unter dem Epithel vorkommen. Ihr Zelleib ist meist kugelig oder ellipsoidisch und entsendet nur nach einer Seite, zum Epithel hin, Fortsätze, deren Verlauf und gegenseitige Divergenz durch die Bindegewebszüge bestimmt sind, die gegen die Epidermis hin ausstrahlen. So haben denn schon mehrere Autoren jene Zellen mit den Purkinjeschen Zellen des Kleinhirns verglichen (vgl. Fig. 1, Taf. V). Wird der Raum zur Entfaltung der Subepidermis eingeschränkt, etwa durch Gegenwart von Hautverknöcherungen, so werden die Zellen abgeplattet, und die Ausläufer gehen allseits vom Rande des mehr oder minder scheibenförmigen zentralen Zellteils ab und liegen mit ihm in der gleichen Ebene. So kommen Melanophoren zustande, die sehr an die sonnenförmigen Schwarzzellen der Fische erinnern und durch die geringe Dicke ihres Zelleibes hervorragend geeignet erscheinen, am Totalpräparat Aufschluss über Kern- und Sphärenverhältnisse zu liefern. Das schönste mir bekannte derartige Beispiel bieten die Melanophoren von Geckolepis, dem madagassischen Schuppengecko (vgl. Fig. 63—67, Taf. IX).

Die in den tieferen Hautschichten gelegenen Melanophoren passen sich gewöhnlich der charakteristischen Anordnung des Bindegewebes an, das hier mehrere Lagen bildet, in deren jeder die Bündel sämtlich parallel verlaufen, während sie von Lage zu

Lage gekreuzt erscheinen. Bei solchen Zellen erfolgt, wie ich für die Blindschleiche gezeigt habe (W. J. Schmidt 1914, S. 13f.), die Ausbildung der Ausläufer überwiegend in zwei zueinander annähernd senkrechten Richtungen, die mit dem Zug der Bindegewebsfasern übereinstimmen.

Sehr eigentümlich geformte Melanophoren beobachtete ich auf der Unterseite der Knochenschuppen in der Rückenhaut von Lygosoma smaragdinum, einer Scincide. Die Zellen sind hier aussergewöhnlich stark abgeplattet. Da sie gleichzeitig sehr dicht beieinander liegen, fehlt der Platz zur Entwicklung von Fortsätzen, und so bieten sich denn jene Elemente als unregelmässig vielseitige Scheiben dar, deren Peripherie stellenweise durch kurze schmale Einschnitte in rundliche Läppchen zerschlitzt ist, die rudimentäre Ausläufer darstellen (Textfig. 3a). Bemerkenswert ist, dass Verschmelzungen von Zellen oder einzelnen ihrer Fortsätze nicht eintreten, obwohl durch die innige Berührung vielfach in breiter Strecke die beste Gelegenheit dazu geboten wäre. Stellenweise rücken diese Melanophoren weiter voneinander ab, bilden dann kurze plumpe, lappenartige Fortsätze, die öfter in eine Anzahl meist parallel gerichteter kleinerer Ausläufer zerfallen. Die Verästelungen benachbarter Zellen stossen aufeinander — ohne zu verschmelzen — und so entsteht ein sehr zierliches Netzwerk von Chromatophoren mit unregelmässig rundlichen Maschen (Textfig. 3b). Bei ihrer geringen Dicke zeigen diese Melanophoren von Lygosoma den Kern als hellen rund-

Fig. 3a.

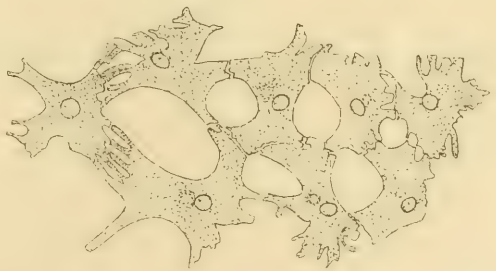

Fig. 3b.

Melanophoren von der Unterseite der knöchernen Rückenschuppen von Lygosoma smaragdinum. a Zellen mit kurzen Ausläufern, b netzbildende Zellen. In a und b Stelle des Kerns, in b auch der Sphäre sichtbar. Vergr. 400 : 1.

lichen Fleck und oft auch als eine in seiner Nähe gelegene kreisförmige körnchenarme Zone die Sphäre (Textfig. 3a und vor allem 3b).

Echte Anastomosen zwischen den Ausläufern von Melanophoren scheinen bei Reptilien äusserst selten zu sein — wie übrigens auch bei anderen Wirbeltiergruppen. Ich selbst (W. J. Schmidt 1911, S. 350) habe solche von Chromatophoren aus den tieferen Hautschichten von Geckolepis beschrieben, aber auch hier waren sie bei den netzbildenden Zellen nur vereinzelt festzustellen. Seitdem ist mir nur noch ein zweiter derartiger Fall und zwar bei den epidermalen Melanophoren jüngerer Ptychozoonembryonen begegnet, auf den ich später nochmals zurückkomme (vgl. S. 154). An den Stellen der dunklen Rückenbinden gewahrt man im Totalpräparat ein äusserst engmaschiges, von Melaninkörnchen gebildetes Netz (Textfig. 9a): seine hellen Lücken entsprechen dem Umfang der basalen Epithelzellen, seine Balken den Interzellularlücken, die durch die Anwesenheit der Melanophoren erheblich erweitert sind. Hier und da verdicken sich die Balken zu rundlichen Anschwellungen, den eigentlichen Zellkörpern der Melanophoren. Man kann durch weite Strecken des Gesichtsfeldes hin diesen Balken nachgehen, ohne auf freie Enden zu stossen, so dass die Tatsache einer Verschmelzung der Ausläufer verschiedener Chromatophoren wohl über jeden Zweifel sicher ist. Aus dem weiteren Verhalten dieser Melanophoren, ihrem später erfolgenden Einwandern in die Kutis (s. S. 154), muss geschlossen werden, dass diese Anastomose der Zellen vorübergehend ist und nachträglich wieder aufgehoben wird. Bei den epidermalen Melanophoren von Geckolepis sah ich bisweilen, dass verschiedene Ausläufer ein und derselben Zelle miteinander verschmolzen (Fig. 62c, Taf. IX), eine Tatsache, die ebenfalls für die Möglichkeit einer echten Anastomosenbildung verschiedener Melanophoren spricht. Sind die Melanophoren mesodermale Gebilde, so teilen sie die Fähigkeit, miteinander durch die Ausläufer zu verschmelzen, mit manchen anderen Bindegewebszellen, so dass diesem Faktum kein besonderer Wert beizulegen wäre, wenn dadurch nicht eine Erregungsleitung von Zelle zu Zelle in den Bereich des Möglichen gerückt erschiene. Doch würde auch im letzten Falle jede Zelle insofern eine gewisse Selbständigkeit behalten, als die Pigmentbewegung auf ihre Sphäre zentriert ist.

b) Funktionelle Erscheinungsformen.

Die Form der Melanophoren, über die der vorhergehende Abschnitt einiges brachte, lässt sich in der Regel nur dann richtig beurteilen, wenn das Pigment den Zelleib bis in die äussersten Enden der Ausläufer erfüllt. Ist das nicht der Fall, so entgehen die vom Melanin entleerten Abschnitte der Zelle der Beobachtung, weil das pigmentfreie Melanophorenplasma nur unter besonders günstigen Bedingungen sichtbar wird. Da es bisher bei den Reptilien nicht geglückt ist, an den lebenden Melanophoren die Einzelheiten der Pigmentverlagerung festzustellen, so ist der Nachweis pigmentfreier Ausläufer der Hauptbeweis dafür, dass bei der Pigmentballung die verästelte Form der Zelle unverändert erhalten bleibt und die wechselnden Zustände der Pigmentverteilung auf intrazellulären Körnchenströmungen beruhen. Schon Brücke (1851, S. [198]) vertrat diese Anschauung, und von späteren Forschern haben Keller (1895, S. 144), Thilenius (1897, S. 524), Carlton (1904, S. 263), Parker (1906, S. 401) an Schnittpräparaten vom Melanin entleerte Ausläufer festgestellt. Das gleiche konnte ich (W. J. Schmidt 1911, S. 343 f., 1913, S. 386) für verschiedene Formen bestätigen und die Auffassung der Pigmentbewegung bei Melanophoren als intrazelluläre Körnchenströmung noch dadurch sichern, dass ich einerseits die Kerne der Melanophoren ausserhalb der zusammengeballten Melaninmasse liegen sah — somit zum mindesten der den Kern enthaltende Zellabschnitt bei der Pigmentballung nicht eingezogen wird — andererseits aber in Geckolepis und Uroplatus Objekte auffand, die in unzweideutiger Weise die Ballungserscheinungen des Pigmentes um die Sphäre in den verschiedensten Zuständen zur Anschauung brachten. Es ist mir nunmehr auch geglückt, bei Geckolepisembryonen die vom Pigment entleerten Ausläufer am Totalpräparat darzustellen und so unvergleichlich eindrucksvollere Bilder zu gewinnen, als bisher bekannt waren; denn im Schnittpräparat sind naturgemäss gleichzeitig immer nur wenige Ausläufer und auch diese nur selten in ganzer Ausdehnung zu überschauen. Bevor ich aber darauf eingehe, möchte ich zunächst noch eine Analyse der verschiedenen Bilder vornehmen, die Melanophoren je nach dem Verteilungszustand ihres Pigments darbieten und die man im Gegensatz zu ihrer durch die Gestalt der unveränder-

lichen Zelle bestimmten wirklichen Form als funktionelle Erscheinungsformen bezeichnen könnte. Ballowitz (1914a) hat den praktischen Vorschlag gemacht, die formkonstanten Zellfortsätze als Zellarme (auch die Degenersche Bezeichnung Chromorhizen ist dafür brauchbar) zu benennen, von Pigmentarmen dagegen zu sprechen, soweit diese Zellarme durch die Pigmenterfüllung sichtbar sind. In diesem Sinne treffen die funktionellen Erscheinungsformen der Melanophoren wesentlich das Verhalten der Pigmentarme.

Geht man die Literatur über die Reptilienmelanophoren durch, so macht man die befremdliche Feststellung, dass, abgesehen von meinen diesbezüglichen Mitteilungen (W. J. Schmidt 1911, 1912a, 1913), kaum jemals die Melanophoren in ihren funktionellen Erscheinungsformen bildlich festgehalten wurden — ich sehe hier von Schnittbildern ab, die nur eine unvollkommene Vorstellung derselben zu geben vermögen — und doch bietet schon eine aufmerksame Betrachtung solcher Figuren einen deutlichen Hinweis darauf, dass die funktionellen Erscheinungsformen durch intrazelluläre Körnchenströmungen hervorgerufen werden. Diesen eigenartigen Mangel kann ich mir allein dadurch erklären, dass die meisten Autoren verschmäht haben, Totalpräparate der Haut anzufertigen, die allerdings nur bei Abwesenheit oder nach Entfernung der Guanophoren durch Säuren oder Alkalien brauchbare Bilder geben. Vor allem schön und lehrreich sind solche Präparate von der Haut älterer Embryonen, die bei ihrer geringen Dicke auch eine kräftige Färbung zur Darstellung von Kernen, Sphäre und unter Umständen pigmentfreien Ausläufern gestatten, was bei der Haut erwachsener Tiere in der Regel nicht angeht.

Ein erstes Beispiel einer solchen Reihe funktioneller Erscheinungsformen nach dem ungefärbten Totalpräparat mögen die subepidermalen Melanophoren (der Rückenhaut) von Uroplatus fimbriatus, einer den Geckoniden nahestehenden Form, abgeben. Im Zustande vollkommener Pigmentballung, den ich in meinem Material selten beobachten konnte, erscheint das gesamte Melanin dicht zusammengedrängt unter der Form einer im Vergleich zur bedeutenden Grösse der ganzen Zelle sehr kleinen Kugel (Textfig. 4a). Schon der erstaunlich geringe Raum, den das Melanin in diesem Zustande einnimmt, lässt es ausgeschlossen erscheinen, dass diese kugelige Masse den gesamten Zelleib dar-

Fig. 4a



Fig. 4b



Fig. 4c

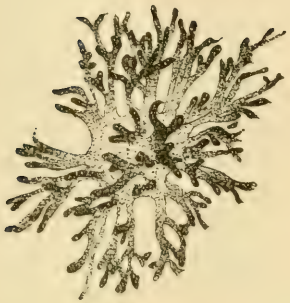

Fig. 4d



Fig. 4e

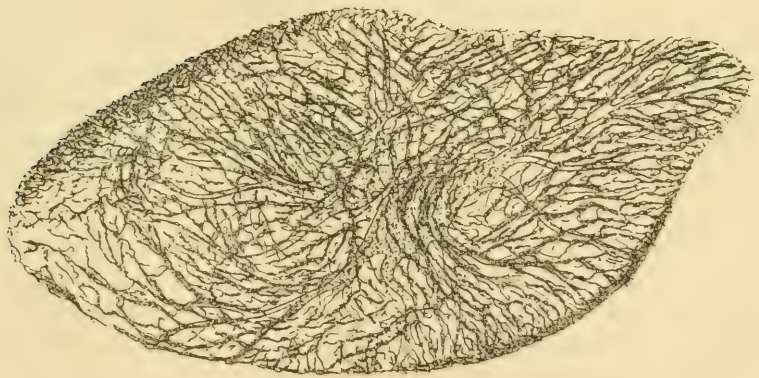

Fig. 4f

Funktionelle Erscheinungsformen von subepidermalen Melanophoren, a—e aus der Rückenhaut, f aus der Bauchhaut von Uroplatus. a Melaninkörnchen vollkommen geballt, b—d fortschreitende Expansionsstadien, e maximale Ausbreitung des Pigments; f zwei Melanophoren, die eine Bauchschuppe versorgen (maximale Pigmentexpansion), Mehrzahl der Ausläufer bei hoher Einstellung, die beiden durchschimmernden Zellkörper mit den proximalen Teilen der Fortsätze bei tiefer Einstellung gezeichnet. Vergrösserung: a—e 233 : 1, f 280 : 1.

stellen könnte, der nach Art von Pseudopodien seine Ausläufer eingezogen hätte. Beginnt das Pigment sich auszubreiten, so werden allmählich die proximalen Teile der Ausläufer von ihm erfüllt und damit sichtbar (Textfig. 4b). Die scheinbaren Enden dieser Ausläufer sehen oft wie quer abgeschnitten aus, eine Eigentümlichkeit, auf die ich schon früher hingewiesen habe (W. J. Schmidt 1912a, S. 231). Ein solches Verhalten wäre für die Enden von Pseudopodien bei ihrer flüssigen Natur ganz ausgeschlossen, da der Oberflächenspannung ein Abrundungsbestreben innewohnt. Für die beiden folgenden Abbildungen (Textfig. 4c und d), die weiter fortgeschrittene Expansionsstadien darstellen, muss ich bemerken, dass die Enden der Ausläufer nicht etwa so dunkel erscheinen, weil in ihnen das Pigment besonders stark angehäuft wäre, sondern dass diese Teile der Fortsätze grossenteils in der Achse des Mikroskops verlaufen und daher das Pigment in dickerer Schicht färberisch zur Geltung kommt; ausserdem habe ich mich der dunkleren Tönung bedient, um die plastischen Verhältnisse der Zellen einigermassen hervortreten zu lassen. Nicht immer erfolgt das Ausbreiten des Pigments so gleichmässig wie in den dargestellten Fällen, sondern bisweilen eilen einzelne Ausläufer mit der Pigmenterfüllung anderen voraus. Auch erscheinen die Enden der Fortsätze keineswegs stets scharf abgeschnitten, sondern oft erfolgt der Eintritt der Melaninkörnchen (bzw. ihre zentripetale Wanderung) zunächst nur in geringem Umfange, so dass man Ausläufern begegnet, die allein in ihrem basalen Teil stark mit Pigment erfüllt sind, in der Peripherie dagegen nur spärliche Melaninkörnchen zeigen, wobei der pigmentarme Teil manchmal gegenüber dem pigmenterfüllten verschmälert erscheint. Bei maximaler Expansion (Textfig. 4e) verschwindet der Zellkörper einerseits durch seine Entleerung vom Pigment (s. S. 143), andererseits durch die Überlagerung von seiten der melaninerfüllten Enden der Ausläufer fast oder ganz bei Betrachtung der Totalpräparate von der Oberseite der Haut her. Eine Unmenge zartester Endverästelungen der Zelle ist nunmehr von den Melaninkörnchen eingenommen, so dass der Eindruck von Tausenden kleinen schwarzen Tüpfchen erweckt wird, die (bei Erhaltung der Guanophoren) in den Lücken zwischen den Guanophoren auftreten und die Dunkelfärbung der Haut bewirken. In diesem Gewirr von schwarzen

Fleckchen gehen die gröberen Verzweigungen der Zelle vollständig unter.

Wie bedeutend die Leistung einer einzelnen Zelle hinsichtlich der Verdunkelung einer Hautstelle ist, mag Textfig. 4f zeigen, die eine Bauchschuppe von Uroplatus darstellt, welche von zwei Melanophoren versorgt wird, die bei maximaler Expansion die gesamte Oberfläche der Schuppe mit einem reichen Netzwerk dunkler Stränge versehen. Bei aufmerksamer Betrachtung der Figur sind die Zellkörper der beiden Melanophoren mit ihren gröberen Verzweigungen sichtbar, die bei tieferer Einstellung gezeichnet wurden. Gleichzeitig gibt die Abbildung im Vergleich mit Textfig. 4e eine Vorstellung davon, wie verschieden die Verzweigungsformen der Melanophoren bei ein und derselben Art sein können.

Es ist vielleicht nicht unnötig, hervorzuheben, dass sich an fixiertem Material natürlich nicht unterscheiden lässt, ob eine Zelle — die Zustände äusserster Expansion und völliger Pigmentballung ausgeschlossen — in Expansion oder Retraktion des Pigmentes begriffen ist und somit die Zusammenstellung einer Anzahl von Zellen zu einer kontinuierlichen Reihe funktioneller Erscheinungsformen mit einer gewissen Willkür notwendig verbunden sein muss. Doch wird dieser die mittleren Zustände der Pigmentverteilung treffende Fehler dadurch wettgemacht, dass tatsächlich Expansions- und Retraktionsstadien, in einem sehr kurzen Zeitabschnitt im Leben beobachtet, keinerlei Unterschiede zeigen würden.

Wertvoller noch sind die Aufschlüsse an solchen Präparaten, die gleichzeitig Kerne und Sphäre zu erkennen gestatten. Als ein vorzügliches Objekt dieser Art erwiesen sich die subepidermalen Melanophoren älterer Embryonen von Gecko verticillatus, auf die sich Textfig. 5a—c bezieht. Im Zustande starker Ballung (Textfig. 5a) erscheint das Pigment als dichte kugelige Anhäufung, von der nur vereinzelte kurze, spärliche Körnchen enthaltende Züge ausgehen, welche die Lage einiger Ausläufer andeuten. Dicht bei dieser Pigmentkugel und zum Teil in sie eingesenkt, findet sich der Kern. Da nun der Kern niemals frei von Protoplasma ausserhalb der Zelle liegen kann, so weist schon dieses Verhalten zwingend darauf hin, dass sich die Ausdehnung der Zelle über einen grösseren Raum erstrecken muss als den,

Fig. 5a

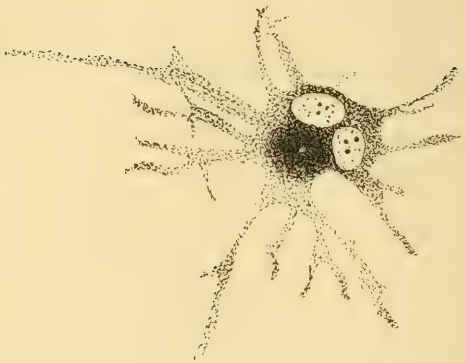

Fig. 5b

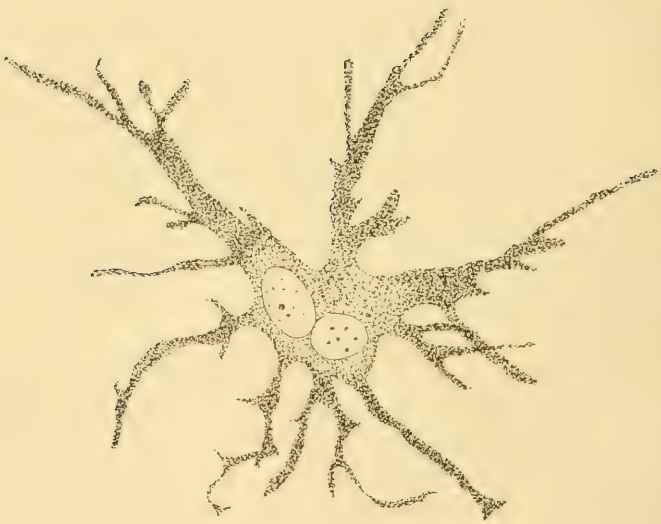

Fig. 5c

Funktionelle Erscheinungsformen subepidermaler Melanophoren eines älteren, etwa 10 cm langen Embryos von Gecko verticillatus aus der Rückenhaut. a Melaninkörnchen fast völlig geballt; neben der Pigmentkugel, zum Teil in sie eingesenkt, der Kern; b mittlere Pigmentverteilung, heller Sphärenfleck, umgeben von stärkerer Pigmentansammlung, und die beiden Kerne sichtbar; c stärkere Pigmentausbreitung, Sphärenfleck im Winkel zwischen den beiden Kernen infolge des Abströmens der zentralen Pigmentmasse nur noch undeutlich kenntlich. Vergr. 960 : 1.

der durch die Verteilung des Pigments gekennzeichnet ist. In diesem Zustand starker Ballung verrät sich die Lage der Sphäre in der Pigmentkugel oft nicht. Wenn aber das Pigment zum Teil in die Ausläufer abgeströmt ist und nach aussen hin die scharfe Begrenzung des kugeligen Pigmentballens sich verliert, dann taucht auch in seinem Innern ein kleiner heller Fleck auf, der die Lage der Sphäre angibt (Textfig. 5b). Die Kerne, die vorhin ganz oder zum Teil ausserhalb des Pigments lagen, erweisen sich nun deutlich als im Innern des Zellkörpers gelegen, der durch die Erfüllung mit Melaninkörnchen in weiterem Umfange sichtbar geworden ist. Aus ihrem konstanten Lageverhältnis zur Sphäre (vgl. auch Textfig. 3b, S. 121) lässt sich erkennen, dass sie während der Pigmentströmungen ihren Platz im wesentlichen unverändert einhalten (vgl. auch Ballowitz 1913, f, g). Bei noch stärkerer Expansion verschwindet die kugelige Pigmentansammlung ganz und die Stelle der Sphäre ist nur mehr schwer festzustellen als ein kleiner, rundlicher, körnchenfreier oder -armer Bezirk (Textfig. 5c). Hinsichtlich der Abbildungen muss ich noch bemerken, dass der Zellkörper nicht mit den Ausläufern in einer Ebene gelegen ist, sondern diese von jenem nach der Epidermis hin emporstreben, was in den Figuren nicht zum Ausdruck kommt. —

Wenden wir uns nunmehr zur Untersuchung der vom Pigment entleerten Ausläufer bei Geckolepis polylepis. Schon früher (W. J. Schmidt 1911) habe ich auf die subepidermalen Melanophoren dieser Form als hervorragend geeignet zum Studium der wechselnden Zustände der Pigmentballung aufmerksam gemacht, ein Material, das dem klassischen Objekt zur Beobachtung der Sphären, den schwarzen Chromatophoren des Hechtes, sich würdig anreiht, leider aber schwer erreichbar ist. Damals beschränkte ich mich auf die Prüfung der Melanophoren des erwachsenen Tieres, die ich an Schnitten und einzelnen der sehr platten zu Totalpräparaten verarbeiteten Schuppen untersuchte. Die letzten sind aber bei starker Färbung trotz ihrer geringen Dicke immerhin zu undurchsichtig, um den Gebrauch stärkster Vergrösserungen zu gestatten. Dieses Mal benutzte ich daher als Objekt die Schuppen älterer Embryonen, die wesentlich dünner sind. Sie lassen sich leicht aus der Haut lösen und geben, mit verdünntem Delafieldschem Hämatoxylin gefärbt und in Balsam eingeschlossen, die prächtigen Bilder, welche auf Taf. IX

zu sehen sind. Wie schon erwähnt, gehören die Melanophoren von Geckolepis zu den stark abgeplatteten Zellen, bei denen Zelleib und Ausläufer in einer Ebene liegen. Die Ausläufer gehen meist radiär vom Zellkörper ab und verästeln sich nur spärlich. Die Zellen gleichen somit durchaus denen des erwachsenen Tieres und erscheinen im wesentlichen fertig ausgebildet. Doch werde ich im Abschnitt über die Entwicklung der Melanophoren Gelegenheit haben, auf einige hierhin gehörige Dinge nochmals zu sprechen zu kommen (siehe S. 158).

Im Zustand mittlerer Pigmentexpansion (Fig. 64, Taf. IX) treten die Ausläufer der Zellen, infolge ihrer Erfüllung mit hellbräunlichen Melaninkörnchen, schon bei mässigen Vergrösserungen in ganzer Ausdehnung leicht erkennbar hervor. Im Zelleib liegt der (meist in Zweizahl vorhandene) Kern etwas exzentrisch und mehr der Mitte genähert, oft auch genau in ihr, die deutlich blau gefärbte, rundliche, grosse, von Melanin freie Sphäre. Sie wird nicht nur durch ihre gegenüber dem Plasma stärkere Färbbarkeit, sondern auch dadurch auffällig, dass sie in ähnlicher Weise, wie das vorhin für die Melanophoren anderer Formen beschrieben wurde, von einer kreisförmigen dichteren Ansammlung von Melaninkörnchen umgeben ist, die nach aussen hin sich allmählich ins umgebende Pigment verliert, dagegen nach innen, zur Sphäre hin, ziemlich scharf begrenzt aufhört.

Bei stärkerer Ballung des Pigments (Fig. 65, Taf. IX) lassen sich die Melaninkörnchen nur im basalen Teil der Ausläufer dicht gedrängt beobachten; nach der Peripherie zu nehmen sie allmählich an Masse ab, werden immer vereinzelter und schwinden schliesslich. So scheinen die Zellen bei schwächerer Vergrösserung nur kurze (durch die Anwesenheit des Melanins gekennzeichnete) Ausläufer zu besitzen. Untersucht man aber derartige Zellen mit Immersionssystemen, so gewahrt man, dass die Zellfortsätze viel länger sind, dass sie sich, leicht blau gefärbt, über den pigmenthaltigen basalen Teil hinaus noch weiter fortsetzen (Fig. 65, Taf. IX); so entspricht der Umfang einer derartigen Melanophore demjenigen einer Zelle mit vollkommen ausgebreitetem Pigment. Man erkennt jetzt auch, dass die Abgrenzung der melaninhaltigen Teile der Chromatophoren peripher keineswegs so scharf erfolgt, als man nach dem Bild bei schwächeren Vergrösserungen erwarten sollte:

vielmehr lassen sich fast überall in den blau gefärbten Abschnitten der Fortsätze vereinzelte bräunliche Pigmentkörnchen feststellen, die der Beobachtung mit schwächeren Objektiven entgehen. Es liegt also hier eine Melanophore vor, deren Ausläufer grossenteils vom Pigment entleert sind, vermöge ihrer Färbbarkeit mit Hämatoxylin aber sichtbar bleiben.

Eingehende Betrachtung der pigmentfreien Ausläufer lehrt, dass sie (auf diesem Stadium) nicht homogen sind, sondern eine feine Körnung besitzen. Bei der geringen Grösse der Körnchen hält es sehr schwer, sich ihrer Farbe zu vergewissern und zu entscheiden, ob die Körnchen blau gefärbt sind und nur durch ihre Gegenwart der ganze Ausläufer blau erscheint, oder ob die Körnchen von anderer Farbe sind und ihren blauen Schimmer einzig der Einbettung in blau gefärbtes Protoplasma verdanken, das keine weitere Struktur erkennen lässt. Und wenn die Körnchen nicht blau gefärbt sind, welche Eigenfarbe kommt ihnen zu? Und weiter, stellt diese Körnung eine Struktur des Ausläuferplasmas dar, oder handelt es sich um Granula, die in das Protoplasma eingelagert sind und gleich den Melaninkörnchen intrazellulärer Wanderung fähig sind? Diese Fragen lassen sich auf dem vorliegenden Expansionszustand der Melaninkörnchen nicht beantworten: zu ihrer Lösung sind Zellen mit stärkerer Ballung des Pigments geeigneter.

Betreffs des Verhaltens der übrigen Zellteile auf dem letztbeschriebenen Stadium sei noch erwähnt, dass mit der zentralen Anhäufung des Pigments Kerne und Sphäre durch Überlagerung mit Melaninkörnchen manchmal, aber keineswegs immer unsichtbar werden. Später bei maximaler Ballung der Melaningranula treten die Kerne, neben dem Pigmentballen gelegen, mindestens zum Teil wieder hervor, und oft lässt sich auch in der kuchenförmigen Pigmentmasse (siehe unten) als helle, zentrale Stelle die Lage der Sphäre erkennen. —

Nähert das Pigment sich dem Zustand fast völliger Ballung (Fig. 66, Taf. IX), so beschränkt es sich auf den eigentlichen Zelleib und die Ausläufer lassen nichts mehr von bräunlichen Melaningranula wahrnehmen. Dagegen treten in ihnen um so deutlicher die blauen Granula hervor. In die Peripherie der etwas unregelmässig gestalteten, aber nach aussen hin gut abgesetzten, zusammengeballten Pigmentmasse tauchen die beiden

Kerne ein, die eigentümlich verzerrt sind, indem sie, zum Teil in die Basen der Ausläufer hineingepresst, lappige Anhänge erhalten. Ob es sich hier um eine Schrumpfungserscheinung handelt, oder ob ein natürliches Verhalten vorliegt, lässt sich nach dem Bild am Dauerpräparat nicht entscheiden.

Bei völliger Pigmentballung (Fig. 67, Taf. IX) stellt das gesamte Melanin eine im Vergleich zur ganzen Zelle kleine, in Flächenansicht kreisförmige, in der Mitte der Melanophore gelegene Ansammlung dar. Schnitte ergeben, dass dieser Pigmentballen nicht kugelig, sondern entsprechend der Abplattung der Zelle zusammengedrückt ist, so dass er am besten als kuchenförmig beschrieben wird (vgl. Textfig. 6). In seiner Mitte lässt sich bisweilen, und zwar sowohl an Schnitten (vgl. W. J. Schmidt 1911, S. 345), als auch am Totalpräparat die Sphäre als kleine, punktartige Aufhellung erkennen. Die beiden Kerne befinden sich nunmehr ausserhalb des zusammengeballten Pigments, so dass auch in dieser Hinsicht Geckolepis ganz mit den früher beschriebenen Fällen (siehe S. 128) übereinstimmt.

Unser besonderes Interesse erregt das Verhalten der pigmentfreien Ausläufer auf dem Zustand vollkommener Pigmentballung. Während ihre Beobachtung auf den früher geschilderten Stadien keine besondere Aufmerksamkeit voraussetzt, erscheinen sie nunmehr in den Präparaten viel blasser und entgehen daher dem Auge leicht. Forscht man diesem Unterschied nach, so findet man bald, dass er in dem Fehlen oder wenigstens dem sehr spärlichen Auftreten der blauen Granula in den Ausläufern bedingt ist. Die Ausläufer erscheinen jetzt streckenweise vollkommen homogen. Daraus muss geschlossen werden, dass bei völliger Pigmentballung auch die blauen Granula aus den Fortsätzen zur Mitte hin abströmen, und tatsächlich sieht man den zentralen Melaninkuchen von einem Ring blauer Granula umgeben (Fig. 67, Taf. IX), der bei ihrer dichten Lagerung ziemlich kräftigen Farbton besitzt. Dieser blaue Ring ist bei schwächeren Vergrösserungen womöglich noch auffallender, da er neben den Kernen und dem Pigmentballen die ganze Melanophore auszumachen scheint, weil die pigmentleeren Ausläufer verborgen bleiben.

Mit diesen Feststellungen erledigen sich die vorhin aufgeworfenen Fragen in folgendem Sinne. Die Körnung, welche in

den von Melaningranula entleerten Ausläufern sichtbar wird, beruht auf der Gegenwart von Granula im Protoplasma der Zellfortsätze. Diese Granula strömen bei maximaler Ballung des Pigments gleich den Melaninkörnchen, die ihnen in der zentripetalen Wanderung voraufgehen, zur Sphäre und ballen sich dabei um die schon angehäufte Melaninmasse herum. Wäre die Farbe der Granula nicht blau, so müsste ihre Eigenfarbe bei dieser Ballung in gesteigerter Intensität zu sehen sein. Da aber die gehäuft liegenden Granula in stärker blauem Ton erscheinen als die in den Ausläufern verteilten und da ferner auch schon einzeln gelegene Melaninkörnchen deutlich bräunliche Farbe aufweisen, so muss den in Rede stehenden Körnchen eine blaue Farbe zugesprochen werden. Für die Richtigkeit dieser Auffassung sprechen ferner später mitzuteilende histogenetische Tatsachen (siehe S. 159): die blauen Granula sind nämlich unreife Melaninkörnchen, die noch nicht oder nur unwesentlich ausgefärbt sind. Eine Erklärung für die Möglichkeit einer sukzessiven Ballung der beiderlei in den embryonalen Melanophoren enthaltenen Granula soll hier nicht versucht werden. Ich begnüge mich mit dem Hinweis, dass Ballowitz (1915, S. 201) an den Rotzellen von Hemichronis im Leben feststellte, dass die Ballung und Ausbreitung der hier vorhandenen groben und feinen Körnchen nicht isochron erfolgt, vielmehr die grösseren Körnchen schon zusammengeballt sein können, während die kleineren sich noch in den Ausläufern befinden. Auch hat der gleiche Autor (1913e, S. 215) beobachtet, dass die beiden verschiedenartigen Pigmente in den Xanthoerythrophoren von Xiphophorus, Betta, Badis eine gewisse Unabhängigkeit hinsichtlich ihrer Ballung besitzen. —

Schliesslich gebe ich zum besseren Verständnis der Flächenbilder hier noch einen Querschnitt (Textfig. 6) einer in vollkommener Pigmentballung befindlichen Melanophore der erwachsenen Geckolepis nach einem Schnittpräparat. Schon früher (W. J. Schmidt 1911) habe ich derartige

Fig. 6.

Querschnitt durch eine subepidermale Melanophore von Geckolepis. Zwei pigmentleere Ausläufer, der rechte in längerer Strecke getroffen. Pigment zentral zu einer kuchenförmigen Masse geballt, neben dieser der Kern. Vergr. 960 : 1.

Bilder in verschiedenen Zuständen der Pigmentverteilung in Zeichnungen wiedergegeben und ausführlich besprochen, so dass ich mich hier kurz fassen kann. Man sieht den zentralen Zellteil mit zwei vollkommen pigmentleeren Ausläufern, von denen nur der rechte eine längere Strecke in der Schnittebene verläuft. An seiner Basis liegt ausserhalb der zusammengeballten Melaninmasse ein Kern, der zum Teil wohl noch in den Ausläufer selbst hineinragt. Der Melaninballen ist entsprechend der Scheibenform der Zelle abgeplattet, so dass er mit Rücksicht auf sein kreisförmiges Aussehen im Flächenbild wohl den Namen Melaninkuchen vertragen kann. Seine Gegenwart bedingt die Anschwellung des eigentlichen Zellleibes gegenüber den Ausläufern. An der hier dargestellten Melanophore war die Sphäre nicht kenntlich; doch habe ich sie früher an solchen Schnitten öfter beobachtet und auch abgebildet.

Überschauen wir nochmals die in diesem Abschnitt festgestellten Tatsachen, so kann es wohl keinem Zweifel mehr unterliegen, dass auch die spezifische Tätigkeit der Reptilienmelanophoren auf intrazellulären Körnchenströmungen beruht.

c) Kernverhältnisse.

Während für die Melanophoren der Fische schon längere Zeit bekannt war, dass die Zahl der Kerne vielfach zwei, gelegentlich sogar noch mehr beträgt, ist ein gleiches Verhalten bei Reptilien erst durch meine Untersuchungen bei Geckolepis (und den Allophoren von Phelsuma) erbracht worden (W. J. Schmidt 1911, S. 345). Hier erwiesen sich die Zellen vielfach als zweikernig. Später beobachtete ich das gleiche bei Uroplatus (1913, S. 387), und in der vorliegenden Arbeit habe ich schon einen dritten derartigen Fall bei Gecko verticillatus erwähnt. Auch unter den Melanophoren auf der Unterseite der Knochenschuppen von Lygosoma (vgl. S. 121) fand ich vereinzelte zweikernige. Bei all diesen Formen kommen neben den zweikernigen Melanophoren auch einkernige vor. Manchen Arten scheinen die zweikernigen Melanophoren gänzlich zu fehlen, wie den einheimischen Lacertiden: überhaupt sind sie ausserhalb der Gruppe der Eidechsen noch nicht festgestellt und finden sich auch hier nach den bisherigen Beobachtungen vornehmlich bei den

Geckoniden und ihren nächsten Verwandten, den Uroplatiden. Alle Fälle von Zweikernigkeit bei den Reptilienmelanophoren betreffen in der Kutis gelegene Chromatophoren; in der Epidermis sind zweikernige Zellen noch nicht gesehen worden. Mehr als zweikernige Melanophoren, die auch bei Fischen vereinzelt festgestellt sind, sah ich nur in zwei Fällen bei einem älteren Embryo von Gecko verticillatus und zwar handelte es sich beidemal um dreikernige Melanophoren (Textfig. 7a u. b), die in übereinstimmender Weise einen grossen und zwei wesentlich kleinere Kerne enthalten, welch letzte untereinander von annähernd gleicher Grösse sind. Da die beiden Zellen sich ebenfalls darin gleich verhalten, dass die beiden kleineren Kerne beieinander liegen, nicht durch den grösseren voneinander getrennt, und da ferner bei zweikernigen Melanophoren beide Kerne gleich gross sind, so ist es wohl sicher, dass die dreikernigen Melanophoren aus zweikernigen dadurch hervorgegangen sind, dass einer der beiden primären Kerne sich nochmals geteilt hat: aus seiner Zerlegung sind die beiden kleineren Kerne der dreikernigen Melanophoren entstanden. Es fragt sich nun zunächst, wie überhaupt die Zweikernigkeit der Melanophoren entsteht, ob durch Mitose oder Amitose

Flemming (1890, S. 276f.) hat zunächst Mitosen an den Melanophoren des parietalen Bauchfells der Salamanderlarve und der Bindesubstanz der Schwanzflosse des gleichen Tieres beobachtet. Meves (ebendort, S. 285) auch an den intraepithelialen Zellen. Während nun bei den kleineren Melanophoren der Zellkörper sich mehr oder weniger ausrundet, aber ohne dass die Ausläufer eingezogen werden, und mit dem Übergang vom Diaster zum Dispirem die Abschnürung der beiden Tochterzellen im Äquator des Zelleibes erfolgt, bleibt bei den grossen Pigmentzellen eine solche Ab-

a Fig. 7 b

Dreikernige Melanophoren aus der Rückenhaut eines älteren Embryos von Gecko verticillatus. (Ausläufer nur zum Teil gezeichnet.) Vergr. 960:1.

schnürung während der Mitose aus, so dass die Kernteilung zunächst zum Zustand einer zweikernigen Zelle führt. Da aber die Zahl der doppelkernigen Pigmentzellen im Verhältnis zu den einkernigen bei älteren Salamanderlarven keineswegs vermehrt erscheint, und sich auch Formen finden, welche deutlich eine nachträgliche, der abgelaufenen Mitose erst lange nachfolgende Zertrennung des Zellkörpers dartun, so nimmt Flemming an, dass eine nachträgliche halbierende Zerlegung des Zellterritoriums eintritt; allerdings sollen die Tochterzellen durch eine oder mehrere schmale Brücken (Ausläufer) in Zusammenhang bleiben. Ferner berichtet Flemming (S. 281), dass während der Kernteilung der grossen Zellen ihre Ausläufer aus der platten in eine mehr drehrunde Form übergehen, daher feiner verästelt, aber dunkler gefärbt erscheinen; nach dem Dispirem verschwindet die Verschmälerung der Ausläufer wieder und unterbleibt auch bei der nachträglichen Zerlegung des Zelleibes. Die Vermutung Solgers, dass Pigmentzellen insbesondere in späteren Entwicklungsstadien oder im erwachsenen Tierkörper ihre Kerne auf nicht mitotischem Wege vermehren mögen, will Flemming (S. 285) nicht ausschliessen. Zimmermann (1890, S. 404) fand bei Salamanderlarven, die sich durch ihr rapides Wachstum vor ihren Genossen auszeichneten, sämtliche Pigmentzellen von Bauchfell und Schwanz schon im Übergang des Doppelsterns zum Doppelknäuel äquatorial eingeschnürt; doch blieben auch hier zwischen den Tochterzellen gewöhnlich Verbindungsbrücken bestehen. Der Autor zieht daraus den Schluss, dass eine verzögerte Zelleibsteilung bei den Pigmentzellen der Salamanderlarven wohl vorkommt, dass sie aber durch abnorme Zustände erzeugt sei. Weiter teilt Zimmermann mit, dass bei den intraepithelialen Pigmentzellen im Beginn der Teilung die Ausläufer eingezogen werden, dass ferner das Pigment die Peripherie der Zelle einnimmt und insbesondere an den Stellen, an welchen früher Hauptausläufer abgingen, gehäuft erscheint. Sobald aber die Spiremfäden in der Peripherie zerreissen und der Monaster beginnt, sieht man regelmässig Pigmentkörnchen zwischen den Chromatinschleifen auftreten. Beginnt aber der Diaster sich auszubilden, so werden die Polfelder und Umbiegungsstellen der Schleifen völlig frei von Pigment, dessen Masse sich im Äquator ansammelt. Die Einschnürung

geht bald durch die Pigmentmassen hindurch und halbiert sie, wobei die Teilung eine vollständige ist und keine Verbindungen zurückbleiben, im Gegensatz zu den Melanophoren der Kutis. Anordnung der Pigmentkörnchen in Reihen, entsprechend der achromatischen Spindel, wurde nie beobachtet. Schliesslich weist Zimmermann (S. 109) darauf hin, dass die intraepithelialen Melanophoren, die Teilungsvorgänge zeigten, nur geringen oder mittleren Pigmentgehalt besassen. Wenn man nun nach den Berichten von Flemming und Zimmermann geneigt sein sollte, die Zweikernigkeit der Melanophoren auf mitotische Kernteilung zurückzuführen, so wird die Sachlage dadurch wesentlich verwickelter, dass Zimmermann (1893 b, S. 77) bei Knochenfischen Verhältnisse beobachtete, die für eine amitotische Teilung sprechen: bei mehrkernigen Zellen sollen nämlich die Kerne paarweise oder alle miteinander durch feinste Fäden zusammenhängen, ein Zustand, den der Autor auf eine unvollständig erfolgte Kernzerstückelung infolge mechanischer Insulte bei der Pigment

Fig. 8

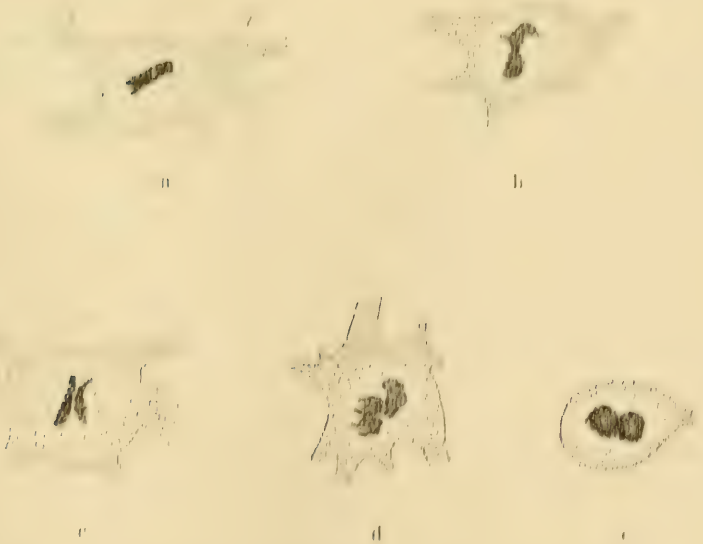

Mitotische Kernvermehrung der Melanophoren aus der Rückenhaut eines älteren Embryos von Gecko verticillatus. Vergrösserung 1080 : 1

ballung zurückführt. Nach dieser letzten Anschauung von Zimmermann glaubte auch ich die Zweikernigkeit der Melanophoren von Geckolepis und der Allophoren von Phelsuma erklären zu müssen (W. J. Schmidt 1911, S. 348).

Weil schon bei älteren Embryonen von Geckolepis und Gecko verticillatus zweikernige Melanophoren vorkommen (siehe S. 128 u. 130—132), muss ihre Kernvermehrung bei den Eidechsen wenigstens zum Teil in embryonaler Zeit vor sich gehen, und da ich unter zahlreichen Schnitten der erwachsenen Formen niemals irgendwelche Teilungsvorgänge am Kern sah, musste ich schliessen, dass die Vermehrungsvorgänge des Kerns, wenn auch vielleicht nicht ausschliesslich, so doch überwiegend in den späteren Embryonalstadien sich vollziehen. Diese Überlegung veranlasste mich, die Totalpräparate der embryonalen Haut von Geckolepis und Gecko verticillatus auf Kernteilungszustände durchzusehen, und in der Tat glückte es mir, bei der letztgenannten Form mitotische Teilung der Melanophorenkerne festzustellen. Alle von mir beobachteten Fälle betrafen einkernige Melanophoren, die also im Begriff stehen, zweikernig zu werden; ein Teilungsschritt, der zur Dreikernigkeit führte begegnete mir nicht. Ich sah alle Stadien der Kernteilung von der Äquatorialplatte bis zur Rekonstruktion der Tochterkerne (Textfig. 8a—e), leider nicht die früheren, die vielleicht am ehesten Aufschluss über das sonderbare Verhalten der Sphäre gegeben hätten. Die Mitose selbst bietet keine Besonderheiten; in den Präparaten traten nur die chromatischen Elemente der Teilungsfigur hervor, doch ist dadurch natürlich die Gegenwart der achromatischen Bestandteile, Spindel und Polstrahlungen, keineswegs in Frage gestellt. Auffallend war mir nur die geringe Entfernung, in der die Tochterplatten (d) und in Rekonstruktion begriffenen Tochterkerne (e) voneinander liegen. Vielleicht hängt dies damit zusammen, dass eine Durchschnürung des Zelleibes in der Regel wenigstens nicht der Teilung folgt. Nur in einem Falle schien mir an einer Zelle mit rekonstruierten Kernen eine Art Querfurchung einzutreten; doch konnte ich mich dieses Verhaltens nicht mit hinreichender Genauigkeit vergewissern. Die Tatsache vielmehr, dass an den zahlreichen zweikernigen Zellen, deren Kerne vollkommen in den Ruhezustand zurückgekehrt waren, niemals etwas von Zweiteilung des Zelleibes

zu erkennen war, in Verbindung mit dem weiteren Befund, dass bei manchen erwachsenen Formen (Uroplatus) die Mehrzahl der Melanophoren zweikernig ist, zwingt zur Annahme, dass der mitotischen Kernteilung der Melanophoren nicht etwa eine nachträgliche Zweiteilung des Zelleibes folgt. Auch die dreikernigen Melanophoren sprechen — mag die sekundäre Zweiteilung eines der Kerne sich mitotisch oder amitotisch abspielen — für das Ausbleiben einer Durchschnürung des Zelleibes nach der ersten Kernteilung. Schliesst man sich dieser Deutung, dass die zweikernigen Melanophoren beim Erwachsenen aus einkernigen in embryonaler Zeit durch Mitose hervorgehen, nicht an, so bleibt nur die Annahme übrig, dass die zweikernigen Melanophoren sich nachträglich in zwei einkernige Tochterzellen zerlegen und diese erst und zwar auf amitotischem Wege — denn sonst kann man sich ja unserer Auffassung anschliessen — die zweikernigen Zellen des Erwachsenen aus sich hervorgehen lassen. Abgesehen von ihrer Kompliziertheit lassen sich aber für eine derartige Lösung der Frage keinerlei Beobachtungstatsachen anführen.

Fasst man die übrigen Zellteile bei der Mitose der Melanophoren ins Auge, so bietet die Sphäre ein sonderbares Verhalten dar. Wie schon erwähnt, konnte ich die ersten Stadien der Mitose nicht beobachten; jedenfalls aber war die für die Sphäre charakteristische Ballung des Pigments auf den späteren Teilungszuständen niemals zu sehen. Das legt die Annahme nahe, dass die Sphäre bei der Ausbildung der Kernspindel in deren Zentrosome überging, eine Auffassung, zu der man geradezu genötigt wird, wenn man nicht die Annahme machen will, dass die Sphäre der Melanophoren eine vom Zentrosom gänzlich verschiedene Bildung sei. Es ergibt sich bei dieser Sachlage nun die Frage, wie es möglich ist, dass der durch Mitose entstandenen zweikernigen Melanophore nur ein Zentrosom (Sphäre) zukommt — wie ja allenthalben zu beobachten ist — während doch am Ende der Mitose zwei Zentrosome vorhanden sein müssten. Die Einzahl der Sphäre in zweikernigen Melanophoren fände ja bei Annahme einer amitotischen Kernvermehrung, die sich ohne Beteiligung des Zentrosoms vollzieht, eine befriedigende Erklärung; doch muss ich nach obigen Auseinandersetzungen, und sie treffen unzweifelhaft für die embryonalen zweikernigen Melanophoren zu, eine direkte Kernteilung

ausschliessen. Man könnte nun denken, dass nach Abschluss der mitotischen Kernteilung eines der beiden Zentrosome zugrunde ginge; doch scheint mir eine andere Möglichkeit eher gegeben zu sein, dass nämlich die Zentrosomen durch eine Zentrodesmose während der Teilung dauernd verknüpft bleiben und sich nach ihrem Abschluss wieder vereinigen; vielleicht erscheint eine solche Deutung bei der geringen Entfernung, welche die Tochterknäuel voneinander besitzen, nicht ganz verkehrt; da mir indessen Beobachtungen über das Verhalten der Spindel fehlen, muss ich diesen Hinweis ausdrücklich als das bezeichnen, was er ist, als eine Vermutung, deren Bewahrheitung künftigen Untersuchungen vorbehalten bleiben muss. Doch sei hier daran erinnert, dass ich früher (W. J. Schmidt 1911, S. 345) bei Geckolepis eine zweiteilige Sphäre beschrieben habe, ein Befund, der sich immerhin zur Stütze meiner Annahmen verwerten lassen würde.

Leider konnte ich auch bei den dreikernigen Melanophoren nichts von einer Sphäre sehen. — Ob übrigens die dreikernigen Melanophoren durch mitotische Teilung eines Kernes aus den zweikernigen hervorgehen, muss dahingestellt bleiben. Da die beiden durch den sekundären Teilungsschritt entstandenen Kerne wesentlich kleiner sind als der dritte, bei mitotischer Teilung aber die Tochterkerne auf die ursprüngliche Grösse heranzuwachsen pflegen, so könnte man hier mit grösserer Wahrscheinlichkeit an amitotische Kernzerlegung denken.

Die Ausläufer der Melanophoren wurden bei der mitotischen Kernteilung niemals eingezogen, zeigten auch keinerlei andere Besonderheiten; vielmehr erschienen die Zellen ebenso reich verästelt, wie auch sonst. Zusammengehalten mit Zimmermanns Beobachtungen bei den intraepithelialen Melanophoren (s. o.), die sich im Anschluss an die Kernteilung vollkommen in zwei Tochterzellen zerlegen, weist dieses Verhalten ebenfalls darauf hin, dass eine Zerlegung des Zelleibes hier unterbleibt. Wie Zimmermann (s. o.), so finde auch ich, dass die Mitosen sich einzig an Zellen mit mässigem Pigmentgehalt abspielen. Dieser Umstand ist vielleicht so zu erklären, dass derartige Zellen jugendlichere Melanophoren darstellen, weil ihre Granula nur erst zum Teil zur Entwicklung gelangt sind. Da aber die mitotische Teilungsfähigkeit der meisten Zellen mit zunehmendem Alter abnimmt, so würde sich in dem erwähnten Umstand äussern,

dass die Melanophoren der gleichen allgemeinen Gesetzlichkeit unterworfen sind. Hinsichtlich der Pigmentverteilung während der Mitose habe ich nur feststellen können, dass die Umgebung der chromatischen Figur durchweg pigmentarm ist, die Hauptmasse der Granula sich dagegen in der Peripherie der Zelle und ihren Ausläufern befindet.

Über die Lage der Kerne in den Melanophoren lässt sich bei der sehr verschiedenen Gestalt dieser Chromatophoren allgemein nur sagen, dass sie exzentrisch ist, da die zentrale Stellung der Sphäre vorbehalten bleibt. Im übrigen unterliegt sie mancherlei Wechsel: ich verweise auf die Textfiguren 5a—c, 7a und b und die Figuren auf Taf. V u. IX. Zum Teil werden diese Verhältnisse bei den Melanophoren von Uroplatus nochmals zu besprechen sein (vgl. S. 144).

Will man der Zwei- oder Mehrkernigkeit der Melanophoren eine physiologische Bedeutung zuschreiben, so kommt wohl nichts anderes in Frage als die mit ihr verbundene Vergrösserung der Kernoberfläche, die den Stoffwechsel zwischen Kern und Plasma erleichtert. Für die Richtigkeit dieser Deutung würde gleichfalls sprechen, dass nur die subepidermalen Melanophoren, die grössten von allen, mehrkernig sind. Bei der bedeutenden absoluten Grösse ihres Kernes (und Zelleibes) würde dessen Verhältnis von Masse zur Oberfläche besonders ungünstig werden. Auch die Richtigkeit dieses physiologischen Wertes der Mehrkernigkeit vorausgesetzt, würde er natürlich nicht hinreichen, das Entstehen der Zweikernigkeit zu erklären; die Gründe hierfür dürften vielmehr in der Richtung zu suchen sein, dass den (jugendlichen) Melanophoren wie vielen Zellen das Bestreben einer Kernvermehrung auf mitotischem Wege einschliesslich Zweiteilung des Zelleibes innewohnt, dass aber bei den Melanophoren infolge gewisser Hemmungen, die uns einstweilen ihrem Wesen nach völlig unbekannt sind (Anhäufung der Granula ein Hindernis für die Teilung des Zelleibes wie die Anhäufung des Dotters die Ursache partieller Furchung von Eizellen?), die normalerweise auf die mitotische Kernteilung folgende Zerlegung des Zelleibes in zwei Tochterzellen in der Regel nicht durchgeführt werden kann.

d) Sphäre und zytoplasmatische Strukturen.

Eine Sphäre, die durch Solgers schöne Entdeckung in den Melanophoren der Knochenfische längst bekannt geworden ist,

wurde erst durch Keller (1895, S. 142f. u. 164) bei Reptilien, und zwar bei Chamaeleo und Calotes festgestellt. Er schildert sie als kleine pigmentfreie Stelle, in deren Mitte ein sich stärker färbendes und stärker lichtbrechendes Korn liegt, dessen Identität mit dem Zentrosom Keller dahingestellt sein lässt. In einigen Schnitten fanden sich radienartig davon ausgehende Fasern. Später habe ich den hellen Sphärenfleck in den Melanophoren von Geckolepis, Phelsuma, Uroplatus, Anguis und seine Beziehungen zur Pigmentballung eingehend beschrieben (W. J. Schmidt 1911, S. 345f.; 1912a, S. 180 u. 185f.; 1913, S. 387; 1914, S. 12), und ich verweise hier nochmals auf die diesbezüglichen neuen Angaben in vorliegender Arbeit betreffend Lygosoma (S. 122), Gecko verticillatus (S. 128) und Geckolepis (S. 130 u. 157). Aus diesen Angaben geht hervor, das eine Sphäre nicht nur den subepidermalen Melanophoren zukommt, bei denen sie zuerst von Keller gefunden wurde, sondern dass gleichfalls die intraepithelialen (Anguis, Geckolepis) und diejenigen der tieferen Hautschichten (Lygosoma, Geckolepis) mit einer solchen ausgestattet sind, ein Befund, der ja ganz natürlich erscheint, wenn zwischen diesen verschiedenen Arten der Melanophoren genetische Beziehungen bestehen. Man möchte fast annehmen, dass eine Sphäre allen Melanophoren zukommt; indessen gelingt es nicht immer, sich von ihrer Gegenwart zu überzeugen. Zweifellos bestehen bei den einzelnen Formen sehr grosse Unterschiede hinsichtlich ihrer Deutlichkeit, wenigstens soweit dies von der Pigmentverteilung abhängt, selbst unter Berücksichtigung der Tatsache, dass nur eine bestimmte Pigmentverteilung sie in voller Schönheit hervortreten lässt und dass abgeplattete Melanophoren sie leichter erkennen lassen als solche mit ellipsoidalem Zelleib, wie ja auch die Sphäre bei den Knochenfischen zuerst an stark abgeplatteten Zellen erkannt wurde. Bei den einheimischen Lacertiden habe ich viel Mühe darauf verwandt, sie in den subepidermalen Melanophoren aufzufinden; indessen führten selbst chlorgebleichte und gefärbte Schnittpräparate nicht zum Ziel. So ist es denn wohl kein Zufall, dass die Sphäre bei solchen Formen am leichtesten sichtbar ist, die einen lebhaften Farbenwechsel besitzen, wie Chamaeleo, Uroplatus, Calotes und Geckoniden. Jedenfalls sind Zellen, in denen die Pigmentverlagerungen die Extreme zeigen können

— pigmentfreier Zelleib und pigmenterfüllte Ausläufer, bezw. umgekehrt — am geeignetsten zum Studium der Sphäre und den von ihr abhängigen protoplasmatischen Strukturen.

Am Totalpräparat lässt sich hinsichtlich der Sphäre nur erkennen, dass sie eine in der Mitte des Zelleibes gelegene, meist rundliche, gelegentlich aber auch anders gestaltete Partie ist, die sich durch stärkere Färbbarkeit (vgl. S. 130) auszeichnet. Auf die Sphäre ist die Pigmentbewegung gerichtet, und je nachdem das Pigment mehr oder minder um sie herum geballt ist, tritt sie auffälliger oder weniger deutlich hervor, verschwindet aber in der Regel weder bei maximaler Ballung noch bei maximaler Ausbreitung (vgl. S. 129 u. 130—131).

Tiefer in den Bau der Sphäre und der zytoplasmatischen Strukturen der Melanophoren überhaupt einzudringen, gestattet die Schnittmethode, von der ich schon früher Gebrauch gemacht habe. Als ein ganz hervorragend geeignetes Objekt hierfür erwiesen sich die subepidermalen Melanophoren von Uroplatus, nicht nur ihrer bedeutenden Grösse wegen, sondern auch wegen ihres mässigen Gehaltes an Pigmentgranula und der Pigmentleere, welche bei maximaler Expansion der Körnchen im Zelleib eintritt und einen Einblick ins Zellinnere gestattet, wie er gewöhnlich nur durch Bleichung des Pigments zu erzielen ist. Das Material verdanke ich der Güte des Herrn Geheimrats Braun in Königsberg; es war mit Sublimat-Eisessig und Sublimat-Alkohol fixiert und wurde in 7.5 μ dicke Schnitte zerlegt, meist mit Eisenhämatoxylin oder mit Delafields Hämatoxylin und dem van Giesonschen Pikrinsäure-Säurefuchsin gefärbt. Einige Beobachtungen, die ich an solchen Präparaten angestellt habe, sind schon veröffentlicht und mit Abbildungen belegt (W. J. Schmidt 1913, S. 387); diese Angaben kann ich aber nach einem erneuten Durcharbeiten der damals auch hinsichtlich anderer Punkte studierten Präparate (die zum vorliegenden Zweck zum Teil stärker nachgefärbt wurden) wesentlich erweitern und vertiefen.

Textfig. 2b (S. 117) und Fig. 1 u. 2, Taf. V geben Aufschluss über die Formverhältnisse der subepidermalen Melanophoren von Uroplatus. Sie gehören dem gewöhnlichen Typus dieser Zellen an, besitzen also einen ellipsoidalen oder mehr kugeligen Zelleib, von dem nach der Epidermisseite hin weit ausgreifende Ausläufer abgehen, die sich zunächst nur mässig, erst unmittelbar unter

der Epidermis stärker verästeln und hier mit zahlreichen, kleinen, oft etwas angeschwollenen, dem Epidermisrand vielfach parallel laufenden Zweiglein endigen, die man als Endfüsschen bezeichnen könnte (vgl. auch Fig. 5, Taf. V). Wie schon nach Bildern von Totalpräparaten auseinandergesetzt wurde, wechselt die Erscheinungsform der Zellen ganz beträchtlich (vgl. S. 125) und die genannten Endfüsschen sind nur dann zu erkennen, wenn die Ausläufer stark und bis in die letzten Endverzweigungen hinein mit Melaninkörnchen erfüllt sind (Fig. 1, Taf. V). Um Raum zu ersparen, sind auf Taf. V die Zellfortsätze nur in wenigen Fällen alle — soweit sie im Schnitt lagen — oder zum Teil wiedergegeben worden, selbst wenn sie, mit Pigment erfüllt, gut und auf eine längere Strecke sichtbar waren.

Diese Melanophoren sind durchweg zweikernig, und wenn der Zelleib nicht gar zu sehr mit Pigment erfüllt ist, bietet es keinerlei Schwierigkeit, sich hiervon bei geeigneter Schnittrichtung zu vergewissern. Wenn manche der Bilder (z. B. Fig. 3, 4, 5, 7, Taf. V) nur einen Kern aufweisen, so war gewöhnlich der zweite in dem benachbarten Schnitt enthalten, wie ich mehrfach durch Nachprüfung feststellte. Die mächtigen Kerne lassen oft einen oder zwei grosse Nukleolen (Fig. 2, 7, 11, Taf. V) erkennen, zeigen im übrigen in ihrem Innern zahlreiche kleinere, zu einem Netzwerk gruppierte Chromatinkörnchen und sind nach aussen durch eine deutliche Kernmembran abgeschlossen. Sie liegen gewöhnlich der Unterseite des Zelleibes genähert und zwar fassen sie die Sphäre zwischen sich (Fig. 6, 7, 10, Taf. V), ein Verhalten, das uns ja schon nach Bildern von Totalpräparaten (S. 128) geläufig ist. Aus dieser Lagebeziehung zur Sphäre erklärt sich ihre Form, die oft nicht einfach kugelig oder ellipsoidal, sondern gegen die Sphäre hin abgeplattet oder ausgehöhlt (Fig. 5, Taf. V) ist. Eine solche Kernform kommt häufiger vor, als man nach den Abbildungen schliessen könnte; einmal nämlich ist sie nur bei passender Schnittrichtung erkennbar und zweitens lässt sich selbst dann oft diese Beschaffenheit der Kerne erst beim Wechsel der Einstellung wahrnehmen und ist daher vielfach nicht bildlich wiederzugeben. Hinsichtlich ihres Abstandes von der Sphäre bieten die Kerne ziemliche Unterschiede; vielleicht darf daraus geschlossen werden, dass ihre Lage nicht absolut fixiert ist, sondern auch sie mit dem Strömen der Pigmentmassen etwas hin und her

bewegt werden. Wenn die Beobachtungen von Ballowitz (1913, f, g) an den lebenden Knochenfischmelanophoren und Erythrophoren für eine stets unveränderliche Lage der Kerne sprechen, so sind sie doch nicht so unvereinbar mit unserer Annahme, als es zunächst scheinen möchte: denn diese Mitteilungen beziehen sich auf sehr stark abgeplattete Zellen, in denen die Kerne vielleicht schon durch den Druck des umgebenden Gewebes an ihrem Platz gehalten werden könnten und in denen jedenfalls eine Verlagerung der Kerne auf grössere Schwierigkeiten stossen würde als hier in dem geräumigen Zelleibe.

Bekanntlich lassen sich an lebenden Melanophoren keine Zellwände unterscheiden. Doch gewahrt man öfter an fixierten Präparaten eine zarte Begrenzung des Melanophorenplasmas nach aussen, die vielleicht durch seine Schrumpfung und damit verbundene Verdichtung der Aussenzone bedingt ist. Wenn aber auf Taf. V der Umriss einer Anzahl von Melanophoren durch einen Kontur wiedergegeben ist, so soll er keineswegs diese Verdichtungszone darstellen; vielmehr war ich bei den pigmententleerten Zellkörpern, die im Präparat ihre Begrenzung durch das umhüllende Bindegewebe zu erkennen geben, zu einer solchen Darstellung genötigt, wenn ich nicht die Umgebung der Melanophoren mit abbilden wollte. Übrigens hält es nicht immer leicht, wenn eine Melanophore nach aussen hin von einem zarten Kontur begrenzt erscheint, zu entscheiden, ob diese Grenze der Melanophore selbst oder der oft sehr zarten bindegewebigen Hülle angehört. —

Nach diesen einleitenden Vorbemerkungen können wir nunmehr zu unserer Hauptaufgabe, der Untersuchung von Sphäre, zytoplasmatischen Strukturen und ihren Beziehungen zur Pigmentanordnung übergehen. Gewöhnlich treten die Sphäre und die von ihr abhängigen Differenzierungen des Protoplasmas schon in der charakteristischen Anordnung der Pigmentgranula hervor, während die diesen Verhältnissen zu Grunde liegenden protoplasmatischen Strukturen selbst nur selten ohne Bleichung des Pigments wahrzunehmen sind. Hinsichtlich der erstgenannten Präparate kann ich mich kurz fassen. Fig. 4—7, Taf. V zeigen eine fortschreitende Ballung der Granula im Bezirk der Sphäre, die einzig durch dieses Phänomen sichtbar wird. Dabei ist der Zellkörper, abgesehen von der Pigment-

anhäufung um die Sphäre, leer an Granula, die Ausläufer von ihnen erfüllt. Um nicht zu sehr in Wiederholungen verfallen zu müssen, verweise ich hinsichtlich der verschiedenen Zustände der Pigmentverteilung auf die Auseinandersetzungen im Abschnitt Funktionelle Erscheinungsformen (S. 123). Bei Färbung mit Delafields Hämatoxylin wird das Plasma der Melanophoren so schwach tingiert, dass die Pigmentkörnchen gewissermassen im Leeren zu schweben scheinen. Öfter lassen sich radiäre, schmälere oder breitere Züge von Pigmentkörnchen feststellen, die von der Sphäre allseits der Peripherie der Zelle zustreben (Fig. 6—8, Taf. V); die breiteren dieser Pigmentbahnen gehen in die Ausläufer der Zelle über (Fig. 8, Taf. V). Es muss hervorgehoben werden, dass auch in die Sphäre selbst Pigmentkörnchen einzudringen vermögen und sogar gerade hier eine besonders dichte Anhäufung erfahren können. So erscheint die stark von Melaningranula erfüllte Sphäre in Fig. 8 (Taf. V) als eine längliche, räumlich betrachtet, flach ellipsoidale Masse, die tief dunkel gefärbt ist und sich durch einen schmalen, lichteren, spaltartigen Raum von der umgebenden, zum Teil den Kern umhüllenden Pigmentansammlung absetzt; von dieser gehen dann zahlreiche breitere und schmälere, längere und kürzere, radiäre Pigmentzüge aus, die mehr oder weniger weit zur Peripherie reichen und von denen die mächtigsten in die Zellausläufer eintreten. Diese die Sphäre unmittelbar umgebende und in der Form ihr entsprechende Pigmentansammlung scheint bei genauerer Betrachtung überhaupt in einzelne radiäre Pigmentzüge zu zerfallen, doch ist eine streng radiäre Anordnung der einzelnen Melaningranula nur immer auf kürzere Strecken und auch nicht überall zu beobachten. Noch auffallender ist das Eindringen der Melaninkörnchen in die Sphäre in Fig. 9, Taf. V: der Zelleib ist fast vollkommen von den Granula entleert, nur ganz vereinzelte Körnchen sind hier und da bei der Expansion des Pigments zurückgeblieben; dagegen ist die Sphäre über und über von Pigmentkörnchen erfüllt und hebt sich scharf und allseits gut begrenzt von der Umgebung ab. Diese Beobachtung lehrt also, dass bei maximaler Ausbreitung des Pigments unter Umständen Melaninkörnchen, die in die Sphäre eingedrungen sind, hier verbleiben und dabei besonders dichte Lagerung zeigen können.

Fig. 8 u. 9 (Taf. V) leiten uns schon zu den zytoplasmatischen Strukturen selbst über. Zwischen den radiären Pigmentzügen gewahrt man nämlich in einzelnen Melanophoren zarte Fäden, welche die gleiche Verlaufsrichtung wie jene einhalten (Fig. 8, Taf. V). Gewöhnlich sind sie nur ziemlich spärlich zu erkennen; doch sah ich in einem Falle (Fig. 9, Taf. V) den stark von Pigment entleerten Zelleib von einer dichten, überaus zarten Strahlung erfüllt, die von der Sphäre ausging und sich bis zur Peripherie der Zelle verfolgen liess; ihr Eintreten in die Ausläufer selbst war nicht zu beobachten. In einem Präparat konnte ich die plasmatische Sphäre selbst ohne Bleichung des Pigments wahrnehmen; in einer ziemlich kleinen Melanophore (Fig. 3, Taf. V) zeigte sich über dem Kern eine kugelige dichtere Plasmamasse, die ich wohl nur so deuten kann, obwohl eine Beziehung der Pigmentkörnchen zu ihr nicht ersichtlich war.

Viel weiter kommt man in dieser Hinsicht an chlorgebleichten und später stark mit Eisenhämatoxylin gefärbten Präparaten (Fig. 10—13, Taf. V). An ihnen bietet sich die Sphäre als eine dichtere und stärker färbbare, zentral gelegene Plasmamasse von kugeliger oder kuchenartiger Form dar. Da auch bei langdauernder Bleichung mit Chlor die Melaninkörnchen die Farbe nicht ganz verlieren und bei starker Tinktion mit Eisenhämatoxylin diesen Farbstoff etwas speichern, so erscheint die Plasmamasse der Sphäre mehr oder minder körnig. Zentriolen in der Sphäre nachzuweisen, gelang mir nie. Die Grösse der Sphäre im Vergleich zum Zelleib schwankt innerhalb beträchtlicher Grenzen, woraus man vielleicht schliessen darf, dass sie in der lebenden Zelle Veränderungen unterworfen ist. Bisweilen (Fig. 10, Taf. V) sind die Kerne in die dichtere Plasmamasse der Sphäre eingesenkt. Gegen das umgebende, immer schwächer färbbare Plasma ist die Sphäre bald mehr (Fig. 10, Taf. V), bald weniger (Fig. 12, 13, Taf. V) scharf abgesetzt, woraus hervorgeht, dass sie kein besonders strukturiertes Gebilde darstellt, sondern nur als eine lokale Verdichtung des Plasmas gelten kann, die nach aussen hin bald rascher, bald langsamer abnimmt. Das die Sphäre umgebende, den Rest des Zellkörpers erfüllende Plasma färbt sich selbst bei stärkster Eisenhämatoxylinbehandlung, die alle Elemente der Präparate mit Ausnahme der Melanophoren

infolge übermässiger Schwärzung zur Beobachtung unbrauchbar erscheinen lässt, so schwach, dass ihm zweifellos eine sehr lockere, im Leben wohl flüssige Beschaffenheit zugesprochen werden muss. Zum mindesten ist sein Dichtigkeitsunterschied gegenüber der Sphäre ganz beträchtlich. Stellenweise gewinnt man sogar den Eindruck, als ob zwischen den gleich zu besprechenden fädigen Bildungen leere Räume beständen (Fig. 10, Taf. V) und die Reste der ehemals in ihnen enthaltenen Flüssigkeit diesen Protoplasmafäden als gerinnselartiger Belag anklebten. Da die Färbung des Plasmas erst in dickerer Schicht sichtbar wird, erscheinen die von Pigment freien, dünnen Zellausläufer gewöhnlich leer.

Das die Sphäre umhüllende Plasma wird nun von zahlreichen Fäden durchzogen, deren Bestehen wir schon oben gelegentlich der Untersuchung nicht gebleichter Präparate festgestellt haben (Fig. 10—12, Taf. V). Sie nehmen vom Rande der die Sphäre bildenden Plasmaverdichtung ihren Ausgang, strahlen im allgemeinen radiär aus, reichen bis zur Peripherie der Zelle und lassen sich auch ein Stück weit in die Ausläufer hinein verfolgen. An diesen chlorgebleichten Schnitten zeigen die Fäden ein Verhalten, das von dem nicht gebleichter Zellen abweicht und daher wohl zum Teil auf diese immerhin nicht ganz schonende Vorbehandlung zurückzuführen ist. Sie sind nämlich nicht so geradlinig wie dort, sondern gelegentlich sogar ziemlich stark gekrümmt, scheinen sich bisweilen auch zu gabeln (Fig. 10, Taf. V). Da die ganze Anordnung der Fäden an den Chlorpräparaten nicht so regelmässig erscheint wie an den anderen, so möchte ich die Krümmung der Fäden als Kunstprodukt, ihre scheinbare Gabelung als Verklebung zweier oder mehrerer Fäden auffassen. Ebenfalls das Heraussondern von zahlreichen Fäden zu dickeren, vielfach den Ausläufern entsprechenden Bündeln (Fig. 12, Taf. V) dürfte in der lebenden Zelle wohl nicht in dieser ausgeprägten Form vorliegen. Die Fäden nehmen bei sehr starker Eisenhämatoxylintinktion ziemlich Farbe an, erscheinen gewöhnlich nicht ganz glatt, sondern mehr körnig und rauh. Doch hält es schwer, zu unterscheiden, ob diese Beschaffenheit den Fäden selbst oder dem ihnen anliegenden Plasma zukommt was für den Fall, dass zwischen ihnen Lücken vorkommen (s. o.), wohl sicher im letzteren Sinne zu entscheiden ist. Ob die Fäden protoplasmatisch sind oder Umbildungs-

produkte gewöhnlichen Zellplasmas darstellen, vermag ich nicht mit Sicherheit anzugeben. Dafür sind die morphologischen Merkmale, die sie darbieten, zu spärlich, das von mir beobachtete Färbungsverhalten nicht ausschlaggebend, vielmehr chemische Reaktionen erforderlich: zum mindesten müsste eine vom Plasma verschiedene Löslichkeit der Fäden nachgewiesen werden. Wir können diese Frage aber um so mehr auf sich beruhen lassen, als sie für die von uns angenommene funktionelle Bedeutung dieser Bildungen gleichgültig ist (siehe S. 240) und auch die Grenze zwischen protoplasmatisch und metaplasmatisch in vielen Fällen wohl nicht mit Sicherheit und scharf zu ziehen ist, da metaplasmatische Gebilde immerhin durch Umwandlung protoplasmatischer entstehen. Bei der Beziehung der Fäden zur Sphäre scheint es mir am nächsten zu liegen, die Fäden mit den auch in anderen ruhenden Zellen um die Sphäre herum häufiger zu beobachtenden Strahlungen in Vergleich zu setzen und in ihnen eine Protoplasmastrahlung zu sehen, die sich von dem umgebenden Plasma aussergewöhnlich gut abhebt. Daher könnte man denn auch die Sphäre mitsamt der Strahlung als Astrosphäre bezeichnen. So deckt sich denn meine Auffassung im wesentlichen mit der von Zimmermann (1893a). Dass die Fäden mit den in neuerer Zeit in vielen Zellen beobachteten Stütz- und Zugfibrillen (Tonofibrillen) homolog sind, glaube ich nicht; denn jene Bildungen (z. B. die Plasmafasern der Epidermis des Menschen und die Stützfibrillen in den Muskelzellen von Ascaris) zeichnen sich durch stärkere Färbbarkeit mit Eisenhämatoxylin aus; ausserdem ist nicht recht ersichtlich, welche stützenden oder Spannungsfunktionen die Fibrillen in den Pigmentzellen zu leisten hätten.

Bisweilen glaubte ich auch im Plasma der Melanophoren gröbere, röhrenartige Gebilde zu erkennen (Fig. 13, Taf. V, rechts); doch habe ich mich vergewissert, dass sie durch zwei stärkere, parallel laufende Fäden vorgetäuscht wurden.

Auf die Angaben über den Bau des Melanophorenplasmas bei anderen Wirbeltiergruppen soll erst im Schlusskapitel eingegangen werden. Über die Reptilienmelanophoren war bisher so gut wie nichts bekannt, wenn man von Kellers oben angegebenen Mitteilungen absieht; diesen ist noch beizufügen, dass jener Autor (1895, S. 145) erwähnt, dass die fast hyaline Substanz der Ausläufer der Melanophoren beim Chamäleon eine feine

Längsstreifung zeige und sich wenig mit den gebräuchlichen Farbstoffen tingiere, am besten noch mit der Biondi-Heidenhain-Drünerschen Methode in gelblichem Farbton. Ferner erwähnt er (S. 143), dass sich in den Fortsätzen dieser Zellen die Körnchen mehr oder weniger ausgesprochen in parallelen Zügen gereiht finden. Auch ich habe, wie schon früher hervorgehoben (W. J. Schmidt 1913, S. 387—388) und oben dargestellt, von der Sphäre ausgehende Körnchenreihen gesehen, gleichfalls in den Ausläufern (vgl. a. a. O.) eine Reihenanordnung der Melaningranula stellenweise bemerkt; doch muss ich ausdrücklich sagen, dass dieses Phänomen der radiären Reihenanordnung der Körnchen in Zelleib und Ausläufern nie so imponierend und über grössere Zellabschnitte kenntlich hervortritt, wie es nach den Abbildungen von Ballowitz (1914a) für die Knochenfische zutrifft.

Fassen wir unsere Ergebnisse hinsichtlich der zytoplasmatischen Strukturen der Melanophoren kurz zusammen: Das Protoplasma der Melanophoren ist durch eine zentral gelegene Verdichtung, die kugelige oder ellipsoidale Sphäre, ausgezeichnet, die nach aussen hin allmählich oder auch mehr unvermittelt in lockeres (flüssigeres) Plasma übergeht. Das letztere ist von zahlreichen Fäden durchzogen, die radiär nach allen Seiten von der Oberfläche der Sphäre aus abgehen und bis zur Zellperipherie reichen, gelegentlich sich noch ein Stück weit in die Ausläufer verfolgen lassen. Bei der Expansion der Pigmentkörnchen können in der Sphäre Melaningranula in dichter Ballung zurückbleiben.

e) Entwicklung.

Über die Ontogenese der Reptilienmelanophoren sind wir noch sehr schlecht unterrichtet; ihre Erforschung verlangt eine besonders darauf gerichtete Untersuchung. Um aber erneut die Aufmerksamkeit auf diese interessante Frage zu lenken und in der Annahme, dass diese vorläufigen Ergebnisse vielleicht die Bearbeitung wieder in Fluss bringen, teile ich im folgenden mit, was mir gelegentlich meiner Studien am Reptilienintegument hinsichtlich der Melanophorengenese vor Augen kam.

Indem ich in betreff der Literatur im allgemeinen auf Fuchs' Zusammenfassung (1914, S. 1603) verweise, hebe ich hier nur die Angaben rein histologischen Charakters hervor. Leydig (1873, S. 775) erwähnt von Tropidonotusembryonen, „dass das

dunkle Pigment in Form verästigter Zellen nicht in der Lederhaut, sondern in der Schleimschicht der Oberhaut zuerst auftritt". Kerbert (1877, S. 237 f.) äussert sich über das gleiche Objekt in folgender Weise: „Querschnitte durch die Haut von Embryonen aus der vierten Periode belehren uns auf überzeugende Weise, dass das Pigment nicht zuerst in der Kutis, sondern in der Epidermis auftritt .... Und zwar ... in Form von verzweigten Pigmentzellen. .... Im Anfang der zweiten Periode sind die Pigmentzellen in der Epidermis noch nicht sehr zahlreich und .... verhältnismässig wenig pigmenthaltig. An einzelnen Stellen sah ich zwar die verzweigten Zellen sehr deutlich hervortreten, aber das Pigment war nur auf den Rand der Zellen beschränkt, und in den Ausläufern wenig vorhanden. Ausser diesen verzweigten, fast pigmentlosen Zellen sah ich aber in der Epidermis, und zwar meistens in den unteren Schichten dicht an der Kutis, noch andere, mehr oder weniger glänzende, aber runde oder ovale Zellen, die mit einer sehr stark lichtbrechenden Flüssigkeit gefüllt waren und meistens keinen Kern wahrnehmen liessen. Dieselben runden oder ovalen Zellen sah ich an anderen Stellen deutlich mit Pigment gefüllt..... Eine Erscheinung aber war es, die mir sofort auffiel, nämlich dass direkt unter der Epidermis in der Kutis ganz ähnliche runde oder ovale Zellen vorhanden waren, wie ich in der Epidermis gesehen hatte..... Auffallenderweise waren die meisten dieser runden glänzenden Kutiszellen an der Spitze der Schuppe angehäuft, wo das Wachstum des Bindegewebes auch am stärksten erscheint. Hier an der Spitze sah ich nun ganz deutlich, wie diese hellen runden Zellen zu einer Hälfte in der Epidermis, zur anderen in der Kutis sich befanden. Ähnlich verhielten sich einige pigmenthaltende Zellen. .... Über die Herkunft der .... Pigmentzellen in der Epidermis kann jetzt .... kein Zweifel mehr obwalten. Wir haben es in ihnen mit wandernden Bindegewebszellen zu tun, welche in die Epidermis eindringen, sich hier verzweigen und Pigmentkörnchen bilden. .... Eigentümlich ist die Erscheinung, dass bei dem ausgewachsenen Tiere von diesen Pigmentzellen in der Epidermis keine mehr zu sehen sind, sondern dass sie hier alle in die Kutis hinuntergerückt sind. ...." Braun (1877, S. 233) schliesst sich der Kerbertschen Anschauung für Platydactylus facetanus an: Bei einem Embryo von 17 mm Scheitel-After-

länge seien die Zellen der Kutis unterhalb der Oberhaut wie ein Epithel angeordnet; diese dichtere Lage von Kutiszellen verwandle sich kurz vor dem Ausschlüpfen des Embryos in Pigmentzellen und wandere teilweise ins Rete Malpighii der Epidermis ein.

Zenneck (1894, S. 376) fand bei Ringelnatterembryonen, dass an den Längszonen, in denen später die Fleckenreihen als erste Zeichnungselemente der Haut entstehen, Längsgefässe unter der Haut verlaufen, in welche aus dem Innern des Körpers in regelmässigen Abständen Gefässe einmünden, so dass die Bevorzugung gewisser Hautstellen hinsichtlich der Pigmentverteilung eine Abhängigkeit vom Verlauf der Blutgefässe zeigt. Das Pigment tritt (abgesehen von der Chorioidea) zuerst in dem Bindegewebe auf, das den inneren die Leibeshöhle umschliessenden Teil der Bauchplatten bildet und erscheint in Form von braunschwarzen Körnern im Plasma von Bindegewebszellen, wobei es Zenneck (S. 378) unentschieden lässt, ob es in ihnen entstanden oder von aussen in sie hineingekommen ist. Auf der II. Stufe tritt das Pigment auch an anderen Stellen auf, und zwar erscheint es in dem Bindegewebe, das die Blutgefässe umhüllt, welche aus dem Innern des Körpers zu den oben erwähnten Hautgefässen führten, gelegentlich auch in der Kutis, aber nur an den Stellen, wo von den Längsgefässen Quergefässe zum Innern des Körpers abzweigen (S. 379). Später (III. Stufe, S. 380) befindet sich auch im Stratum Malpighii Pigment, aber nur entsprechend den letztgenannten Kutisstellen. So bestehen also von denjenigen Gebieten, in denen Pigment zuerst auftrat (dem die Leibeshöhle umgebenden Bindegewebe), bis zu jenen Flecken in der Epidermis zusammenhängende Pigmentbahnen. Zur Erklärung dieser Beobachtungen ergeben sich nach Zenneck (S. 381) nur zwei Annahmen: Entweder wird das Pigment, welches zuerst im Innern des Körpers auftritt, von wandernden Bindegewebszellen nach der Epidermis verschleppt, wobei diese den Bahnen noch tätiger oder in Obliteration begriffener Gefässe folgen, oder das Pigment entsteht sukzessive von innen nach aussen, in und um Blutgefässe, die vom Innern des Körpers ausgehen, und schliesslich auch in denjenigen Stellen der Kutis und Epidermis, an welche diese Bahnen herantreten (S. 381). Zenneck schliesst aus seinen Befunden, dass ein Zusammenhang zwischen Epithel- und Bindegewebspigmentierung besteht, doch liege kein zwingender Grund zur

Annahme einer Entstehung der einen aus der andern durch Einschleppung vor (S. 388). Das von innen nach aussen fortschreitende Auftreten pigmentierter Bindegewebszellen würde zwar die beobachteten Erscheinungen in diesem Sinne befriedigend erklären, obwohl positive Gründe fehlen. Doch scheint mir Zenneck dieser Annahme mehr zuzuneigen als der gegenteiligen (dass das Pigment an den Stellen, an welchen es beobachtet wird, also auch in der Epidermis selbst entsteht), wenn er von der letzteren sagt, er habe nicht nur keine positiven Gründe für sie, sondern sie scheine auch bei der Erklärung der Tatsache zu versagen, dass das Epidermispigment auf diejenigen Stellen beschränkt ist, an denen auch das darunter gelegene Bindegewebe pigmentiert ist, und dass erst dann Pigment im Epithel auftritt, wenn das darunter gelegene Bindegewebe pigmentiert ist. So ist denn auch Zenneck eher als Anhänger, denn als Gegner der Einschleppungstheorie für die Herkunft des Epithelpigments zu rechnen. Stehli (1910, S. 751) schliesst sich für die Blindschleiche der Meinung Kerberts an (s. o.), insofern beim Embryo Pigment in Form von fein verästelten hellen Pigmentzellen in die Epidermis hineinreiche, während beim erwachsenen Tier von diesen Chromatophoren in der Epidermis nichts mehr zu finden sei, indem sie (S. 753) in die obere Schicht der Kutis hinabgewandert seien, wo sie grosse Ausdehnung erreichten. In vollem Umfange trifft die letzte Angabe Stehlis allerdings nicht zu, da auch bei der erwachsenen Blindschleiche epidermale Melanophoren vorkommen (vgl. W. J. Schmidt 1914, S. 14). Fuchs (1914, S. 1605) weist auf die Möglichkeit hin, dass das Epidermispigment der Reptilien primäres Eipigment im Sinne Ehrmanns (Amphibien) sein könnte; doch scheint eine solche Annahme für die einheimischen Reptilien wenigstens nicht zulässig, da ihre Eier keinerlei schwarzes Pigment besitzen. —

Nehmen wir zunächst Stellung zu den erwähnten Literaturangaben, dass das Pigment zuerst in der Epidermis auftritt. Hierbei sind zwei Unterfälle auseinander zu halten: Die Melanophoren entwickeln sich aus Epidermiszellen, also aus epithelialen Elementen, die pigmenthaltig werden, oder die noch pigmentlosen Jugendstadien der Melanophoren, die in die Epidermis von dem darunter gelegenen Gewebe aus eingedrungen und bindegewebigen Charakters sind, beginnen

in der Epidermis zuerst mit der Ausbildung der Melaningranula. Die erste der beiden Möglichkeiten muss nach den Befunden von Zenneck (s. o.), da das erste Pigment im Innern des Tieres entstehen kann, als hinfällig gelten; denn man wäre sonst genötigt anzunehmen, dass die epidermalen Melanophoren anderen Ursprungs seien als die übrigen, eine Voraussetzung, zu der keinerlei Veranlassung vorliegt, da die beiderlei Zellen sich in keinem wesentlichen Punkte unterscheiden. Die Angaben Leydigs, Kerberts u. a. können daher, wie ja auch aus den Äusserungen des letzten Autors hervorgeht, nur den Sinn haben, dass die in die Epidermis eingewanderten Jugendstadien der Melanophoren dort zuerst pigmenthaltig werden.

Das von mir hinsichtlich dieses Punktes geprüfte Material hat nur in einem Falle, nämlich bei Geckolepis, frühe Entwicklungsstadien der Melanophoren in der Epidermis auffinden lassen (s. u.), wobei in der Kutis noch nichts von diesen Zellen nachzuweisen war. In den übrigen Fällen (Anguis, Gecko verticillatus, Ptychozoon, Calotes) dagegen beobachtete ich in den mir vorliegenden Stadien immer Melanophoren mit dunklen Granula, sowohl in der Epidermis als auch in der Kutis, oder mindestens Melanophoren die auf der Epidermis-Kutisgrenze (Lacerta, Draco) lagen. Doch muss ich hervorheben, dass mir nur verhältnismässig wenige Stadien vorlagen, und dass entschieden Anzeichen vorhanden sind, dass die Angaben von Leydig und Kerbert in manchen Fällen zu Recht bestehen mögen. Immer nämlich nimmt bei den von mir untersuchten Formen im Laufe der Embryonalentwicklung der Gehalt der Epidermis an Melanophoren ab, was bei der gleichzeitigen Zunahme der subepidermalen Melanophoren nur im Sinne von Kerbert und späteren Autoren erklärt werden kann, dass die Mehrzahl der epidermalen Melanophoren in die Kutis auswandert, somit mindestens ein Teil der subepidermalen aus epidermalen (d. h. aber nicht aus Epithelzellen) hervorgeht.

Besonders deutlich war dieses Verhalten bei Ptychozoon festzustellen. Bei Embryonen von 2,5 cm Länge treten die dunklen Querbinden des Rückens schon klar hervor. Untersucht man Flächenpräparate der Haut, so ergibt sich, dass die Epidermisinterzellularen reichlich von Melanophoren erfüllt sind.

die in den dunklen Querbinden zu ausserordentlich dichten Netzen zusammenfliessen (Textfig. 9a). Ausser diesen Melanophoren kommen in den tieferen Hautschichten allerdings nur an den Stellen der dunklen Querbinden weitere schwarze Chromatophoren vor, die durch ihre eigenartige Form verraten, dass sie den regelmässig kreuzschichtigen Lagen der Haut angehören müssen (vgl. S. 120); von den riesigen Melanophoren der Subepidermis dagegen ist noch nichts zu erkennen. Bei einem Embryo von 5 cm ist das Bild vollkommen umgekehrt (Textfig. 9b). Epidermale Melanophoren lassen sich nicht mehr mit Sicherheit nachweisen, dagegen finden sich in der Subepidermis zahlreiche grosse Melanophoren.

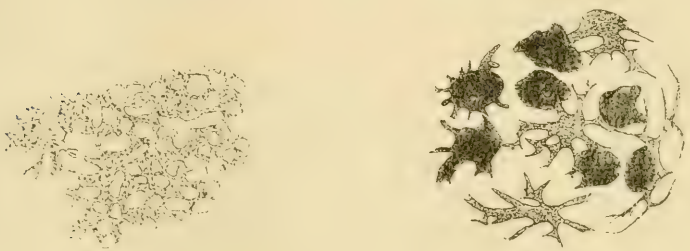

a Fig. 9 b

Melanophoren, a ein intraepitheliales Netz bildend in der Rückenbinde bei einem 2,5 cm langen Embryo von Ptychozoon, b subepidermal gelegen von der gleichen Stelle eines 5 cm langen Embryos. Vergr. 400 : 1.

Nach den bis jetzt vorliegenden Mitteilungen und meinen eigenen Beobachtungen scheint es mir fast sicher, dass die Melanophoren alle mesodermale Elemente und die in der Epidermis vorkommenden dorthin aus der Kutis eingewandert sind. Dabei halte ich es aber keineswegs für ausgeschlossen, dass hinsichtlich des ersten Auftretens von Melaningranula in ihnen Unterschiede bestehen mögen, derart dass bald das Pigment zuerst in den in die Epidermis eingedrungenen Jugendstadien der Melanophoren erscheint, bald gleichzeitig mit denen in der Kutis, bald aber auch, wie es nach den Beobachtungen von Zenneck scheint, zuerst in der Kutis und dann in der Epidermis. Vertritt man den Standpunkt, dass die Melanophoren aus mesodermalen Wanderzellen hervorgehen, so stellen diese möglichen Verschiedenheiten

des ersten Auftretens der Melaningranula in ihnen nur unwesentliche Variationen dar, wenigstens von rein morphologischem Gesichtspunkte aus. Dass die Mehrzahl der epidermalen Melanophoren wieder in die Kutis zurückwandert, lässt sich vielleicht aus den ungünstigen Ernährungsverhältnissen erklären, die mit der Verhornung und dem Austrocknen der Haut im nachembryonalen Leben einsetzen; halten doch die Melanophoren immer nur die untersten Lagen des Stratum Malpighii ein, indem meist ihre Zellkörper zwischen den basalen Epithelzellen gelegen sind, während die Ausläufer sich etwas höher gegen die Aussenschicht der Epidermis erstrecken können.

Die einzigen bis jetzt vorliegenden Angaben über Entwicklungsstadien der Melanophoren sind die oben kurz angeführten Mitteilungen Kerberts, die nicht sehr vertrauenerweckend klingen und die auch Fuchs (1914, S. 1605) nicht für stichhaltig erklärt. Ich hoffe in diesem wichtigen Punkte mit den folgenden Angaben eine Besserung zu schaffen. Bei 2,5 cm langen Embryonen von Geckolepis, bei denen die Schuppen eben angelegt sind, und deren Haut ich an mit Delafields Hämatoxylin kräftig gefärbten Totalpräparaten untersuchte, fielen mir schon unter schwächeren Vergrösserungen zahlreiche Zellen auf, die sich durch stärkere Färbbarkeit ihrer Kerne von allen in der Haut befindlichen Zellen unterschieden. Genauere Betrachtung dieser Zellen lehrte, dass sie in der basalen Zellschicht der Epidermis gelegen sind und zwar die Interzellularlücken zwischen den Epithelzellen einnehmen. Daraus erklärt sich die eigenartig verdrückte, bald langgestreckte, bald dreieckige, bald in der Mitte etwas eingeschnürte Form der Kerne (Fig. 61a—c, Taf. IX), die ihre Ursache in der Anpassung an den geringen Raum hat, der dem Kern in den Interzellularen zur Verfügung steht. Bei starken Vergrösserungen lässt sich auch die Form und Beschaffenheit des zu den Kernen gehörigen Zelleibes feststellen: er bildet eine verästelte Protoplasmamasse, deren Hauptansammlung den Kern umschliesst und in einer etwas grösseren Lücke zwischen den basalen Epidermiszellen gelegen ist, während die mehr oder weniger zahlreichen, nicht sehr langen Ausläufer sich in die schmalen Interzellularräume hinein erstrecken. Das Protoplasma enthält deutlich erkennbare, ziemlich locker gelagerte und gleichmässig über den Zelleib verstreute, stärker färbbare Granula. Ob sie ausser

der blauen Hämatoxylinfarbe noch eine Eigenfarbe besitzen, lässt sich schwer entscheiden, doch sei hier schon darauf hingewiesen, dass ihre Farbe vollkommen mit derjenigen der blauen Granula in den subepidermalen Melanophoren (siehe S. 132) und auch mit den später zu besprechenden Zellen mit noch unreifen Melaningranula übereinstimmt. Ich betrachte diese Zellen als jugendliche Melanophoren, deren Granula noch nicht ausgefärbt sind. Für diese Annahme spricht die Form der Zellen, ihre interzelluläre Lage in der basalen Epidermisschicht, die Granula in ihrem Protoplasma und schliesslich noch ihre Verbreitung: sie stellen nämlich in jeder Schuppe eine rundliche Ansammlung dar, die den Rand derselben frei lässt und nach innen zu an Dichtigkeit zunimmt, ganz so wie die späteren (subepidermalen) Melanophoren. Diese Auffassung bestätigen auch die späteren Entwicklungsstadien.

Bei den älteren Embryonen von Geckolepis, die mir zur Verfügung stehen, finden sich zahlreiche subepidermale Melanophoren vor, ausserdem vereinzelte intraepitheliale; die vorhin beschriebenen jugendlichen Melanophoren dagegen sind in ihrer alten Form nicht mehr aufzufinden. Die subepidermalen habe ich schon früher geschildert (siehe S. 129). Sehr wahrscheinlich sind sie aus intraepithelialen hervorgegangen, die in die Kutis zurückwandern. Da nämlich auf dem vorhin beschriebenen Zustand keinerlei jugendliche Melanophoren in der Subepidermis festzustellen waren, nunmehr aber fast fertige Zellen zahlreich und kräftig entwickelt vorliegen, ferner die intraepithelialen an Häufigkeit abgenommen haben (s. u.), so ist diese Annahme, wie auch schon oben erläutert, die wahrscheinlichste. Zunächst wenden wir vor allem unsere Aufmerksamkeit den intraepithelialen Melanophoren zu (Figur 62a—c, Taf. V). Sie liegen in der basalen Zellschicht der Epidermis und nehmen die Interzellularräume ein. Von ihrem kleinen, den Kern umschliessenden zentralen Teil gehen in mässiger Zahl Ausläufer ab, die ziemliche Länge erreichen und entsprechend den Interzellularen hin und her gewunden sind, sich spärlich verästeln und zum Teil mit ihren eigenen Ausläufern anastomosieren. Der Kern dieser Zellen zeigt in Anpassung an die Raumverhältnisse selten rundliche, meist verschiedenartig zusammengedrückte Form. Er nimmt gewöhnlich nicht den mittleren Teil des eigentlichen Zelleibes ein, sondern überlässt ihn der Sphäre. Das

Protoplasma dieser Zellen ist nämlich mit hellbräunlichen Pigmentkörnchen erfüllt, die in den Ausläufern nur vereinzelt, im zentralen Zellteil meist eine stärkere Ansammlung bilden, welche in ihrem Innern die charakteristische helle, kreisförmige, bläulich gefärbte Sphärenstelle erkennen lässt.

Obwohl die Zellen grösser sind als die von mir auf den früheren Entwicklungszustand beschriebenen jungen intraepithelialen Melanophoren, glaube ich doch, dass sie aus jenen hervorgehen: in ihrer Lage, ihrer Form und ihrer Verbreitung stimmen sie mit jenen überein. Zwar zeigten die jungen Melanophoren keine Sphäre. Doch ist es auffällig, dass ihr Kern häufig nicht in der Mitte der Protoplasmamasse befindlich ist, sondern (Fig. 61b u. c, Taf. IX) seitliche Lage im Zelleib einhält; das dürfte auf die Gegenwart einer zentral gelegenen Sphäre hinweisen, die allerdings in meinen Präparaten nicht zum Vorschein kam. Der Grössenunterschied der jungen Melanophoren und dieser intraepithelialen Pigmentzellen fällt noch weniger ins Gewicht, da ich noch zeigen werde, dass die Melanophoren im Laufe ihrer Entwicklung wachsen. Es bliebe noch zur Identifizierung beider Zellformen der Nachweis übrig, dass die blauen Granula der jungen Melanophoren später zu den Melaninkörnchen werden. Nun beobachtet man regelmässig zwischen den bräunlichen Granula der epidermalen Melanophoren des älteren Embryos einen bläulichen Schimmer, der, auch in den Ausläufern sichtbar, bei deren minimaler Dicke kaum durch das gefärbte Protoplasma der Chromatophoren bedingt sein kann, das immer sehr schwache Färbbarkeit zeigt. Ferner begegnet man Zellen (Fig. 62d, Taf. IX) unter den intraepithelialen Melanophoren, die durch geringe Grösse den jungen Melanophoren noch ähnlicher, durch das mangelnde Hervortreten einer Sphäre und den äusserst geringen Gehalt an Melaninkörnchen ausgezeichnet sind; offenbar stellen sie eine Übergangsform zwischen den jungen Melanophoren des früheren und den epidermalen Melanophoren des älteren Stadiums dar. In diesen Zellen glaubte ich auch neben den bräunlichen Granula bläuliche zu erkennen. Schliesslich fand ich unter den subepidermalen Melanophoren des älteren Embryos vereinzelt solche, die ganz überwiegend mit blauen, vielleicht auch einigen, vornehmlich zentral gelegenen, schwach bräunlichen Granula erfüllt waren (Fig. 63, Taf. IX). Es kann aber wohl keinem Zweifel unterliegen, dass diese

blauen Körnchen eine Vorstufe der Melaningranuala darstellen. Bei dieser Gelegenheit sei auch nochmals daran erinnert, dass in den subepidermalen Melanophoren durchweg derartige blaue Körnchen in embryonaler Zeit vorkommen (vgl. S. 133), die demnach als unreife Granula gedeutet werden müssen. Der allmähliche Farbenübergang von Blau zu Braun, der den exaktesten Nachweis geben würde, dass die blauen Granula sich allmählich verfärben, dürfte bei ihrer winzigen Grösse wohl kaum jemals an einzelnen Körnchen zu erbringen sein; schon eine minimale Veränderung der Einstellung lässt selbst bei den besten optischen Mitteln einen leichten Wechsel der Farbe eines Körnchens eintreten, so dass manchmal der Entscheid ob blau oder leicht braun gefärbt, kaum möglich ist (vgl. S. 131). Dass eine blaue (plasmatische) Vorstufe der Melaningranula sehr wohl vorhanden sein kann, geht ja auch aus der Tatsache hervor, dass die ausgereiften Melaningranula künstlich gebleicht und nachträglich mit Farben wieder gefärbt werden können. Dieser Umstand zeigt, dass die Melaninkörnchen nicht rein aus Melanin bestehen, sondern eine plasmatische Grundlage besitzen. Nach unseren Erfahrungen bei den Drüsengranula erscheint es fast sicher, dass die plasmatische Grundlage der Melaningranula eine spezifische Körnung des Plasmas darstellt, welche mit der Bildung des Melanins betraut ist.

Bei der vorstehend geschilderten Sachlage kann es meines Ermessens keinem ernstlichen Zweifel unterliegen, dass die von mir bei Geckolepis beschriebenen jungen Melanophoren tatsächlich solche sind, also zunächst die intraepithelialen Melanophoren des späteren Stadiums aus sich hervorgehen lassen. Und wenn die Vermutung richtig ist, dass die intraepithelialen Melanophoren auch hier zum Teil schon in die Kutis rückgewandert sind, so stellen sie auch die Jugendstadien der subepidermalen dar.

Während der Entwicklung der Melanophoren nimmt ihre Grösse so beträchtlich zu, dass diese Tatsache auch ohne Messung augenfällig wird. Um aber eine genauere Vorstellung zu geben, sei angeführt, dass die subepidermalen Melanophoren des älteren embryonalen Stadiums von Geckolepis mitsamt den Ausläufern höchstens 80 μ im Durchmesser aufweisen, während die entsprechenden Zellen des erwachsenen Tieres bis 200 μ erreichen. Eine solche Vergrösserung des Zelleibes konnten wir ja auch im Laufe der

Umwandlung der jungen zu den intraepithelialen Melanophoren bei Geckolepis feststellen. Diese Volumzunahme der Zellen ist wohl weniger auf eine Vermehrung ihres indifferenten Plasmas als auf eine längere Zeit andauernde Produktion der Granula zurückzuführen, in ähnlicher Weise, wie die Grössenzunahme von Drüsenzellen und Oozyten auf der Anhäufung von Sekretgranula bezw. Nahrungsdotter beruht. Vielleicht könnte es zunächst erstaunlich erscheinen, dass die subepidermalen Melanophoren durch Rückwanderung von intraepithelialen in die Kutis entstehen sollen, da zwischen den beiden Zellformen ein so bedeutender Volumunterschied besteht. Doch dürfte dieser Unterschied durch stärkeres Wachstum der Melanophoren bei ihrem Übergang in die Kutis ausgeglichen werden, da ihnen hier besssere Ernährungsbedingungen und grössere Möglichkeit zur räumlichen Entfaltung geboten sind.

Embryonale Melanophoren erscheinen regelmässig heller als die der erwachsenen Tiere; das beruht nicht nur auf dem geringeren Gehalt an Melaninkörnchen, sondern auch auf dem Umstand, dass die Farbe der einzelnen Körnchen erst allmählich volle Intensität erreicht. Sehr wahrscheinlich nehmen die Granula im Laufe ihrer Entwicklung etwas an Grösse zu, obwohl es bei ihrer geringen Dimension schwer hält, sich durch Messung davon zu überzeugen.

III. Die Allophoren.

a) Untersuchungsmethoden.

Hinsichtlich der Definition der Allophoren und ihres Vorkommens verweise ich auf die früheren Angaben (siehe S. 107); es sei nur noch einmal kurz erwähnt, dass Zellen dieser Art bis jetzt bei Phelsuma, Uroplatus, Anguis, Chamaeleo sicher bekannt geworden sind, dass auch vielleicht die von Thilenius (1897, S. 528) bei Agama inermis beschriebenen Elemente hierhin gehören. Im folgenden bringe ich Beobachtungen an den bislang übersehenen Allophoren unserer einheimischen Lacertiden, ferner eingehende Mitteilungen über den feineren Bau der Allophoren von Uroplatus, über die ich schon an anderer Stelle einiges veröffentlicht habe. Ich bin überzeugt, dass genauere Nachforschungen eine weitere Verbreitung dieser Zellen ergeben werden. Daher möchte ich im

folgenden einige Winke für die Untersuchung dieser Elemente vorausschicken, die späteren Untersuchern von Nutzen sein dürften.

Bei der geringen Durchsichtigkeit der Reptilienhaut ist eine Beobachtung der Allophoren im überlebenden Zustand nicht möglich, zum wenigsten nicht bei unseren einheimischen Lacertiden. Will man die Haut einer Form auf das Vorkommen von Allophoren prüfen, so fixiert man sie in einer *säurefreien* Flüssigkeit, etwa Alkohol, Formol oder Sublimat, auch *Flemmingsche* Flüssigkeit ist brauchbar (bei Lacertiden mit Erfolg versucht) und stelle zunächst *Balsamtotalpräparate* kleiner Hautstücke her. An solchen wird man wohl immer Stellen ausfindig machen, die soweit von Guanin frei sind, dass etwa vorhandene Allophoren kenntlich werden. Während bei (im Balsampräparat erhaltener) roter, orange- oder blauroter Farbe dieser Elemente kein Zweifel an ihrer Eigenart bestehen kann, sind Allophoren von schwächeren gelblichen Tönen nicht immer leicht von Guanophoren zu unterscheiden; in diesem Falle gibt die Untersuchung in polarisiertem Licht den gewünschten Aufschluss: fehlt die Doppelbrechung, so liegen Allophoren vor. An solchen Totalpräparaten habe ich die Allophoren von *Phelsuma*, *Uroplatus*, *Anguis* zuerst aufgefunden und an guaninfreien Stellen konnte ich schon so allerlei Einzelheiten ihres Baues feststellen. Gewöhnlich ist die *Beständigkeit des Allophorenpigments gegenüber Säuren und Alkalien* zu gering, um mittels ihrer aus den fixierten Hautstücken die Guanophoren zu entfernen und so unvergleichlich klarere Bilder der zurückgebliebenen Farbzellen, der Melanophoren und Allophoren, zu gewinnen; meist verschwindet der Allophorenfarbstoff, ehe der kristallinische Inhalt der Guanophoren hinreichend gelöst ist. Bis jetzt gelang es mir nur, von *Phelsuma* mittels dieser Methode brauchbare Präparate zu erhalten; bei den Lacertidenallophoren insbesondere glückte dieses Verfahren nicht; doch dürfte die Methode immerhin zu versuchen sein, da sie beim Gelingen sehr hübsche Bilder gibt. Bei massenhafter Anhäufung von Guanophoren wird man daher im allgemeinen auf das Studium von *Schnittpräparaten* angewiesen sein, die mit neutralen Mitteln fixiert sind (s. o.). Solche Präparate untersuche man zunächst, in Balsam montiert, *ungefärbt*: denn, da die Allophorengranula verschiedene Farbstoffe stark speichern, ist im gefärbten Präparat nicht nur ihre Eigenfarbe

verdeckt und unbestimmbar, sondern auch die Allophoren selbst sind dadurch leichter zu übersehen. Dabei empfiehlt es sich auch, die Schnittdicke nicht zu gering zu wählen (etwa 15—30 μ), weil die Intensität des Farbstoffes in geringer Schichtdicke manchmal so schwach ist, dass er leicht der Beobachtung entgeht. Hat man sich aber auf diese Weise des Vorkommens und der Verbreitung der Allophoren vergewissert, so untersuche man dünnere, verschieden fixierte und gefärbte Schnitte. Hält man sich an diesen vorgeschlagenen, einfachen Untersuchungsgang, so werden einem die Allophoren kaum verborgen bleiben können. —

Bei dieser Gelegenheit möchte ich noch erwähnen, dass ich kürzlich wieder Gelegenheit hatte, die roten Allophoren der Blindschleiche zu untersuchen. Bei der Gegenwart der Knochenschuppen ist hier die Untersuchung an Schnittpräparaten wenig empfehlenswert, und ich habe mich wie früher (W. J. Schmidt 1914, Seite 6 f.) darauf beschränkt, Balsamtotalpräparate einzelner Schuppen vorzunehmen. In der Schwanzgegend waren die Allophoren in Form meist reich verästelter und dicht gelagerter Zellen zahlreich vertreten. Sie halten sich auf der Oberseite der Knochenschuppen und nehmen, soweit sich das nach dem Flächenbild beurteilen lässt, mit den Melanophoren und Guanophoren das gleiche Niveau der Haut ein, halten sich also in der schmalen Bindegewebszone zwischen Epidermis und Knochenplättchen. Eigentümlicherweise fehlten diesem Tier die gelblichen und orangefarbigen Allophoren anscheinend ganz und ebensowenig konnte ich bei ihm die Übergangsformen zwischen Melanophoren und Allophoren beobachten, welche ich a. a. O. beschrieben habe.

b) Allophoren der Lacertiden.

Alle drei untersuchten Lacertiden, Lacerta agilis, Lacerta vivipara und L. muralis, enthalten in ihrer Rückenhaut und, nach Ausweis meiner Präparate wenigstens, nur in dieser Allophoren. Die Zellen kommen nicht überall in der Rückenhaut vor, sondern sind auf bestimmte Lokalitäten beschränkt, an denen sie gruppenweise auftreten. Da die Allophoren der Lacertiden am Totalpräparat nicht hinreichend sicher festzustellen sind, so würde eine Untersuchung ihrer genaueren Verbreitung Schnitte durch zahlreiche Hautstellen, zum mindesten durch die charakteristischen verschiedenen Teile der Zeichnung voraussetzen,

die mir aber nicht zur Verfügung stehen. So muss ich die eingehende Klärung der Allophorenverbreitung und auch ihrer etwaigen sexuellen Differenzen späteren Untersuchungen überlassen und mich auf die Äusserung der Vermutung beschränken, dass die Allophoren hauptsächlich in den Flecken (Augenflecken) der Rückenhaut gelegen sein dürften.

Am mächtigsten entwickelt fand ich die Allophoren bei Lacerta muralis und auf diese Form beziehen sich daher die nachfolgenden Untersuchungen in erster Linie. Indessen verhalten sich diese Chromatophoren bei den beiden anderen genannten Eidechsenarten wesentlich in gleicher Weise. Die Allophoren kommen hauptsächlich der Oberseite der Schuppen zu, doch erstrecken sie sich bisweilen auch auf ihre Unterseite (vgl. Figur 46—48, Taf. VIII). Wie schon früher erwähnt (vgl. S. 119), liegen die Allophoren unmittelbar unter der Epidermis in gleichem Niveau mit den Lipophoren (also über den Guanophoren); dabei habe ich nie eine Untermischung dieser beiden Chromatophorenarten beobachtet, sondern sie treten gewissermassen füreinander ein. So begegnet man Schuppen, die keine Lipophoren besitzen, bei denen unter der gesamten Epidermis der Oberfläche sich eine geschlossene Allophorenzone (A) herzieht (Fig. 46, Taf. VIII), und wiederum anderen, bei denen die Lipophorenschicht (L) plötzlich abbricht, um in einer Allophorenzone (A) ihre Fortsetzung zu erhalten (Fig. 47, Taf. VIII). Im letzten Falle sah ich stets ein konstantes Lageverhältnis der Allophoren und Lipophoren, derart, dass diese den proximalen, jene den distalen Teil der Schuppe einnehmen.

Die Farbe der Lacertidenallophoren zeigt alle Übergänge von einem lichten Gelb bis zu einem kräftigen Orangerot. Dabei ist es charakteristisch, dass — wenn überhaupt, wie oft der Fall, Verschiedenheiten des Farbentones in einer Schuppe nebeneinander vorkommen — die Farbe zum freien Schuppenrand hin eine Steigerung von gelb zu orange aufweist und dann auf der Unterseite der Schuppe allmählich wieder bis zu Gelb herabsinkt (vgl. Fig. 46, Taf. VIII). Am intensivsten erschien mir die Farbe bei Lacerta muralis, am wenigsten kräftig bei Lacerta vivipara; L. agilis hält in diesem Punkte die Mitte zwischen beiden genannten Formen. Auch war bei Lacerta muralis die Allophorenschicht, insgesamt betrachtet, am dicksten und gegen die darunter befindliche Guanophorenschicht scharf abgesetzt

(Fig. 46, 47, Taf. VIII), so dass sie schon bei schwachen Vergrösserungen an ungefärbten Schnitten wohl kenntlich ist und im Kontrast zu den Guanophoren und Melanophoren einen sehr hübschen Anblick gewährt. Bei Lacerta agilis und L. vivipara treten bei der geringen Mächtigkeit der Schicht und ihrer weniger geradlinigen Abgrenzung nach unten diese Verhältnisse erst bei stärkeren Vergrösserungen gut hervor (Fig. 48, Taf. VIII). Infolge der bedeutenderen Abplattung der Schuppen lässt sich bei Lacerta agilis einwandfrei dartun, dass die Allophoren (übrigens auch die Guanophoren) auf die Unterseite der Schuppen übergehen (vgl. Fig. 48, Taf. VIII).

Unter stärkeren Vergrösserungen lassen ungefärbte Präparate, wie sie auch der bisherigen Schilderung zugrunde liegen, erkennen, dass das Allophorenpigment an Körnchen gebunden ist (Fig. 49, Taf. VIII, A). Was bei schwächeren Vergrösserungen sich als eine mehr oder minder einheitliche Schicht darbot, löst sich nunmehr in Anhäufungen von Granula auf. Die einzelnen Zellen (A, Fig. 49, Taf. VIII) der Allophorenschicht voneinander abzugrenzen, hält bei derartigen dickeren Schnitten aber sehr schwer, gelingt nur stellenweise und auch dann nur bei genauerem Zuschauen. Man gewinnt dann den Eindruck, dass die dicht beieinander gelagerten Zellen von dem basal gelegenen Zelleib nur wenige und spärlich verästelte Ausläufer annähernd senkrecht gegen die Epidermis entsenden, längere, stärker divergierende Zellfortsätze dagegen nicht vorhanden sind. In manchen Zellen gewahrt man im Zelleib eine hellere, rundliche oder ovale Stelle, die dem Kern entspricht gemäss dem Vergleich mit gefärbten Schnittpräparaten (s. u.). Ähnliche Lücken sieht man auch im oberen Teil der Allophorenschicht unter der Epidermis zwischen den Zellausläufern; sie dürften im ungefärbten Präparat nicht deutlich sichtbaren Bindegewebsmassen ihren Ursprung verdanken. Fig. 49, Taf. VIII stellt einen stark vergrösserten Ausschnitt eines Präparates dar, wie es etwa in Fig. 46, Taf. VIII wiedergegeben ist, und lässt gut die verschiedenen Dimensionen der an der Färbung beteiligten Chromatophoren erkennen. Die kleinsten Elemente (wenn man den Zellleib allein ins Auge fasst) sind die mit einem Teil ihres Zellkörpers subepithelial gelegenen epidermalen Melanophoren (M_1), dann folgen die Allophoren (A) und weitaus die grössten sind die subepidermalen Melanophoren (M).

In allen bis jetzt bekannten Fällen bleiben die Allophoren immer wesentlich an Umfang hinter den subepidermalen Melanophoren zurück.

Die ungefärbten Schnittpräparate finden ihre Ergänzung an dünneren gefärbten Schnitten (Fig. 50, Taf. VIII). Solche zeigen zunächst den Kern der Allophoren, der bei der starken Eisenhämatoxylinfärbung als rundliche, tief schwarze Masse erscheint (in A). Bei schwächerer Tinktion oder bei Anschnitten solcher Kerne erkennt man aber, dass die Kerne normalen Bau besitzen und ein chromatisches Gerüstwerk umschliessen. Alle Lacertidenallophoren scheinen einkernig zu sein, gleich denen von Uroplatus; doch sei hier daran erinnert, dass die Allophoren von Phelsuma vielfach zweikernig sind (W. J. Schmidt 1912a, S. 185). Die Eigenfarbe der Allophorengranula wird bei der Doppelfärbung Eisenhämatoxylin-Eosin vollkommen verdeckt (nachdem sie auch vielleicht durch die Beizung mit Eisenalaun gelitten hat), und die Körnchen erscheinen nunmehr meist rot, von Eosin gefärbt, nur vereinzelte von Eisenhämatoxylin geschwärzt (vgl. Fig. 50, Taf. VIII). Weiter sieht man an den gefärbten Präparaten, dass die Allophoren ähnlich wie die Guanophoren in ein Fachwerk von Bindegewebe (B) eingelassen sind, das vornehmlich aus senkrecht emporstrebenden Fasern besteht, welche die einzelnen Zellen voneinander trennen und die Verlaufsrichtung ihrer Ausläufer bestimmen.

Sphäre oder Zentrosom vermochte ich in den Lacertidenallophoren nicht nachzuweisen; ebensowenig sah ich Verteilungszustände ihrer Granula, die darauf schliessen liessen. Vielmehr waren die ziemlich gleich grossen Granula immer gleichmässig in Zelleib und Ausläufern zerstreut. Wenn diese negativen Feststellungen also zunächst gegen die Anwesenheit einer Sphäre und gegen die Möglichkeit intrazellulärer Körnchenströmungen zu sprechen scheinen, so muss ich doch andererseits betonen, dass bei den Allophoren von Phelsuma (W. J. Schmidt 1912a, S. 185) und von Uroplatus (siehe S. 168) die Sphäre so gut ausgebildet ist, dass ihr Fehlen bei den Lacertiden zunächst befremdlich wirkt und von späteren Untersuchungen in diesem Punkte weitere Aufklärung zu erwarten ist.

c) Allophoren von Uroplatus.

Die folgenden Angaben über die Allophoren (Phaeophoren) von Uroplatus beziehen sich auf den feineren Bau, vornehmlich

auf die protoplasmatischen Strukturen dieser Zellen, denen ich in meiner ersten Mitteilung über diese Elemente (W. J. Schmidt 1913, S. 388 f.) keine besondere Aufmerksamkeit schenkte: sie beruhen auf Beobachtungen an den damals hergestellten Präparaten, die aber zum Teil kräftiger mit Eisenhämatoxylin nachgefärbt wurden. Hinsichtlich der Lagerung und Verbreitung dieser Elemente verweise ich auf die dort gegebene Beschreibung und die Schnittbilder; doch muss ich die Mitteilungen betreffs des Vorkommens dieser Zellen dahin ergänzen, dass hierher gehörige Zellformen auch auf der Bauchseite des Tieres zu finden sind. Zwar ist es mir nicht gelungen, an Totalpräparaten der Bauchhaut diese Zellen festzustellen, ich kann daher auch keine Angaben über die Eigenfarbe der Granula dieser Elemente machen; aber auf Schnitten begegnete ich Zellen (Fig. 22—27, Taf. VI), die gemäss ihrer Lage in der Haut den Allophoren der Rückenseite entsprechen, und zwar am meisten an die feinkörnigen Formen der Rückenseite sich anschliessen, so dass wohl hinsichtlich ihrer Zugehörigkeit zur Gruppe der Allophoren überhaupt kein Zweifel bestehen kann.

Wie aus Textfig. 2b (S. 117) zu ersehen ist, liegen die Allophoren von Uroplatus in die Schicht der Guanophoren eingebettet und nur ihre Ausläufer erreichen die Epidermis. Daher ist im allgemeinen nicht viel von ihnen an Totalpräparaten zu sehen. Doch kommen, wie ich schon früher angegeben habe, in der Hautfalte am Rumpf einzelne Schuppen vor, die nur ganz wenige Melanophoren und Guanophoren, aber zahlreiche Allophoren (Phaeophoren) enthalten. Nach einer solchen Stelle ist in Fig. 14, Taf. VI eine Gruppe von Allophoren wiedergegeben. Was an diesen Chromatophoren der Rückenseite zunächst auffällt, ist, abgesehen von ihrer Farbe, die bedeutende Grösse der Granula. Allerdings kommen hinsichtlich der Dimensionen der Körnchen beträchtliche Schwankungen sowohl in ein und derselben Zelle vor, als auch weichen verschiedene Zellen in diesem Punkte stark voneinander ab. So finden sich in der Rückenhaut alle Übergänge zwischen mehr grobkörnigen und mehr feinkörnigen Zellen, wobei zum Teil die Granula ein und derselben Zelle überwiegend eine bestimmte Korngrösse zeigen, zum Teil aber auch dieselben Zellen gleichzeitig sehr grosse und kleinere Körnchen umschliessen können. Den Allophoren der Bauchhaut dagegen fehlen

die gröberen Granula ganz: sie sind gleichmässig mit Granula erfüllt, bei den kleinsten in den Zellen der Rückenseite entsprechen. Auch bei den Melanophoren kommen, wie man sich bei genauerer Untersuchung vielfach vergewissern kann, Schwankungen in der Grösse der Granula vor, aber im allgemeinen wird doch eine Durchschnittsgrösse eingehalten: solche Unterschiede in der Grösse der Granula wie bei Uroplatus zeigen weder die Allophoren von Phelsuma noch die von Anguis und den Lacertiden.

Auch in der Form bestehen Unterschiede zwischen den Zellen der Rücken- und Bauchhaut. Die dorsalen Allophoren besitzen durchweg einen kugeligen Zelleib, von dem aus nur spärliche, kurze und wenig gekrümmte, plumpe, kaum verästelte Ausläufer zum Epithel hin abgehen. Im Totalpräparat (Fig. 14, Taf. VI) kommen die Ausläufer, weil in Flächenansicht verkürzt erscheinend, nur mangelhaft zum Vorschein. Fig. 15, Taf. VI gibt eine Vorstellung davon, wie derartige Zellen, mit ihren Ausläufern im Schnitt getroffen, sich darbieten. Bei den meisten Abbildungen dieser Zellen (Fig. 16—21, Taf. VI) ist auf die Wiedergabe der Zellfortsätze verzichtet worden. Vereinzelt finden sich in der Rückenhaut Allophoren mit längeren Fortsätzen, die durch ihren feinkörnigen, karminroten Inhalt ausgezeichnet sind. Ihnen schliessen sich hinsichtlich der Form und der feinkörnigen Beschaffenheit der Granula (wohl nicht aber hinsichtlich der Farbe) die ventralen Allophoren an. Sie ähneln in ihrer Gestalt den subepidermalen Melanophoren, besitzen also einen ellipsoidalen Zelleib, von dem weit ausgreifend mehrfach verästelte Fortsätze zur Epidermis emporstreben (Fig. 22—24, Taf. VI).

Wie ich schon früher ausführte (a. a. O. S. 389) und mit farbigen Abbildungen belegte, geht die an Granula gebundene Färbung der Allophoren von Uroplatus von mattgelb über orangerot bis braunrot und karminrot. Auch trifft man gelegentlich Farbtöne mit leichtem Anklang nach Violett hin, an die Farbe der Allophorengranula von Phelsuma erinnernd, so dass die ganze Farbenskala, die bisher bei Allophoren gefunden wurde, ziemlich geschlossen erscheint, indem überall die Reihe Gelb-Orange-Rot-Violett mehr oder minder vollständig wiederkehrt.

Ebenfalls habe ich schon früher (a. a. O. Seite 390) darauf aufmerksam gemacht, dass die Granula nicht aus reinem Farbstoff bestehen, sondern ein ungefärbtes Substrat als Träger

des Farbstoffes erscheint, ganz analog dem Verhalten der Melaninkörnchen. Wie diese können die Körnchen, entpigmentiert, wieder gefärbt werden, speichern überhaupt verschiedene Farbstoffe so stark, dass an gefärbten Schnitten ihre Eigenfarbe vollkommen unterdrückt wird. Die kleineren Körnchen in den Allophoren erscheinen rundlich, die grösseren lassen öfter (Fig. 16, 17, 21, Taf. VI) Abweichungen von der Kugelform erkennen, sind entweder etwas unregelmässig gestaltet oder weisen eine merklich längere Achse auf. Die grössten Granula zeigen manchmal noch eine feinere Struktur, der einzige bis jetzt bekannte derartige Fall: schon am ungefärbten Präparat tritt in ihrer Mitte ein stärker gefärbtes Körnchen auf, das sich auch an den gefärbten Schnittpräparaten erhält und in einigen der Abbildungen (vor allem Fig. 21, Taf. VI) zur Darstellung gekommen ist. Vielleicht ist, wie ich schon damals äusserte, diese Struktur als Ausdruck eines appositionellen Wachstums der Körnchen zu deuten.

Die Allophoren von Uroplatus sind anscheinend immer einkernig. Der grosse Kern, der meist neben spärlichen Chromatinkörnchen einen mächtigen Nukleolus enthält, liegt exzentrisch, gewöhnlich dem Unterrand der Zellen genähert, nur gelegentlich (Fig. 17, Taf. VI) seitlich, nie aber am Oberrand der Zelle. In den Allophoren der Rückenhaut (Fig. 16—20, Taf. VI) ist er mehr rundlich, in denen der Bauchseite, entsprechend der gestreckten Form des Zelleibes, mehr länglich (Fig. 22—26, Taf. VI). Er ist durch eine gut sichtbare Kernmembran vom umgebenden Plasma geschieden.

Hinsichtlich der Sphäre konnte ich in meinen ersten Mitteilungen (a. a. O. S. 391) nur angeben, dass ein zentraler körnchenfreier oder körnchenarmer Bezirk, der auch eine bestimmte Lagebeziehung zum Kern zeige, ihre Stelle verrate; die Sphäre selbst nachzuweisen, gelang mir damals nicht. In der Tat bleibt unter allen Umständen eine mitten im Zellkörper gelegene, mehr oder minder kugelige Partie frei von gröberen Granula (Fig. 15 u. 19, Taf. VI), während kleinere Pigmentkörnchen doch in sie einzudringen vermögen. Die Grösse dieser Stelle ist gewöhnlich etwas geringer als der Umfang des Kerns. Bald erscheint sie sehr scharf gegen ihre Umgebung abgesetzt (Fig. 19, Taf. VI), indem die Granula in ihrem Umkreis eine wohlumschriebene Grenze bilden, bald springen die Granula unregelmässiger gegen

den körnchenfreien Bezirk vor, dringen auch, wenn sie klein sind, in ihn ein und erschweren dadurch eine sichere Abgrenzung des Sphärenbezirkes (Fig. 15 u. 20, Taf. VI). An stark gefärbten Präparaten und zwar an Zellen, die nur spärliche und meist grössere Granula enthalten, welche die Peripherie des Zelleibes und die Ausläufer einnehmen, erblickt man die Sphäre selbst. Zentral im Zellkörper liegt eine kugelige oder auch leicht von der Kugelform abweichende Protoplasmamasse, die grössere Färbbarkeit und offenbar auch grössere Dichtigkeit besitzt (Fig. 16—18, Taf. VI) als das Zytoplasma. Nur selten hebt sie sich scharf von ihrer Umgebung ab (Fig. 16, Taf. VI), meist geht sie durch eine Zone dunkler erscheinenden Protoplasmas allmählich in das hellere periphere Zellplasma über (Fig. 17, 18, Taf. VI); doch kann man auch in den letzten Fällen gewöhnlich bei längerem Zusehen im Innern dieser periplastischen Zone die eigentliche Sphäre einigermassen optisch herausschälen. Hat man an solchen besonders günstigen Allophoren einige Erfahrung über das Aussehen der Sphären gewonnen, so gewahrt man auch in anderen Zellen wenigstens Andeutungen derselben (Fig. 15, 20, 21, Taf. VI) in Form meist kleinerer und weniger gut abgesetzter dunklerer, kugeliger, plasmatischer Gebilde, die in der Mitte des körnchenfreien Bezirks gelegen sind.

Von der Sphäre oder der sie umgebenden periplasmatischen Zone geht in manchen Zellen (Fig. 15—18, Taf. VI) deutlich kenntlich eine feine radiäre Strahlung allseits ab, die sich fast bis an die Peripherie des Zelleibes verfolgen lässt. Die Strahlung besteht aus zarteren, aber auch dichter gelagerten Fäden als bei den Melanophoren und fällt daher nicht so leicht in die Augen. Ihr Aussehen erinnert vollkommen an die Aster, die an den Polen der Kernspindel auftreten, und ich trage daher kein Bedenken, sie gleich diesen als protoplasmatische Strukturen zu betrachten (vgl. auch S. 149).

Die bisherigen Angaben über die Astrophäre der Allophoren bezogen sich auf die in der Rückenhaut vorkommenden Zellen; die Allophoren der Bauchhaut weichen nicht unwesentlich davon ab. Zunächst habe ich eine grössere körnchenfreie Stelle, die der Lage nach den Sphärenbezirk darstellte, nie beobachten können; doch mag das damit zusammenhängen, dass diese Zellen nur sehr kleine Granula enthalten, die in die Sphäre selbst einzudringen pflegen. An stärker gefärbten Präparaten (Fig. 23, Taf. VI) ver-

decken die Körnchen gewöhnlich die Sphäre ganz: nur einmal sah ich ich in der Nähe des Kernes einen rundlichen, wenig scharf begrenzten Fleck, der gemäss seiner Lage wohl nur der Sphäre entsprechen kann (Fig. 22, Taf. VI). Viel lehrreicher sind die Allophoren der Bauchhaut an Präparaten, die so schwach gefärbt sind (Fig. 24—27, Taf. VI), dass die Granula dieser Zellen nur wie eine undeutliche Punktierung des Zellplasmas erscheinen. Fast in jeder solchen Allophore erblickt man alsdann bei günstiger Schnittrichtung eine kleine kugelige, dunklere Stelle, der Sphäre vergleichbar, von welcher allseits eine ziemlich weit kenntlich bleibende Strahlung ausgeht. Die Strahlung ist nicht so zart und dicht wie in den erst beschriebenen Fällen und ihre Fäden sehen nicht so glatt und gerade aus wie dort, sondern erscheinen eher leicht gerunzelt, bisweilen auch streckenweise punktartig verdickt (Fig. 27, Taf. VI). Eine weitere Eigentümlichkeit ist die, dass die der Sphäre entsprechende zentrale Struktur beim Gebrauch der Mikrometerschraube sich nicht als kugelig erweist, sondern in der Regel auch bei stärkerer Veränderung der Einstellung sichtbar bleibt und dabei gelegentlich seitlich ausweicht, somit mehr eine fadenartige Gestalt besitzt. Demnach liegen hier Verhältnisse vor, die an die „Zentralstäbe“ erinnern, wie sie Zimmermann (1893a, S. 374) von den Melanophoren der Knochenfische beschrieben hat.

Zentriolen in den Sphären nachzuweisen, ist mir im allgemeinen nicht gelungen, obwohl die Präparate zum Teil ausserordentlich stark mit Heidenhains Eisenhämatoxylin gefärbt waren. Nur in drei Fällen (Fig. 28—30, Taf. VI) beobachtete ich etwas Derartiges. Es handelte sich um auffallend kleine Zellen aus der Augengegend, die sehr arm an Körnchen waren und sich wohl den feinkörnigen Allophoren der Bauchseite am nächsten anschliessen. Diesen Elementen fehlte die grosse plasmatische Sphäre, und an ihrer Stelle erschienen ein oder auch zwei dicht beieinander gelegene, intensiv färbbare Körnchen, die von einer kleinen Ansammlung dunkleren Plasmas umgeben sind, von der Andeutungen einer Protoplasmastrahlung ausgehen. Grösse, Form und Färbbarkeit dieser winzigen Gebilde sprechen für ihre Zentriolennatur. Bei dieser Gelegenheit erlaube ich mir, an meine früheren Mitteilungen über die Allophoren (Porphyrophoren) von Phelsuma zu erinnern; auch diesen Zellen kommt eine Astro-

sphäre zu, in der gelegentlich ein Zentriol zu erkennen ist. Fehlt die grosse protoplasmatische Sphäre, wie bei Phelsuma lineatum, so ist auch hier nur ein grosses Zentriol sichtbar (vgl. W. J. Schmidt 1912a, S. 186. f).

Was die Allophoren von Uroplatus besonders interessant macht, ist das Verhalten ihrer Granula zum Sphärenapparate. So auffallende Unterschiede in der Verteilung der Granula wie bei den Melanophoren habe ich hier nie gesehen; aber auch unter den Allophoren findet man solche, deren Granula sich mehr zentral befinden (Fig. 21, Taf. VI), und andere, bei denen der mittlere Teil der Zelle frei von Pigmentkörnchen ist, während die Granula in der Peripherie gelagert sind (Fig. 17 und 18, Taf. VI). Daraus kann man wohl schliessen, nach Analogie mit den Melanophoren, dass auch den Allophoren eine intrazelluläre Körnchenbewegung zukommt. Zweierlei Tatsachen springen bei der Beobachtung einer grösseren Anzahl dieser Zellen in die Augen. Zunächst erscheinen nämlich die Granula öfter mehr oder minder deutlich in Reihen gestellt, die von der Sphäre nach allen Seiten hin radiär verlaufen (Fig. 15, 19, 20, Taf. VI), also mit den Fäden der Protoplasmastrahlung hinsichtlich der Richtung übereinfallen. Ferner besteht bei der Verteilung kleiner und grosser Granula, wenn sie in ein und derselben Zelle nebeneinander vorkommen, in bezug auf die Sphäre eine Gesetzmässigkeit derart, dass die kleinsten Körnchen der Sphäre zunächst liegen, die grösseren sich in weiterem Abstand von ihr halten. Besonders deutlich geht dieses Verhalten aus Fig. 21, Taf. VI hervor, die eine schrittweise Zunahme der Körnchengrösse mit der Entfernung von der Sphäre ohne weiteres zu erkennen gestattet. Als ein Spezialfall dieser Gesetzmässigkeit ist auch wohl die oben erwähnte Eigentümlichkeit zu betrachten, dass grössere Körnchen nie in die Sphäre eindringen. Auch findet man in Zellen, die nur grössere Körnchen besitzen, diese niemals dicht um die Sphäre geschart, sondern immer in der Peripherie der Zelle verteilt (Fig. 16—18, Taf. VI). Sind in einer Zelle verschieden grosse Granula enthalten und ist gleichzeitig die Reihenanordnung deutlich, so lässt sich verfolgen, dass jede Reihe in der Nähe der Sphäre mit kleinen Granula beginnt und allmählich mit der Entfernung von der Sphäre die Grösse der Pigmentkörner innerhalb der Reihen zunimmt (Fig. 20, Taf. VI).

Allerdings wird die Gesetzmässigkeit hinsichtlich der Verteilung der verschieden grossen Granula in ein und derselben Zelle bisweilen etwas durchbrochen, indem in der Peripherie der Zelle zwischen sehr grossen auch kleinere Körnchen vorkommen; aber wie ausgeprägt sie im allgemeinen herrscht, geht daraus hervor, dass sie schon am Totalpräparat auffällt, wenn man auf den Sphärenbezirk einstellt. Die Tatsache einer gesetzmässigen Verteilung der verschieden grossen Granula war mir auch bei meinen früheren Beobachtungen nicht entgangen, und unter dem Hinweis auf das gleiche Verhalten der Dotterkörnchen im Ei in bezug auf die Pole der Furchungsspindel habe ich ihren Wert für die Erklärung der intrazellulären Körnchenströmung in den Chromatophoren mit den Worten hervorgehoben, „dass hier wie dort die Kräfte, welche die Stellung der Körnchen hervorrufen, die gleichen sind". Schliesslich ist noch bemerkenswert, dass die länglich geformten Pigmentkörnchen durchweg mit ihrer grösseren Achse radiär eingestellt sind (vgl. Fig. 20, Taf. VI). Wir werden die hier geschilderten Verhältnisse im Schlusskapitel bei den Erklärungsversuchen der intrazellulären Pigmentbewegung im einzelnen zu verwerten suchen.

Das Zytoplasma der Allophoren von Uroplatus scheint nicht von dieser überaus lockeren, im Leben wahrscheinlich flüssigen Konsistenz zu sein, wie wir es für den Zelleib der Melanophoren abgesehen von der Sphäre und ihrer Umgebung aus dem mikroskopischen Bild erschliessen zu glauben müssen. Vielmehr kann man bis zum Rand der Zellen das Protoplasma als eine zartgefärbte Masse verfolgen, die stellenweise durch Schrumpfung sich etwas von der grösseren Granula abgehoben hat. Hinsichtlich der äusseren Abgrenzung der Zellen liegt eine ähnliche Schwierigkeit vor, wie bei den Melanophoren: Die Zellen erscheinen nach aussen hin durch eine membranartige Verdichtung ihres Plasmas abgeschlossen, die besonders dann deutlich und einwandfrei zu sehen ist, wenn die Allophoren sich durch Schrumpfung etwas von dem normalerweise sie eng umhüllenden Bindegewebe abgehoben haben. Ob diese Grenzzone in dieser Weise auch im Leben besteht, muss ich dahingestellt sein lassen.

IV. Die Lipophoren.

a) Historisches.

Brücke (1851) waren die Lipophoren unbekannt; doch entging ihm ihr Anteil an der Färbung nicht, da er von Lacerta viridis bemerkt

(S. 41 = [199]): „Die Epidermis selbst ist mit weingelber Farbe durchscheinend und verwandelt somit das Blau oder Blaugrün in die schöne grasgrüne Farbe, mit welcher das Tier geziert ist". Wie auch Keller (1895. S. 165) meint, ist diese Beobachtung auf die Gegenwart der Lipophoren zu beziehen.

Leydig hat sich über die zellige Natur der Lipophoren nicht bestimmt geäussert; jedenfalls war ihm das Lipophorenpigment wohlbekannt; denn 1868 (S. 74) erwähnt er unter den Farbstoffen der Lederhaut bei Lacerta vivipara ausser den Melanophoren und Guanophoren ein drittes Pigment, „das orangerote von körnigem und fettigem Aussehen" und 1872 (S. 214) von der gleichen Art: „Im Weingeist aufbewahrt, nimmt die Rückenseite unserer Eidechse gern eine bläuliche Färbung an und das Orangerot des Bauches, weil aus einer Art Fett bestehend, blasst in Grauweiss ab".

Als Entdecker der Lipophoren muss demnach Pouchet (1876) gelten, der sie sowohl bei der grünen Eidechse als auch beim Chamäleon durchaus kenntlich beschrieben, allerdings nicht abgebildet hat. Wie Blanchard (1880, S. 11) zur Behauptung kommt, dass Pouchet diese Elemente tab. VI Fig. 6 dargestellt habe, ist mir nach Durchsicht der Tafeln (I—IV!) und des Textes bei Pouchet unverständlich. Da die Darstellung Pouchets mehr bringt als die späteren Angaben über die Lipophoren, so sei sie im folgenden ziemlich vollständig wiedergegeben. Pouchet (1876) bezeichnet die Lipophoren als „pigment jaune" oder „chromoblastes jaunes" und berichtet zunächst von der grünen Eidechse (S. 59), dass sich unter der dünnen, unmittelbar aufs Epithel folgenden Bindegewebeschicht („derme" = kollagene Grenzlamelle) eine Lage gelben Pigments finde, das offenbar in Zellen eingeschlossen sei, die aber schwer einzeln zu beobachten seien. Nach Entfernen des Pigments mittels Alkohol und Äther oder längerer Mazeration mit schwacher Essigsäure werden alle grünen Hautstellen blau. Pouchet hält es für wenig wahrscheinlich, dass sich an den Lipophoren der Eidechse Bewegungserscheinungen abspielen. Die gelben Chromatophoren des Chamäleons (S. 62) gleichen nach Pouchet denen der Frösche und ihr Pigment ist wie bei jenen in einem Gemenge von Alkohol und Äther löslich. In den meisten Mazerationspräparaten bietet es sich als Tröpfchen dar; indessen hält es schwer, sich über die Lage der Zellen, die es enthalten, Rechenschaft abzulegen. Untersucht man einen mit dem Rasiermesser abgetragenen und mit Soda aufgehellten grossen Hauttuberkel, so lässt sich aus der Verteilung der gelben Pigmentgranula, die grösser sind als 2,5 μ, erkennen, dass die durch das Reagenz zerstörten Zellen die Unterseite der eben erwähnten Bindegewebslage („derme") einnehmen. Die Menge der gelben Chromatophoren wechselt nach den Individuen und Hautstellen. Ihr gegenseitiger Abstand entspricht etwa dem eigenen Durchmesser. Bisweilen macht die Verteilung der Granula die Stelle des Kernes kenntlich. Bei der Schwierigkeit, die Chromatophoren lebend zu beobachten, lässt sich über ihre etwaigen Bewegungserscheinungen nichts sicher feststellen, doch glaubt Pouchet ihnen solche Fähigkeiten zuschreiben zu müssen, da Bert beobachtete, dass derselbe Tuberkel aus reinem Gelb in mattes Weiss übergehen kann. — Fuchs (1914, S. 1585) ist eine Verwechslung begegnet, wenn er nach Pouchet

berichtet, die Lipophoren (Xanthophoren) seien nach Aufhellung des Gewebes mit Kreosot schlecht zu erkennen, träten aber nach Einwirkung von Alkali auf vorher mit Säuren behandelten Hautstücken deutlich als rötlichgelbe Zellen mit nach der Epidermis gerichteten Fortsätzen hervor. Die diesbezügliche Angabe Pouchets (1876, S. 65) betrifft vielmehr Allophoren, die Erythrophoren Kellers (1895), die Pouchet (S. 64) im Gegensatz zu den Melanophoren als kleine Chromoblasten aufführt, die näher als die Melanophoren der Oberfläche gelegen und mit einem in roten Tönen gefärbten Pigment beladen seien. Um diese zu erkennen, ist in der Tat eine Behandlung der Haut mit Säuren oder Alkalien vorteilhaft, da der Inhalt der Guanophoren dadurch gelöst wird und die Haut an Durchsichtigkeit gewinnt; die sehr empfindlichen Lipophoren aber lassen sich so kaum darstellen.

Ob sich die Angabe von Braun (1877, S. 19), dass bei der jungen Lacerta Lilfordi über dem schwarzen ein gelbes Pigment in sternförmigen Zellen abgelagert sei, auf Lipophoren bezieht, wie Fuchs (1914, S. 1585) annimmt, lässt sich schwer mit Gewissheit sagen. Mir scheint es vielmehr, dass es sich hier um Guanophoren handelt, die häufig in durchfallendem Licht gelb erscheinen, und das um so mehr, als Braun (S. 18) bei der erwachsenen Lacerta Lilfordi nur ein Pigment, die Melanophoren, kennt, es aber kaum zweifelhaft ist, dass allen Lacertiden, sofern sie grüne Farben besitzen, Guanophoren zukommen. Für diese Auffassung spricht auch, dass Braun (S. 19) irrtümlich annimmt, dass Blau durch das Fehlen von braunem Pigment in der Hornschicht bei Gegenwart von Melanophoren in der Kutis zustande komme, während doch Blau durch eine Guanophorenschicht auf schwarzem Hintergrund entsteht. Allerdings nähert sich Braun wieder der richtigen Auffassung dadurch, dass er das gelbe Pigment beim jungen Tier für die Entstehung von Grün verantwortlich macht. Auch aus der Angabe von Braun (S. 19), das gelbe Pigment fehle dem ausgewachsenen Tier bis auf ganz wenige Stellen, lässt sich nichts Gewisses über seine Guanin- oder Lipochromnatur sagen. Dass aber Lipophoren bei Lacerta Lilfordi vorkommen können, soll durch diese Ausführungen keineswegs bestritten werden, erscheint vielmehr für die Erklärung der bei ihr vorhandenen Farbe Grün gefordert.

Blanchard (1880, S. 12) bemerkt ausdrücklich, dass bei Lacerta ocellata die von Pouchet (s. o.) bei der grünen Eidechse und beim Chamäleon beobachtete Schicht gelben Pigments nicht vorkomme; das dürfte wenigstens für die in der Mitte grüngelben Augenflecken der Rückenseite kaum wahrscheinlich sein.

Keller (1895, S. 147—148) schildert die Lipophoren vom Chamäleon als einfache, aber nicht zusammenhängende Schicht kugeliger Zellen mit schönem grossen Kern, dicht unter der Epidermis, oberhalb der (äusseren) Guanophorenlage (Ochrophoren), als solche sind sie auch insbesondere in Fig. 2, tab. IV kenntlich. Da Keller nur Alkoholmaterial untersuchte, kann er über den Inhalt dieser Elemente keine Angaben machen, schliesst sich indessen hierin wie auch in der Annahme ihrer Kontraktilität Pouchet an und nennt sie wegen ihres vermuteten Inhalts von fettähnlichen Tröpfchen und gelben Körnern „Xantophoren“ (später im Text immer richtiger

Xanthophoren). Auch bei Calotes jubatus (S. 165) fand Keller zwischen Epidermis und Guanophoren (Ochrophoren-)schicht, eine entsprechende zusammenhängende Zellenlage, die, im Alkoholmaterial farblos, nach Analogie mit den durchaus ähnlich gestalteten Verhältnissen bei Lacerten, als Xanthophoren angesprochen werden. Bei Lacerta viridis sah Keller die Xanthophoren (S. 165) als körnige Zellen in einfacher Lage von sehr verschiedener Breite dicht unter der Epidermis, deren hellgelber, anscheinend diffuser Farbstoff manchmal, wohl durch das Untersuchungsmedium veranlasst, die Zellen in Tröpfchenform verlässt. Doch gelang Keller eine feinere histologische Untersuchung der Xanthophoren auf ihren Inhalt nicht, weil mit dem Einbettungsverfahren das gelbe Pigment verloren geht.

Später hat W. J. Schmidt (1912, S. 218) in den Rückenhöckern von Phelsumaarten (vgl. Textfig. 2c, S. 117) eine schmale Zone zwischen der kollagenen Grenzlamelle und dem Oberrand der Guanophorenschicht festgestellt, in der abgeplattete Kerne sichtbar waren. Da diese Schicht ihrer Lage nach ganz den von Keller (1895) beschriebenen Xanthophoren entspricht, wurde sie in diesem Sinne gedeutet, womit auch die intensiv grüne Färbung der betreffenden Phelsumaarten im Leben im Einklang steht. Ferner habe ich bei Anguis (W. J. Schmidt 1914, S. 6) Lipophoren mit ziegelrotem Pigment beschrieben.

Die bisherigen Angaben über Lipophoren beziehen sich nur auf Saurier und Chamäleons; sie sind in diesen Gruppen zweifellos noch weiter verbreitet, da für verschiedene Formen bekannt ist, dass ihre orange und rote Färbung in Alkohol sich verliert (vgl. Fuchs 1914, S. 1586). Auch den Schlangen dürften Lipochrome keineswegs fehlen; bei den prächtig zinnoberrot gefärbten Elaps corallinus erblassen die roten Ringe sehr bald, wenn man die Haut abzieht (Kontraktion der Lipophoren oder Expansion der Melanophoren? Sch.), und wirft man sie in Weingeist, so schwindet das Rot, wenn es dem Licht ausgesetzt wird, auch mehr oder weniger, nach einigen Jahren aber vollständig. Die Farbstoffe scheinen durch den Weingeist aufgelöst und ausgezogen zu werden; denn dieser nimmt von ihnen eine blassrötliche Färbung an (Werner 1913, S. 423). Dass Lipochrome auch bei Schildkröten vorkommen, ist bei dem Ablassen der im Leben schön grün und rot gefärbten Formen in Alkohol (Material der Museen) sehr wahrscheinlich, und ich möchte hier die Aufmerksamkeit auf folgende Beobachtungen von L. Agassiz lenken, vor allem, weil es sich um Formen handelt, die jetzt auch lebend nach Europa kommen und deren Untersuchung sicher wertvolle Ergebnisse liefern würde.

Nach Agassiz (1857, S. 261) finden sich die prächtigen Farben der Schildkröten hauptsächlich in der Malpighischen Schicht der Epidermis eingeschlossen, die er geradezu als Erzeuger des Pigments bezeichnet, und zwar kommt das Pigment zwischen und unter („between and beneath") ihren Zellen in zweierlei Form vor, als schwarze oder schwarzbraune Pigmentzellen mit bräunlichen Pigmentgranula im Zelleib und ferner als gefärbte, ölige Flüssigkeit, die meist das ganze Stratum Malpighii durchtränkt und nicht in regelrechten („regular") Zellen, sondern in Lakunen oder in kontinuierlicher Lage auftritt. In dieser zweiten Form erscheinen die ver-

schiedensten Farben wie Gelb, Rot, Braun und gewisse schwarze Farbentöne. Das sehr verschiedene Farbenspiel beruht auf der Kombination dieser freien, flüssigen Farben durch ihr Übereinanderlagern und ihre Trennung durch Zellen der Malpighischen Schicht. Gewöhnlich finden sich neben dieser Flüssigkeit die erst genannten schwarzen Pigmentzellen, deren mehr oder weniger strahlige, plumpe oder schlanke Form auch noch verschiedenartigen Eindruck hervorbringt. Unter dem Mikroskop betrachtet, erscheint die freie flüssige Farbe gelblich, wenn ihr Effekt gelb, rötlich, wenn die Wirkung rot ist. Setzt man Wasser zu der vom lebenden Tier genommenen Flüssigkeit, so bildet sie grössere oder kleinere Tropfen, deren Ölcharakter durch den eigenartigen schwärzlichen Rand augenscheinlich wird. Agassiz empfiehlt zum Studium dieser Farben bei Schildkröten die roten und gelben Ringe auf den Marginalplatten von Chrysemys picta und Ch. marginata. Die schöne blaugrüne Färbung des Rückenschildes der letzten Art kommt durch ein Netzwerk von schwarzem Pigment zustande, das über einer homogenen Lage von gelbem Öl liegt.

Wohl unzweifelhaft geht aus Agassiz' Bericht hervor, dass die flüssigen Farben Lipochrome sind; sehr erstaunlich und einer Nachprüfung dringend bedürftig ist seine Angabe von der intraepithelialen und extrazellulären Lage des Pigmentes, ferner der Umstand, dass diese Flüssigkeit nicht nur gelbe und rote, sondern auch schwärzliche Farben zeigt. —

Über die chemische Natur des gelben Pigments der Lacertiden, dessen Alkohol- und Ätherlöslichkeit schon Leydig und Pouchet (s. o.) bekannt war, verdanken wir Krukenberg (1882, S. 50 f.) einige Mitteilungen. Der Farbstoff, den er Lacertofulvin nennt und bei Lacerta muralis, L. agilis und einer sehr grossen, nicht näher bestimmten blaukehligen Spezies untersuchte, findet sich sowohl in grünen als gelben Hautstellen und lässt sich durch Schütteln mit kaltem Alkohol so leicht der Haut entziehen, dass man nach wenigen Minuten eine Farbstofflösung erhält, an der sich eine spektroskopische Prüfung erfolgreich ausführen lässt; Erwärmen beschleunigt das Ausziehen nicht, doch sind nach Vorbehandlung der Haut mit Alkohol Chloroform oder Äther mit Vorteil als Extraktionsmittel anwendbar. Beim spektroskopischen Vergleich einer alkoholischen Lacertofulvinlösung mit einer alkoholischen Lösung des Lipochrins, des gelben Pigments der Amphibien, erschienen die Absorptionsbänder der ersten Flüssigkeit um etwa 5 Teilstriche der benutzten Skala dem violetten Ende des Spektrums mehr genähert als die der Lipochrinlösung. Befanden sich die Farbstoffe in Chloroform gelöst, so glich der Unterschied sich etwas aus und unmerklich wurde er, wenn Schwefelkohlenstoff die Farbstoffe in Lösung enthielt. Trotz dieser letzten Übereinstimmung, und obwohl Krukenberg auf die Möglichkeit hinweist, die genannten Abweichungen der Spektren auf die Gegenwart eines Körpers zurückzuführen, mit dem der Farbstoff verbunden ist und verbunden bleibt, wenn er in Alkohol, nicht aber, wenn er in Schwefelkohlenstoff gelöst ist, glaubt er doch, dass Lacertofulvin von Lipochrin verschieden sei, auch weil das Lipochrin aus der Froschhaut durch warmen Alkohol rascher als durch kalten ausgezogen wird, was für das Lacertofulvin nicht zutrifft. Da nach Krukenbergs Angaben das Lacertofulvin (für

diese Versuche aus der Haut der grossen Eidechsenart mit blauer Kehle dargestellt) mit Jodjodkaliumlösung sich grünblau und mit Schwefel- und Salpetersäure blaugrün bis dunkelblau färbt, also sich ebenso verhält wie das Lipochrin, auch in dem Grade der Lichtempfindlichkeit eine alkoholische Lacertofulvinlösung der des Lipochrins gleicht, so findet Fuchs (1914, S. 1600) keinen Grund, das Lacertofulvin als besonderen chemischen Farbstoff von den Amphibienlipochrinen zu trennen, zumal auch bei diesen die Spektra nicht vollständig übereinstimmen, eine Anschauung, der man wohl unbedenklich beitreten kann. Nach Fuchs handelt es sich bei all diesen Farbstoffen um verschiedene, nahe verwandte Luteine oder um eine Mischung derselben.

In der Haut der Schlangen soll nach Krukenberg (1886, S. 149) Lipochrom nur in Spuren vorkommen; doch gewann er (1882, S. 50) durch längeres Digerieren oder Auskochen zerschnittener Hautstücke von Tropidonotus natrix, Elaphis quadrilineatus Bonaparte, Callopeltis quadrilineatus Pallas und einer brasilianischen Pythonart mit Alkohol gelbe Farbstofflösungen, die sich durch eigentümlich grüne Fluoreszenz auszeichneten, beim Verdampfen zur Trockene einen gelben fettartigen Farbkörper zurückliessen, der sich auch in Äther und Chloroform mit gelber Farbe und ausgesprochen grüner Fluoreszenz löste. Leichter als mit Chloroform gelang die Lösung des Pigmentes mit Schwefelkohlenstoff, dem es eine dunkelgelbe, grün fluoreszierende Färbung erteilte. Da sämtliche gelben Pigmente aus den Schlangenhäuten in Alkohol, Äther, Chloroform oder Schwefelkohlenstoff gelöst, bei spektroskopischer Untersuchung frei von deutlichen Absorptionsbändern erschienen und der Farbstoff mit konzentrierter Schwefelsäure nicht blau oder grün, sondern stets bräunlich wurde, durch Wasserstoffsuperoxyd nicht zu bleichen war, mit Salpetersäure einen gelbgrünen Farbenton annahm, kann es sich nicht um Lipochrin handeln. Über die histologische Lokalisation dieses gelben Schlangenfarbstoffes ist nichts bekannt. Krukenberg (1882, S. 52) konnte den gleichen Farbstoff in den Muskeln und im Bindegewebe von abgehäuteten und ausgeweideten Nattern (Tropidonotus natrix und Elaphis quadrilineatus) nachweisen und schliesst daraus, dass das gelbe Pigment in der Haut nichts anderes ist, als der Fettfarbstoff, welcher in den verschiedenartigsten Organen des Schlangenleibes in mehr oder weniger grosser Menge angetroffen wird. Damit ist, wie Fuchs (1914, S. 1601) bemerkt, keine chemische Definition des Farbstoffes gegeben.

b) Untersuchungsmethode am überlebenden Objekt.

Aus der Literaturübersicht dürfte wohl zur Genüge hervorgegangen sein, dass es für eine genauere Untersuchung der Lipophoren zunächst darauf ankommt, ein Objekt ausfindig zu machen, das möglichst ohne schädigende Einwirkung der Präparation und ohne Anwendung von Reagentien die Beobachtung unter starken Vergrösserungen gestattet. Ein solches ist der frei vorstehende Hinterrand der dachziegelig sich deckenden

Bauchschilder unserer einheimischen Lacertiden Lacerta muralis, L. agilis, L. vivipara. Er besteht aus zwei dünnen und durchsichtigen, oberflächlich verhornten Epithelblättern, einem oberen (äusseren) und unteren, die in der freien Kante ineinander übergehen und eine sehr dünne Bindegewebslage umschliessen, die ausser Blutgefässen und Nerven die Chromatophoren enthält. Die Gunst dieses Objektes gerade für die Untersuchung der Lipophoren wird noch dadurch erhöht, dass die Melanophoren, welche bei dichter Lagerung die Durchsichtigkeit herabsetzen oder gar aufheben, nach der freien Kante hin immer spärlicher werden und schliesslich ganz verschwinden, so dass zu äusserst eine schmale Zone besteht, die nur von Guanophoren und Lipophoren erfüllt ist. Biegt man das lebende Tier so, dass die Bauchseite konvex vorgewölbt ist, so lässt sich mit einer feinen gekrümmten Schere der 0,5—1 mm breite freie Hinterrand der Bauchschilder leicht abschneiden, eine Operation, die man ohne Schädigung des Tieres an zahlreichen Schuppen vornehmen kann. Bringt man ihn dann in einem Tropfen physiologischer Kochsalzlösung auf den Objektträger und zwar so, dass die obere Epithellamelle dem Deckglas zugekehrt ist, die Lipophoren also unmittelbar unter der Epidermis, nicht verdeckt von den Guanophoren, der Untersuchung zugänglich sind (vgl. S. 181), und umzieht man das Deckglas mit einem Paraffinrahmen, so gewinnt man Präparate, die sich bequem mit Immersionssystemen untersuchen lassen und bis zu mehreren Stunden keine Veränderungen zeigen. Die schädigende Wirkung, die selbst der physiologischen Kochsalzlösung auf die überlebenden Gewebe zukommt, macht sich sehr langsam geltend, nicht nur weil der Paraffinrahmen ihre Verdunstung und damit Konzentrationserhöhung verhütet, sondern auch, weil das Objekt, grösstenteils von Hornlamellen umschlossen, nur an der schmalen Schnittstelle der Lösung Zutritt zum lebenden Gewebe gestattet und somit an die zur Untersuchung günstigste Stelle, die oben erwähnte schmale Aussenzone, erst zuletzt gelangt. Demnach leisten derartige Präparate die sichere Gewähr, dass bei nicht zu lange ausgedehnter Beobachtungszeit alle Abbildungen nach dem überlebenden Objekt wurden unmittelbar nach seiner Zurichtung in Angriff genommen — die im Leben vorhandenen Verhältnisse zur Anschauung kommen. Die höckerartigen Rückenschuppen unserer Ei-

dechsen sind für feinere Untersuchung der Lipophoren unbrauchbar. Trägt man einzelne derselben mit einem Scherchen ab und beobachtet sie, wie oben angegeben, in Kochsalzlösung, so lässt sich immerhin die Gegenwart der Lipophoren, vor allem am Rand der Hautstückchen, feststellen; indessen sind die Höcker durch den Gehalt an Melanophoren zu undurchsichtig, um Einzelheiten erkennen zu lassen. — Über die Untersuchung der Lipophoren an osmierten Schnittpräparaten werde ich später berichten (s. S. 184).

c) Vorkommen und Verbreitung bei den Lacertiden.

Zunächst seien einige Angaben über das Vorkommen der Lipophoren bei den drei von mir untersuchten Eidechsenarten gegeben. Am wenigsten geeignet für ihre Untersuchung am lebenden Objekt fand ich Lacerta muralis. Bei einigen Tieren, deren Bauchschuppen ich prüfte, zeigten sich nur spärliche Lipophoren in der schmalen Randzone; auch mehr zur Schuppenwurzel hin bilden sie keine auch nur einigermassen geschlossene Lage. Reichlich dagegen sind Lipophoren in den grünen Teilen der Rückenhaut vorhanden und erscheinen dicht gelagert, als gut wahrnehmbare Schicht unmittelbar unter der (kollagenen Grenzlamelle) der Epidermis; Einzelheiten lassen sich aber hier am Totalpräparat nur schwer feststellen. Dagegen erwies sich dieses Objekt für die Untersuchung an Schnitten bei weitem brauchbarer. Eine besondere Prüfung der vor allem beim Männchen gut entwickelten blauen Flecken an den Körperseiten ergab, wie vorauszusehen, äusserst spärliches Vorkommen oder vollkommenes Fehlen der Lipophoren; beruht doch die blaue Farbe auf der alleinigen Wirkung von Guanophoren über dem dunklen Hintergrund der Melanophoren. Zu diesem Befund bei Lacerta muralis ist allerdings zu bemerken, dass die vom Händler bezogenen Tiere wahrscheinlich schon einige Zeit in Gefangenschaft gehalten und nicht im besten Ernährungszustand waren, der auf die Entwicklung des Farbenkleides wohl von Einfluss ist. Denn, wenn Leydig (1872, S. 226) bemerkt, dass der Bauch beim Männchen häufig sattere Färbungen zeigt, vom Zitronengelben ins Rotgelbe, so kann das doch wohl nur auf reichlicheres Vorkommen von Lipophoren zurückgeführt werden.

Viel günstiger für die Betrachtung der Lipophoren am Totalpräparat sind Lacerta agilis und L. vivipara. Von

Lacerta agilis untersuchte ich vornehmlich ein kräftiges, trächtiges Weibchen frisch nach dem Fang; sein Bauch besass intensive Schwefelfarbe; das Integument erwies sich überreich an Lipophoren. Auch der Rückenseite des Weibchens und junger Tiere fehlten die Lipophoren nicht; doch sind sie hier viel spärlicher, entsprechend dem graubraunen Kolorit. Beim Männchen, das ich leider nicht untersuchen konnte, dürften sie der Färbung des Rückens gemäss dort reichlicher sein. Am meisten studierte ich die Lipophoren bei Lacerta vivipara. Auch hier bot vor allem ein Weibchen das Material dar, dessen Bauchseite safrangelb erschien. Gegenüber Lacerta agilis bietet L. vivipara den Vorteil, dass die unten zu schildernden Lacertofulvinkristalle in ihren Zellen viel häufiger auftreten und daher bequemer zu untersuchen sind. Aus diesem Grunde beziehen sich alle Abbildungen mit einer einzigen Ausnahme auf letztgenannte Form. Indessen betone ich schon hier, dass ein wesentlicher Unterschied zwischen den Lipophoren von Lacerta agilis, L. vivipara und auch wohl L. muralis nicht besteht; obwohl es mir nicht gelungen ist, bei der Mauereidechse Lacertofulvinkristalle in den Lipophoren aufzufinden, glaube ich doch, dass sie hier ebenfalls vorkommen und bei günstigerem Material sich bemerkbar machen werden. Schliesslich sei noch erwähnt, dass ich bei Lacerta vivipara Lipophoren in der Rückenhaut nicht gesehen habe.

Zusammenfassend lässt sich daher über die Verbreitung der Lipophoren bei den drei hier untersuchten Lacertiden sagen, dass sie sowohl in der Rücken- wie in der Bauchhaut vorkommen (ausgenommen bei Lacerta vivipara die Rückenhaut), dass sie aber im allgemeinen in der Bauchhaut stärkere Entwicklung erreichen. Wo gelbe, safrangelbe oder grüne Färbung vorhanden ist, da sind auch Lipophoren zu erwarten.

d) Bau der Lipophoren.

Untersucht man im überlebenden Zustand den freien Hinterrand der Bauchschuppen von Lacerta vivipara oder agilis in der vorhin (S. 178) angegebenen Weise, so bietet sich unter dem Mikroskop ein überraschend farbenprächtiges Bild dar (Fig. 31, Taf. VII): Gruppen braunschwarzer Melanophoren und bläulich oder grünlich schimmernde Guanophoren heben sich von einem satt gelb gefärbten Untergrund ab; hier und da sind in

ihm Ansammlungen kleiner rötlicher Gebilde kenntlich, welche die Mannigfaltigkeit der Farben noch steigern. Der gelbe Untergrund besteht aus einer Anhäufung von Lipophoren. Bei schwächeren Vergrösserungen lässt er nicht viel Einzelheiten unterscheiden. Man beobachtet nur, dass er sich nach dem freien Schuppenrand hin allmählich auflichtet und hier in eine Menge unregelmässig verästelter, schwer voneinander abgrenzbarer Massen zerfällt.

Auch bei stärkeren Vergrösserungen hält es an den intensiv gelb gefärbten Stellen schwer, die einzelnen Lipophoren auseinander zu halten: man gewahrt vielmehr (Fig. 32, Taf. VII sehr verschieden geformte, grössere und kleinere Brocken einer gelben körnigen Masse, die bei Veränderung der Einstellung hier und da Zusammenhänge erkennen lassen, ohne dass es gelingt, eine einzelne Zelle sicher von den benachbarten zu trennen. Leicht aber vergewissert man sich an solchen Stellen, dass die Lipophoren unmittelbar unter der Epidermis und über den Guanophoren gelegen sind. In Fig. 32, Taf. VII ist ein kleiner Bezirk dicht beieinander liegender Lipophoren wiedergegeben, wie er bei hoher Einstellung erscheint. Von den unter ihm befindlichen Guanophoren ist nur eine einzige dargestellt (rechts unten) bei tieferer Einstellung: die über ihr lagernden Lipophoren sind grösstenteils nicht abgebildet. Vergleicht man die Farbe von Guanophoren, die nicht von Lipophoren bedeckt werden, mit solchen, die eine Lipophorenschicht über sich haben, so überzeugt man sich, dass die bei schwächeren Vergrösserungen intensiv grün erscheinenden Guanophoren ihren Farbenton der Überschichtung mit Lipophoren verdanken. Das Gesamtbild ist bei Lacerta vivipara und L. agilis ziemlich gleichartig; nur erscheinen die gelben Massen bei der erstgenannten Art mehr in orangefarbigem Ton, auch sind bei ihr die Gruppen roter Körperchen häufiger.

Um die Lipophoren einzeln zu erkennen, muss man sich möglichst in der Nähe des freien Schuppenrandes halten; hier schwinden die Melanophoren, während Guanophoren und Lipophoren, vielfach ohne sich zu überdecken, immer spärlicher werden und schliesslich vereinzelt auftreten. An solchen Stellen bieten sich die Lipophoren als platte, verästelte Zellen von sehr verschiedener Form und etwas wechselnder Grösse dar (Fig. 33—35,

auch 38—39, Taf. VII). Im allgemeinen ist der eigentliche Zelleib gegenüber der Gesamtheit der Ausläufer klein. Die Fortsätze gehen meist nach allen Richtungen vom Zellkörper aus, sind mässig, aber regellos verästelt und durch wechselnde Krümmung und Breite ausgezeichnet. Öfter kann man feststellen, dass die Ausläufer überwiegend nach bestimmten Richtungen ziehen (Fig. 37, Taf. VII), dabei auch wohl nur einseitig (Fig. 33, Taf. VII) ausgebildet sind, Eigentümlichkeiten, die sich aus einer Anpassung der Zellform ans umhüllende Bindegewebe ergeben. Diese Erklärung dürfte gleichfalls für den unvermittelten Wechsel der Breite der Ausläufer gelten, die starke Einschnürungen (Fig. 35, 39, Taf. VII), oft auch kolbig angeschwollene Enden zeigen (Fig. 33, Taf. VII). Nur selten sind die Ausläufer kurz und lappig, sodass sie gegenüber dem alsdann massigeren, zentralen Zellteil zurücktreten (Fig. 36, Taf. VII). Während bei den in der Nähe des freien Schuppenrandes gelegenen Zellen die Ausläufer annähernd in derselben Ebene liegen und nur selten übereinander hinwegverlaufen (Fig. 33, Taf. VII), verhält es sich dort, wo die Lipophoren eine mehr geschlossene Schicht bilden, wohl anders. Dass hier die einzelnen Elemente so schwer auseinander zu halten sind, liegt daran, dass sie nicht so platt sind, sondern sich mehr in die Tiefe der Haut erstrecken und dabei ihre Fortsätze durcheinander schieben. Doch geht aus Schnitten hervor (siehe unten), dass selbst an solchen Stellen die Guanophoren immer nur eine im Vergleich zu den übrigen Chromatophorenschichten sehr dünne Lage bilden.

Dass die geschilderten, verästelten Elemente wirklich Zellen sind, zeigt der von ihnen umschlossene Kern, der im zentralen Zellteil gelegen, ziemlich gross und meist in der Aufsicht von ovalem Umriss ist. Manchmal ist seine Anwesenheit schon an einer entsprechend geformten Auflichtung des gleich zu besprechenden körnigen Zellinhaltes zu erkennen (Fig. 33, 35, 38, 40, Taf. VII); doch lässt er sich am überlebenden Material auch leicht mit Methylenblau oder Methylgrün nachweisen und genauer am Schnittpräparat untersuchen (siehe unten). Irgend welche Andeutungen im Bau der Lipophoren, die auf Vorhandensein von Sphäre oder Zentriol in diesen Zellen einen Schluss erlaubten, konnte ich nicht feststellen.

Das Plasma der Lipophoren ist äusserst schwer zu erkennen: meist nimmt man eigentlich gar nichts davon wahr, und die Aus-

dehnung der Zellen gibt sich nur durch ihre charakteristisch geformten und gefärbten Einschlüsse zu erkennen, denen wir nunmehr unsere Aufmerksamkeit zuwenden. Alle Lipophoren enthalten in ihrem Zytoplasma kugelige Tröpfchen einer fettartigen Substanz. Dass diese Einschlüsse flüssig sind, allerdings von der Konsistenz eines dickflüssigen Öls, geht aus ihrem Verhalten bei Schädigungen der Zelle mit Sicherheit hervor: bei stärkerem Pressen oder bei Zusatz von Alkohol oder Schwefelsäure fliessen die kleinen Tröpfchen zu grösseren und schliesslich zu ansehnlichen Tropfen zusammen. Eine solche Verschmelzung der Tröpfchen tritt auch ein, wenn man die Präparate längere Zeit (1 Tag) sich selbst überlässt, und ist dann augenscheinlich auf eine Veränderung der zwischen den Tropfen befindlichen Masse, auf das Absterben des Protoplasmas, zurückzuführen. Während die Bildung der grösseren Tröpfchen beim Absterben anfangs im Zellleib selbst erfolgt, treten sie später aus den Zellen aus, und aus dem Verhalten solcher grösserer Tropfen muss geschlossen werden, dass die Flüssigkeit, aus der sie bestehen, ziemlich zäh ist; denn Formveränderungen, die den kugeligen Tropfen durch Druck aufgezwungen werden, gehen ziemlich langsam zur Kugelgestalt zurück. Trotzdem aber die Flüssigkeitsnatur der beschriebenen Einschlüsse über allem Zweifel steht, glaube ich sie mit demselben Recht als Granula bezeichnen zu dürfen, wie die charakteristischen Einschlüsse mancher Drüsenzellen, die kurz vor ihrem Ausstossen aus der Zelle mehr oder minder flüssigen Charakter besitzen; daher werde ich im folgenden der Kürze und eines prägnanten Ausdrucks wegen die Tröpfchen als Lipophorengranula bezeichnen.

Die Grösse der Lipophorengranula ist meist sehr gering und gewöhnlich (Fig. 33 und 34, Taf. VII) sind die Zellen mit einer Unmenge ziemlich gleichmässig grosser, winziger Granula erfüllt. Doch begegnet man nicht selten Lipophoren, die einige oder auch zahlreiche grössere, bis zu mehreren Mikren messende Tröpfchen neben den kleineren enthalten (Fig. 35 und 36, Taf. VII). Die grösseren Lipophorengranula weichen oft merklich von der Kugelform ab. Da wir bei der leichten Verletzbarkeit der Zellen durch Druck keine Veranlassung haben, ihrem Plasma besondere Konsistenz und damit die Bestimmung der Form der grösseren Granula zuzusprechen, muss auch das als Hinweis auf

die Zähflüssigkeit der Tropfen gelten. Es liegt nun nahe, anzunehmen, dass die grösseren Lipophorengranula durch Verschmelzen mehrerer kleiner entstanden sind; doch besteht hier keineswegs ein Kunstprodukt, denn die grösseren Granula lassen sich unmittelbar nach der Herstellung der Präparate beobachten und treten zum mindesten in beträchtlicherem Ausmass immer nur an wenigen Zellen hervor, während in der Mehrzahl der Zellen nur kleinste Granula vorhanden sind. Es schien mir, als wenn die grösseren Granula in den isoliert liegenden Zellen häufiger sind als in den dicht gelagerten, und wenn diese Feststellung richtig ist, dann findet sie wohl ihre Erklärung darin, dass in den isoliert liegenden, sehr stark abgeplatteten Zellen bei reichlicher Entwicklung der Granula eher Gelegenheit zum Zusammenfliessen gegeben ist als in den Zellen, die bei stärkerer Zunahme der Granula mehr Raum zur Entfaltung haben. Die Menge der Granula ist gewöhnlich so gross, dass sie in mehrfacher Schicht dicht übereinander liegen, selbst bei ziemlich platten Zellen; doch kann man bisweilen auch die Granula deutlich einzeln unterscheiden, indem sie durch grössere Zwischenräume getrennt werden (Fig. 34, 36, 39, 40, Taf. VII). Im allgemeinen erscheinen die Lipophorengranula gleichmässig im Zellenraum verteilt; jedenfalls fehlen auffallende Anhäufungen an bestimmten Stellen. Wenn die Mitte der Zelle häufig arm oder gar frei von Granula bleibt, so ist das auf die Gegenwart des Kerns zurückzuführen.

Dass die Granula aus einer fettartigen Substanz bestehen, geht abgesehen von ihrer Unfähigkeit, sich mit Wasser zu mischen und ihrer Löslichkeit in fettlösenden Flüssigkeiten (siehe unten) aus ihrer Lichtbrechung hervor, die stärker ist als die des umgebenden Plasmas; bei hoher Einstellung erscheinen sie hell, bei tiefer dunkel.

Die Fettnatur der Lipophorengranula veranlasste mich, zu versuchen, diese Gebilde durch Osmierung auch am Schnittpräparat zur Darstellung zu bringen. Zu diesem Zweck behandelte ich Hautstückchen der drei Eidechsenarten mit starkem Flemmingschen Gemisch (Chromosmiumessigsäure) 24 Stunden lang und stellte nach dem üblichen Auswässern des fixierten Materials und Einbetten in Paraffin dickere Querschnitte her, die als ungefärbte Balsampräparate zur Beobachtung kamen,

und dünnere, die mit Eisenhämatoxylin und Eosin gefärbt wurden. Totalpräparate osmierter Bauchschuppenränder sind zu dunkel, um Einzelheiten erkennen zu lassen; um aber die Lipophoren auch in osmiertem Zustand in Flächenansicht betrachten zu können, fertigte ich ausserdem einige Flachschnitte von den in Flemmings Gemisch fixierten Hautstücken an.

Unter schwächeren Vergrösserungen gewahrt man an den ungefärbten Querschnitten dort in der Haut, wo Lipophoren vorkommen, z. B. in der Bauchhaut von Lacerta agilis, eine dünne, etwas rauh begrenzte Zone (L, Fig. 51, Taf. VIII); sie liegt unmittelbar unter dem Epithel und oberhalb der Guanophoren, so dass die Schnitte die aus der Flächenansicht gewonnene Anschauung über die Lage der Lipophoren bestätigen (vgl. S. 181). Bei Lacerta muralis sieht man öfter, wie die Lipophorenschicht (L), die sich in der Regel über die ganze Oberseite der Schuppen erstreckt, aber anscheinend niemals auf ihre Unterseite übergeht, innerhalb einer Schuppe abbricht und durch Allophoren (A) fortgesetzt wird (vgl. S. 119, Fig. 47, Taf. VIII). Bei stärkeren Vergrösserungen (Fig. 52, Taf. VIII) erweist sich die dünne schwarze Zone (L) unter dem Epithel aus zahlreichen, gruppenweise dicht gelagerten, grünlich schwarzen Körnchen von verschiedener Grösse zusammengesetzt, die nichts anderes sind als die Lipophorengranula. Denn abgesehen von ihrer Lage und von ihrem Fehlen in nicht osmierten Präparaten zeigen sie genau denselben Farbton wie der Inhalt grosser subkutaner Fettzellen im gleichen Schnitt, über dessen Deutung kein Zweifel herrschen kann. Die Grösse der Lipophorengranula im osmierten Präparat ist durchschnittlich bedeutender als an den überlebenden Zellen, so dass die Wahrscheinlichkeit nahe liegt, dass die Fixierung mit Chromosmiumessigsäure ein Zusammenfliessen der Fettröpfchen nicht ganz zu hindern vermag. An solchen dickeren Schnitten stellt man ferner gelegentlich fest, dass vereinzelte Körnchenhaufen auch zwischen den Guanophoren (G) auftreten und somit einzelne Lipophoren in die Guanophorenlage eindringen müssen.

Hier und dort erscheinen in den Körnchenhaufen rundliche helle Lücken, die sich gemäss dem Vergleich mit gefärbten Schnittpräparaten als die Stellen der Kerne ergeben. Besonders schöne Bilder boten die Schnitte durch die Rückenhaut von Lacerta muralis, weil die Lipophorenschicht eine bedeutendere

Dicke erreicht (Fig. 53, Taf. VIII). Dicht umlagert von den Granula tauchen in den Zellen (L) mächtige, rundliche oder längliche Kerne auf, die einen zentral gelegenen Nukleolus und ein chromatisches Gerüstwerk mit membranartiger Begrenzung nach aussen umschliessen. Diese Lipophoren lassen aus der Form der Körnchenansammlungen auch am Schnitt die verästelte Beschaffenheit der Zellen erraten, indem von dem massigeren, den Kern enthaltenden, tiefer gelagerten Zellteil zur Epidermis hin Ausläufer entspringen (vgl. S. 182). Bei (der Bauchseite von) Lacerta vivipara (Fig. 55, Taf. VIII) sind die Lipophoren (L) viel weniger kräftig ausgebildet und die Granula auffallend klein. Lacerta agilis (Bauchseite, Fig. 54, Taf. VIII) nimmt eine Mittelstellung ein.

Vom Protoplasma der Lipophoren ist auch an den Schnitten nichts gewisses zu erkennen; Sphären oder Zentriole konnte ich in diesen Zellen nicht auffinden. Manchmal erscheinen die Lipophoren nach aussen hin durch eine zarte membranartige Linie abgegrenzt (Fig. 53, Taf. VIII): da aber an den überlebenden Zellen nichts von einer Membran zu sehen war, nehme ich an, dass eine durch die Fixierung bedingte Verdichtung oder Schrumpfung der Zytoplasmaoberfläche vorliegt.

e) Farbstoff.

Die Lipophorengranula sind die Träger des Farbstoffes. Zwar erscheinen sie in dünner Schicht ausgebreitet (Fig. 34, 37, 38, Taf. VII), fast oder ganz ungefärbt, sofern sie klein sind. Aber sobald sie in mehrfacher Schicht übereinander liegen (Fig. 32, 33, 35, Taf. VII) oder grösser werden (Fig. 36, Taf. VII), erkennt man, dass sie gelb gefärbt sind, und die scheinbare Farblosigkeit bei vereinzelt liegenden kleinen Granula nur eine Folge ihrer geringen Masse ist. Das Plasma der Zellen ist farblos: wenn es oft einen gelben Schimmer besitzt, so wird er durch darüber oder darunter gelegene, nicht in der Einstellungsebene befindliche Granula hervorgerufen. Wäre das Plasma selbst gefärbt, so müsste dort, wo die Granula spärlich sind, seine Farbe um so deutlicher hervortreten; das ist aber keineswegs der Fall, vielmehr steigert sich die Intensität der Farbe mit der zunehmenden Anhäufung oder Grösse der Granula.

Bei Lacerta agilis erscheint der Farbenton der Lipophoren, dort wo die Granula in dickerer Schicht übereinander

liegen, kräftig chromgelb, bei Lacerta vivipara unter gleichen Bedingungen mehr nach Orange hin. Diese Beobachtung könnte zunächst veranlassen, bei den beiden Formen zwei verschiedene Farbstoffe oder wenigtens Modifikationen eines und desselben Farbstoffes anzunehmen. Doch handelt es sich, wie aus den folgenden Befunden (siehe S. 188 f) hervorgeht, nur um verschiedene Konzentrationen des Farbstoffes, der in der Fettmasse der Granula gelöst ist. Abgesehen von der Konzentration hängt der Ton der Farbe von der Dicke der Schicht ab, in der sie vorliegt. Je grösser nämlich die Granula sind, um so mehr neigt in der Regel ihre Farbe nach Orange hin und grössere Fettropfen (Fig. 32, 43, 44, Taf. VII) erscheinen fast rein rot. Dieses Verhalten könnte ja allerdings einzig eine Folge verschiedener Konzentration der fettigen Farblösung sein; aber dass eine Erhöhung der Schichtdicke ebenso wirkt wie eine Verstärkung der Konzentration, geht daraus hervor, dass man regelmässig die Farbe von gelb nach orange steigen sieht, wenn mehrere gelbe Fettropfen zusammenfliessen. Besonders auffallend wird dieses Verhalten, wenn man durch Zusatz von Reagentien massenhaft die Granula zum Austritt aus den Zellen und zum Verschmelzen bringt. Der Farbton der schliesslich entstehenden grossen Tropfen ist immer deutlich orangefarbig, wenn auch die unverletzten Lipophoren rein gelb erscheinen.

Dass der Farbstoff der Lipophoren das von Krukenberg ermittelte Lacertofulvin ist (vgl. S. 176), zeigt die Übereinstimmung seines Löslichkeitsverhaltens und seiner Reaktionen mit den von jenem Autor gegebenen Daten. Ich fand den Farbstoff in Alkohol, Äther, Xylol, Benzol und Toluol löslich. Entsprechend der Angabe Krukenbergs schien auch mir Erwärmung des Alkohols die Lösung nur wenig zu beschleunigen. Da Äther, Xylol, Benzol und Toluol ins wasserhaltige Gewebe schlecht eindringen, lassen sie sich mit Vorteil nur als Zusatz zum Alkohol, besser noch nach kurzer Vorbehandlung des Objektes mit Alkohol verwenden. Alsdann kann man leicht feststellen, dass ihre Gegenwart der Lösung des Farbstoffes sehr zugute kommt. Am geeignetsten zum Ausziehen des Farbstoffes erschien mir ein Gemenge von absolutem Alkohol und Äther. Bei allen drei untersuchten Eidechsenarten beobachtete ich unter dem Mikroskop die Blaufärbung der Lipophorenfettropfen

bei Zusatz von konzentrierter Schwefelsäure. Da die Schwefelsäure die (in Kochsalzlösung unter dem Deckglas befindlichen) Schuppenränder durch Einwirkung auf das Horn der Epidermis und Bindegewebe der Kutis stark verändert, ist es nicht möglich, die Reaktion an den Granula innerhalb der Zellen zu konstatieren; vielmehr treten bei Zusatz von konzentrierter Schwefelsäure die Tröpfchen sofort aus den Zellen aus und gelangen schliesslich in die umgebende Flüssigkeit. Dort werden sie unter der Wirkung der Schwefelsäure zunächst grünlich, dann prächtig blau. Dabei treten in ihrem Innern bräunliche, später ebenfalls blau werdende winzige Körnchen auf. Grün- oder Blaufärbung der Tropfen durch Zusatz von Salpetersäure konnte ich nicht erzielen; doch mag daran vielleicht zu geringe Konzentration der Säure schuld gewesen sein. Dagegen glückte mir (bei Lacerta agilis) die grünblaue Verfärbung der Tropfen durch Jodjodkalilösung. Da nun in der Haut kein anderer gelber Farbstoff enthalten ist, der die beschriebenen Lipochromreaktionen ergibt, so ist damit der Nachweis erbracht, dass der von Krukenberg im alkoholischen usw. Auszug der Haut makrochemisch gekennzeichnete Farbstoff in den Lipophoren lokalisiert ist. Wir können deshalb den Lipophorenfarbstoff als Lacertofulvin bezw. Lipochrin bezeichnen (vgl. S. 177).

f) Lacertofulvinkristalle.

Mit Absicht habe ich bis jetzt gewisse, von den Granula verschiedene Einschlüsse des Lipophorenplasmas noch nicht genauer beschrieben. Es handelt sich um die Ansammlungen kleiner rötlicher Gebilde, deren ich kurz bei der Schilderung des Eindruckes gedachte, den der lebendfrische Hinterrand einer Bauchschuppe unter schwächerer Vergrösserung darbietet (siehe S. 181), und andere ihnen verwandte Bildungen.

In zahlreichen Lipophoren gewahrt man bei aufmerksamer Betrachtung unter starker Vergrösserung eine geringere oder grössere Anzahl von kleinen, geraden, gewöhnlich ziemlich dünnen, überall gleichbreiten Stäbchen, die durch eine kräftig orangerote, manchmal fast rein rote Farbe ausgezeichnet sind (Taf. VII, Fig. 37–40). Sie kommen sowohl im Plasma des zentralen Zellteiles als auch in den Ausläufern vor; dort lagern sie meist tangential zum Kern (Taf. VII, Fig. 38), hier fällt ihre

Längsrichtung in der Regel mit der Verlaufsrichtung des Zellfortsatzes zusammen. Nicht selten treten sie zu mehreren dicht beieinander auf und zeigen dann die Neigung, sich parallel zu ordnen. Von Struktur ist an den schmäleren nichts zu erkennen; die breiteren dagegen lassen oft eine Art paralleler Längsstreifung erkennen, vielleicht der Ausdruck einer Zusammensetzung aus einzelnen Nadeln. Auch glaubte ich an breiten Stäbchen oft eine Abschrägung der Enden zu sehen. Ganz besonders breite, plättchenartige Stäbchen (Taf. VII, Fig. 38 und 41) zeigen regelmässig die Längsstreifung und Abschrägung ihrer Enden, wobei allerdings die Enden sägeartig eingeschnitten erscheinen, was wohl ebenfalls auf einen zusammengesetzten Bau der grösseren Gebilde hindeutet. Wenn die Längsachse der Stäbchen mit der optischen Achse des Mikroskops zusammenfällt, müssen sie unter dem Bild von Punkten auftreten (Taf. VII, Fig. 40), sofern ihre Breite nicht beträchtlich ist. Die längsten Stäbchen messen etwa 8 μ.

Schon die Gestalt der Stäbchen macht wahrscheinlich, dass sie Mikrokristalle sind und diese Vermutung fand ihre Bestätigung bei Untersuchung in polarisiertem Licht:[1]) die Stäbchen sind doppeltbrechend, und zwar erscheinen sie zwischen gekreuzten Nikols und bei Drehung des Objekttisches um 360° abwechselnd viermal hell — wenn ihre Längsachse gekreuzt zu den Polarisationsebenen liegt - , und viermal dunkel — wenn ihre Längsachse mit ihnen übereinstimmt. Die Auslöschung erfolgt im ganzen Stäbchen gleichmässig. Die dünneren Stäbchen lassen in polarisiertem Licht ihre Eigenfarbe nicht deutlich erkennen, die dickeren dagegen zeigen orangerote Farbe. Die Doppelbrechung der Stäbchen ist so stark, dass die Beobachtung der Stäbchen in polarisiertem Licht das beste Mittel ist, sich schnell über ihre Anwesenheit und Verteilung zu unterrichten, falls man sich im guanophorenfreien Gebiet hält. Betrachtet man die Stäbchen zwischen gekreuzten Nikols bei eingelegtem Gipsplättchen Rot I. O., so bieten sie Additionsfarben (Blau II. O.) dar, wenn ihre Längsrichtung mit der Richtung grösster Elastizität im Gipsplättchen übereinfällt, Subtraktionsfarben (Gelb I. O.) in dazu senkrechter Lage.

[1]) Hinsichtlich der Untersuchungsmethode in polarisiertem Licht vgl. S. 200.

Die Farbe der kristallinischen Stäbchen, die mit dem gelbroten Ton der intensiver gefärbten Fettropfen nahezu übereinstimmt — sie ist, wenn man die geringe Dimension der Gebilde bedenkt, noch leuchtender und kräftiger — lässt von selbst den Gedanken Raum gewinnen, dass in ihnen das Lipochrin in höchster Konzentration vorliegt, mit anderen Worten, dass die Stäbchen Lacertofulvinkristalle sind. Diese naheliegende Vermutung wurde dadurch zur Gewissheit erhoben, dass sich die kristallinischen Stäbchen ebenfalls bei Zusatz von konzentrierter Schwefelsäure zunächst bräunlich, dann stark blau färben. Besonders leicht lässt sich diese Beobachtung machen, wenn man zu einem (in physiologischer Kochsalzlösung gelegenen) Bauchschuppenhinterrand reichlich konzentrierte Schwefelsäure zufliessen lässt. Horn und Bindegewebe der Schuppen werden dann manchmal so schnell zerstört, dass die Stäbchen aus den Zellen in Freiheit gesetzt werden und in die Flüssigkeit zu liegen kommen, bevor ihre Verfärbung beginnt, die immer eine gewisse, wenn auch kurze Zeit in Anspruch nimmt. Auf solche Weise ist es auch leicht möglich, sich von der Masse der Lipochrinkristalle in einer Schuppe zu überzeugen. Ausser der Blaufärbung durch konzentrierte Schwefelsäure, die meiner Ansicht nach vollkommen hinreicht, unter den obwaltenden Umständen die Identität der Stäbchensubstanz mit dem Lipochrin darzutun, besitzen die Stäbchen das gleiche Lösungsverhalten wie der Lipophorenfarbstoff. Direkt habe ich ihre Auflösung nur in Äther beobachtet; da sie aber im mikroskopischen Dauerpräparat regelmässig wie die Lipophorengranula verschwunden sind, so muss ich schliessen, dass sie auch in Alkohol, Xylol u. dgl. löslich sind. Somit kann es wohl keinem Zweifel unterliegen, dass die kristallinischen Stäbchen reines, kristallisiertes Lacertofulvin darstellen. Das Kristallisationsvermögen des Lipophorenfarbstoffes ist um so bemerkenswerter, als nur wenige Lipochrome in kristallisiertem Zustand bekannt sind, wie das Crustaceorubin und verwandte Farbstoffe bei Krebsen, die „Carotine" bei gewissen Insekten (vgl. P. Schulze 1913), das Lutein im gelben Körper des Säugerovars (vgl. z. B. im Biochem. Handlexikon, Bd. 6, S. 303 f.). Reptilien- und Amphibienlipochrome (Lipochrin) sind bisher nur in amorphem Zustand (und zwar in ihrem natürlichen Vorkommen in Fett gelöst) beobachtet worden. Die Kristalle

des Lipophorenfarbstoffes bieten den Farbstoff rein dar und umschreiben innerhalb der grossen Gruppe der Lipochrome seine chemische Individualität besser durch ihre Form und Farbe als es durch Löslichkeitsverhalten und Absorptionsspektrum des Farbstoffs allein möglich wäre.

Ausser in der Form von Stäbchen, die mit der kristallinischen Natur wohl vereinbar ist, tritt das reine Lipochrin noch in anderen Gestalten auf. Gelegentlich beobachtet man in den Lipophoren und öfter scheinbar extrazellulär — über diese extrazelluläre Lage siehe unten — unregelmässig geformte Gebilde, die in ihrer Farbe und, wie sich weiter ergeben wird, auch in optischer und chemischer Hinsicht mit den kristallinischen Lipochrinstäbchen wesentlich übereinstimmen. Meist stellen sie (bis 16 μ lange) fadenartige Gebilde dar (Fig. 42, Taf. VII), die sich nach beiden Enden allmählich verjüngen und spitz auslaufen, dabei nicht gerade, sondern bogig gekrümmt, öfter auch an einem Ende ösenartig oder spiralig eingerollt sind. Auch einseitig verdickte oder zugespitzte, gerade oder gekrümmte Stäbchen kommen vor (Fig. 36, Taf. VII). Sehr charakteristisch sind die nicht selten auftretenden ringförmigen Gebilde (Fig. 42, Taf. VII). Ferner konnte ich etwas unregelmässig geformte kleine oder grössere Körnchen (Fig. 44a, 45, Taf. VII) von Lacertofulvin feststellen. Wenn diese Gebilde ausserhalb der Zellen erscheinen, so treten sie meist nicht vereinzelt auf, sondern in kleineren Gruppen, die sich schon bei schwächeren Vergrösserungen verraten (Fig. 31, Taf. VII); Fig. 42, 43, 45, Taf. VII geben solche Gruppen wieder, in denen meist verschieden geformte Lipochrin-Gebilde beieinander liegen.

Löslichkeitsverhalten und Bläuung bei Zusatz von konzentrierter Schwefelsäure teilen diese unregelmässigen Lipochringebilde mit den regelmässig geformten kristallinischen Stäbchen in gleicher Weise; auch sind sie doppelbrechend. Doch zeigt ihr Verhalten in polarisiertem Licht einige aus ihrer anderen Form verständliche Abweichungen. Die gekrümmten Stäbchen verhalten sich so wie etwa eine gekrümmte doppelbrechende Sehnenfaser, d. h. sie sind, wenn die Krümmung einigermassen stark ist, niemals gleichmässig hell zwischen gekreuzten Nikols und löschen auch nicht in ihrer ganzen Ausdehnung gleichmässig aus. Vielmehr erscheinen nur die Abschnitte eines solchen

gekrümmten Fadens hell, welche annähernd $+45^0$ zu den Polarisationsebenen gerichtet sind, und diejenigen dunkel, welche in die Polarisationsebenen hineinfallen. Dadurch ergeben sich bei den ringförmigen Lipochringebilden sehr eigenartige Erscheinungen, die den Ring als einen kreisförmig zusammengebogenen Faden aufzufassen gestatten. Zwischen gekreuzten Nikols zeigt nämlich ein solcher Ring ein dunkles Kreuz, dessen Arme mit den Polarisationsebenen übereinstimmen, weil die Teile des Ringes unsichtbar werden müssen, die der einen oder anderen Polarisationsebene annähernd parallel gehen. Legt man ein Gipsplättchen Rot I. O. ein, so nehmen die Quadranten, welche von der Richtung grösster Elastizität im Gipsplättchen durchschnitten werden, Subtraktionsfarben an — die auf diese Quadranten entfallenden Teile des Ringes stehen senkrecht zur Richtung grösster Elastizität im Gips — die entgegengesetzten Quadranten Additionsfarben an — in ihnen laufen die Teile des Ringes mit der Richtung grösster Elastizität im Gips parallel. — Dieses Auftreten eines sog. negativen Kreuzes entspricht also ganz den Verhältnissen am kristallinischen Stäbchen (siehe oben). Auch die Lipochrinkörnchen erwiesen sich allerdings in ziemlich ungleichmässiger Weise doppelbrechend.

Nun ist den Mineralogen schon lange bekannt, dass mikroskopische Individuen von Kristallen, sog. Mikrolithen, allerhand Abweichungen in ihrer äusseren Gestalt unterworfen sind: „bald erscheinen die Nadeln an einem oder an beiden Enden etwas keulenförmig verdickt, oder pfriemenförmig zugespitzt." ... oder fein eingesägt ...; bald sind sie schwächer oder stärker hakenähnlich gekrümmt oder gar geknickt, schleifenförmig verdreht oder pfropfenzieherartig geringelt ..." (Zirkel 1898, S. 149). Offenbar stellen die letzt beschriebenen Lipochringebilde derartige Abweichungen von der regelmässigen Kristallform dar. Ich möchte nicht unterlassen, darauf hinzuweisen, dass man in den Wurzeln der Möhre (Daucus carota) neben typischen Carotinkristallen (vgl. S. 102) ganz ähnliche unregelmässe Kristallgebilde beobachten kann, wie ich sie hier von den Lacertofulvinkristallen geschildert habe.

Wie schon angedeutet, fand ich nicht immer die Lipochrinkristalle innerhalb der Lipophoren, sondern bisweilen scheinen sie, in Gruppen beieinander gelegen (vgl. Fig. 32, 41—45, Taf. VII),

ausserhalb der Zellen frei im Gewebe vorzukommen. Doch muss ich hervorheben, dass ich solche Beobachtungen vornehmlich an Stellen machte, an denen infolge der dichten Lagerung der Lipophoren (Fig. 32, Taf. VII) oder der Anwesenheit von Guanophoren oder Melanophoren (Fig. 41, Taf. VII) die einzelnen Lipophoren überhaupt nicht sicher voneinander abgegrenzt werden konnten, dass also in vielen Fällen doch die Möglichkeit intrazellulärer Lage gegeben ist. Wenn aber wirklich die Lacertofulvinkristalle auch frei im Gewebe vorkommen, kann dieses Verhalten wohl nur so erklärt werden, dass sie intrazellulär entstanden, erst nachträglich aus den Zellen ausgetreten sind. Denn die Bildung oder mindestens die Speicherung des Lipochrins muss doch als eine spezifische Tätigkeit der Lipophoren angesehen werden, und es ist nicht etwa anzunehmen, dass das Lipochrin primär in der interzellulären Lymphe kristallinisch ausgeschieden wird, da man es doch sonst wohl im ganzen Körper antreffen müsste.

Ich denke mir, dass das in den Zellen gebildete Lipochrin, sofern hinreichend Fettgranula vorhanden sind, in den Fettröpfchen gelöst erscheint. Wenn dagegen die Ablagerung von Fett in den Lipophoren nachlässt, oder die Bildung des Lacertofulvins überhandnimmt, steht dem Farbstoff das Lösungsmittel (Fett) nicht mehr in hinreichender Menge zur Verfügung und er muss in fester Form auftreten. Tritt nachträglich wieder mehr Fett auf, so können die kristallinischen Farbstoffablagerungen wieder in Lösung gehen. So glaube ich, ist es auch zu erklären, dass man intensiv gefärbten Massen begegnet, über deren Aggregatzustand, ob flüssig oder fest, die Beobachtung im gewöhnlichen Licht im Zweifel lässt, und erst das Polarisationsmikroskop den Entscheid zu fällen gestattet: sind die betreffenden Gebilde doppelbrechend, so müssen sie als feste Körper betrachtet werden, im entgegengesetzten Fall als flüssig. Ergibt sich in dieser Weise der flüssige Aggregatzustand, während die Farbe und die von der Kugelgestalt manchmal stark abweichende Form der Gebilde zunächst für feste Körper sprechen würden, so liegen wahrscheinlich sehr konzentrierte Lipochrinlösungen vor.

Die Konzentration des Lacertofulvins in den Lipophoren und gegebenenfalls sein Vorkommen in fester Form sind natürlich auch für das makroskopische Aussehen der Lipophorenmassen aus-

schlaggebend. Bei Lacerta agilis finden sich Lipochrinkristalle viel seltener als bei Lacerta vivipara, und abgesehen von der meist intensiven Färbung der Lipophorengranula bei letzterer Form bewirkt hier vor allem die Untermengung der gelben Massen mit den fast rein rot gefärbten festen Farbstoffablagerungen, die mit blossem Auge nicht einzeln kenntlich sind, eine Vertiefung des Farbentones der Bauchhaut nach orange oder rot hin. Es ist sehr wohl denkbar, dass gewisse Formen von Erythrose bei Eidechsen massenhaftem Vorkommen von festem Lipochrin ihre Entstehung verdanken.

g) Bewegungserscheinungen?

Obwohl ich öfter besondere Aufmerksamkeit darauf verwandt habe, etwaige Bewegungserscheinungen an den Eidechsenlipophoren festzustellen, habe ich doch weder Formveränderungen der ganzen Zelle, noch intrazelluläre Verlagerungen oder auch nur kleinste Verschiebungen der Granula, Lacertofulvinkristalle und verwandter Bildungen beobachten können. Darnach muss ich schliessen, dass den Eidechsenlipophoren eine aktive Bewegungsmöglichkeit nicht zukommt. Nicht ganz selten sah ich die Lipophorengranula in kleineren Zellabschnitten in lebhafter Brownscher Molekularbewegung begriffen. Doch dürfte es sich in diesen Fällen wohl um Verletzungen der Zellen handeln, vielleicht schon um Austritt von Zellinhalt in die Umgebung; es ist ja möglich, dass der Druck, dem der Bauchschuppenhinterrand im Augenblick des Abschneidens mit der Schere ausgesetzt ist, hinreicht, die eine oder andere der augenscheinlich sehr zarten und empfindlichen Lipophoren zu schädigen.

V. Die Guanophoren.

a) Zellnatur.

Die Zellnatur der Guanophoren wurde zuerst von Blanchard (1880, S. 12) für Lacerta ocellata einwandfrei sichergestellt. Wenn ältere und auch neuere Autoren (Carlton 1904, S. 262 bei Anolis) in diesem Punkte eine gewisse Unsicherheit bekunden, so liegt es wohl daran, dass sie die Guanophoren dort untersucht haben, wo sie gehäuft vorkommen und in der Tat eine Schwierigkeit besteht, die einzelne Zelle zu erkennen, da die benachbarten Elemente sich mit ihren Ausläufern durchflechten. Prüft man die Guanophoren dagegen an Stellen,

an denen sie vereinzelt auftreten und ihnen geringer Raum zur Tiefenentwicklung zur Verfügung steht, so dass die Zellen in einfacher Schicht vorliegen und ihre Ausläufer sich alle in einer Ebene befinden und leicht zu überschauen sind, so ergibt sich ihre Zellnatur ohne weiteres aus ihrer Form und der Gegenwart und Lage des Kernes.

Schon mehrfach habe ich in früheren Arbeiten bei verschiedenen Arten (W. J. Schmidt 1912 a und b, 1914) solche Zellen beschrieben und abgebildet und möchte hier zunächst auf einige neue geeignete Untersuchungsobjekte hinweisen. Am freien Hinterrand der Bauchschuppen unserer einheimischen Eidechsen lassen sich am überlebenden, in physiologischer Kochsalzlösung aufgehobenen Totalpräparat ohne weiteres vereinzelte Guanophoren auffinden (vgl. Taf. VII, Fig. 31 und 32), die in durchfallendem Licht prächtige Interferenzfarben zeigen. Sie erscheinen als Zellen mit mässig zahlreichen, lappigen Ausläufern; die Lage des zentral gelegenen Kerns verrät sich oft durch eine rundliche oder ovale durchscheinende Stelle. Wenn Pouchet (1876, S. 60) von den Guanophoren der grünen Eidechse behauptet, dass wenigstens beim Erwachsenen durchaus kein Kern zu unterscheiden sei, und wenn Blanchard (1880, S. 12) für Lacerta ocellata die Ansicht vertritt, der Kern fehle beim erwachsenen Tier häufig, so kann ich dem nach meinen Befunden bei den verschiedensten Formen, unter anderen den einheimischen Lacertiden, nicht beistimmen. Abgesehen davon, dass die Stelle des Kernes am überlebenden Objekt häufig zu erkennen ist und er auch an ihm durch Methylenblau gefärbt werden kann, findet man am gefärbten Schnittpräparat Kerne in den Guanophoren so häufig, dass wohl auf jede Zelle ein Kern entfallen kann unter Berücksichtigung der vielen im Schnitt sich darbietenden kernlosen Zellabschnitte. Ferner besteht die Guanophore ja nicht allein aus einer Anhäufung der kristallinischen, toten Inhaltsmasse, sondern diese letztere ist in erheblichen Mengen von Zytoplasma eingebettet (siehe S. 212), dessen dauernder Bestand ohne Kern nach den herrschenden Anschauungen vom Leben der Zelle undenkbar ist. Blanchard (1880, S. 12) gibt die Grösse der Guanophorenkerne zu 2—3 μ an; ich habe bei Lacerta muralis in der Rückenhaut einige Kerne gemessen und Grössen bis zu 8 μ beobachtet, etwa entsprechend den Kernen der basalen Epidermiszellen. Auch finde

ich entgegen Blanchard die Kerne der Zellen nicht rundlich, sondern meist zur Hautoberfläche (wie die ganzen Zellen) abgeplattet; indessen sind sie dabei bisweilen (gemäss dem Bild bei Veränderung der Einstellung) in einer Richtung in die Länge gestreckt. Jedenfalls kann aus der Grösse der Kerne nicht auf ihre beginnende Rückbildung geschlossen werden und auch ihr Bau zeigt keinerlei Hinweis auf Chromatolyse (Taf. VIII, Fig. 56, 59 und 60a—c): ein oder zwei Nukleolen und zahlreiche kleinere, gleichmässig verteilte Chromatinkörnchen sind bei guter Färbung im Kerninneren kenntlich. Den Guanophoren scheint im Gegensatz zu Melanophoren und Allophoren immer nur ein Kern zuzukommen.

Ein weiteres vorzügliches Untersuchungsobjekt für Guanophoren bilden die Rückenschuppen von Lygosoma smaragdinum Less., einzeln, ungefärbt zu Balsampräparaten verarbeitet. Lygosoma gehört zu den Scincoiden und besitzt wie alle Formen dieser Gruppe in der Kutis gelegene, aus mehreren Plättchen mosaikartig zusammengefügte Knochenschuppen. Diese reichen bis nahe an die Epidermis heran und lassen demnach den Guanophoren nur einen sehr geringen Raum zur Tiefenentfaltung übrig. Hier sieht man die Zellen in grosser Menge und dünner einfacher Schicht ausgebreitet, nebeneinander liegen als verästelte, kantig umrissene Elemente, die sich mit ihren Ausläufern ineinander schieben. Fast in jeder Zelle ist bei hinreichender Vergrösserung die zentrale helle Stelle des Kernes wahrzunehmen. In Textfig. 10 ist eine Gruppe von fünf derartigen Zellen in den Umrissen dargestellt. Diese Guanophoren von Lygosoma zeigen bei durchfallendem Licht gelbliche Farbe, bei auffallendem makroskopisch ein prachtvolles Blau, mikroskopisch lebhaft glitzernde, blaue und grüne Töne.



Fig. 10.
Gruppe von fünf Guanophoren von Lygosoma smaragdinum. Vergr. 450:1.

Zumeist wurden die Guanophoren bei Sauriern (einschliesslich Chamäleonen) untersucht, doch fehlen sie keineswegs Schlangen, Krokodilen und Schildkröten. Bei Schlangen beschrieb sie z. B., abgesehen von älteren Mitteilungen Leydigs (vgl. diesen Autor 1888),

Todaro (1878, S. 1100) als „cellule a pigmento giallo", Ficalbi (1888, S. 85), unter Betonung ihrer zelligen Natur, als „cromatofori gialli; cromatofori giallo verdi". Crocodilus niloticus bietet an Schnitten der Rückenhaut, besonders leicht nachweisbar in polarisiertem Licht, eine Zone von Guanophoren zwischen kollagener Grenzlamelle und Melanophoren dar, die aus Elementen mit dünnen, ziemlich langen Ausläufern zu bestehen scheint, welche nur spärlichen kristallinischen Inhalt umschliessen.[1]) Auch Oppenheimer (1895) gibt in Abbildungen die „Strukturfarbenschicht" von Crocodilus vulgaris und porosus wieder. Einige Stichproben, die ich bei Schildkröten machte, lehrten mich, dass bei Emyda granosa (= ceylonensis) sehr zierliche, reich verästelte Guanophoren meist mit schlanken Ausläufern vorkommen (Haut des Halses eines jungen Tieres von 3,5 cm Länge), deren kristallinischer Inhalt aus sehr locker gelagerten und daher gut unterscheidbaren Plättchen besteht (vgl. Textfig. 13), so dass das Objekt in dieser Hinsicht das beste mir bekannte darstellt (siehe unten). Indessen steht die feinere histologische Untersuchung der Guanophoren bei Schlangen, Krokodilen und Schildkröten im allgemeinen noch aus und würde gewiss mancherlei beachtenswerte Ergebnisse zutage bringen.

Durchweg stellen die Guanophoren mehr oder minder verästelte Zellen dar; Grösse, Form und Art der Verzweigung unterliegen aber je nach den Arten und Körperstellen beträchtlichen Unterschieden; ich verweise in dieser Hinsicht auf die Textfig. 10—14, Fig. 31, Taf. VII und ferner auf meine diesbezüglichen früheren Mitteilungen (W. J. Schmidt 1912 a und b, 1913, 1914).

b) Entwicklung.

Über die Entwicklung der Guanophoren lagen bisher keinerlei Angaben vor, und trotz mancher Versuche in dieser Richtung bin ich nur zu spärlichen Ergebnissen gelangt. Bemerkenswert ist zunächst, dass die Guanophoren nach den Melanophoren

[1]) Eine sehr mächtig entwickelte Guanophorenschicht findet sich unter dem Epithel der Zungenoberfläche von Crocodilus niloticus, wie überhaupt die eigentümlich weisse Färbung der Mundhöhle bei Krokodilen auf die Anwesenheit von Guanophoren zurückzuführen ist; über den chemischen Nachweis von Guanin in der Haut der Krokodile siehe S. 220.

sichtbar werden und daher erst in späteren embryonalen Stadien zu erwarten sind; so suchte ich sie vergebens in jüngeren Stadien von Lacertiden und Agamiden (Draco, Calotes), deren Melanophoren schon gut kenntlich waren. Die Schwierigkeit, die frühesten Entwicklungszustände dieser Zellen aufzufinden, beruht darin, dass irgendwelche in der Kutis gelegene Elemente, die ihrer Form nach als Guanophoren anzusprechen wären, nicht sicher als solche gelten können, bevor der für die Guanophoren charakteristische kristallinische Inhalt erscheint. Da der letzte nun zunächst sehr spärlich auftritt, sind die Zellen leicht zu übersehen und es empfiehlt sich, die Präparate in polarisiertem Licht bei gekreuzten Nikols zu untersuchen; alsdann verraten sich die kleinsten Spuren des kristallinischen Guanophoreninhaltes durch ihr Aufleuchten im dunklen Gesichtsfeld. Indem ich in dieser Weise Balsampräparate von ungefärbten Hautstücken verschiedener Eidechsenembryonen prüfte, stiess ich bei älteren Embryonen von Gecko verticillatus auf Guanophoren, die bei ihrer geringen Grösse und der schwachen Entwicklung der kristallinischen Inhaltsmassen als jugendliche Guanophoren gelten müssen. Hat man einmal in polarisiertem Licht diese Elemente aufgefunden, so bereitet ihre Beobachtung in gewöhnlichem Licht keine besonderen Schwierigkeiten mehr.

Die Zellen von Gecko verticillatus besitzen einen grossen zentralen Teil, von dem sehr dünne, leicht gewundene Ausläufer abgehen (Textfig. 11). Ihr Protoplasma ist an den ungefärbten Präparaten nicht zu erkennen und ihre Gestalt demnach im mikroskopischen Bild wesentlich durch die Verteilung des kristallinischen Zellinhaltes bestimmt, den wir kurz als Guanin bezeichnen wollen (siehe Seite 218). Das Guanin erscheint hier in Form von kürzeren

Fig. 11.
Jugendliche Guanophore aus der Rückenhaut eines älteren Embryos von Gecko verticillatus. Vergr. 1360 : 1.

oder längeren Stäbchen, die nach ihrem optischen Verhalten als Kriställchen betrachtet werden müssen (siehe unten); die grössten Stäbchen messen 3—4 μ in der Länge, die kleinsten erscheinen punktförmig, wobei allerdings zu berücksichtigen ist, dass manche grössere Stäbchen mit ihrer Längsachse der optischen Achse parallel verlaufen mögen und so körnchenartige Gebilde vortäuschen können. Im mittleren Teil der Zelle sind die Stäbchen sehr spärlich vorhanden, was wohl auf die Gegenwart des Kerns zurückzuführen ist, und ganz unregelmässig gelagert; in den Fortsätzen dagegen fällt die Längsachse der Stäbchen überwiegend mit der des betreffenden Ausläufers zusammen.

c) Struktur des kristallinischen Inhaltes und Zytoplasma.

Die Beobachtung, dass das Guanin als bestimmt geformte Gebilde in den Zellen von Gecko verticillatus auftritt, veranlasste mich, dem Guanophoreninhalt eine erneute Untersuchung zu widmen. Bei den von mir bisher vorgenommenen Formen (Phelsuma, Tarentola, Uroplatus, Gerrhosaurus, Anguis) hatte ich nichts Derartiges bemerken können, vielmehr erschien mir der Guanophoreninhalt unter der Form gröberer und feinerer Körnchen, die nur unter dem Polarisationsmikroskop ihre kristallinische Natur verrieten (W. J. Schmidt 1912a und b, 1913, 1914). Doch liegen in der Literatur zwei abweichende Angaben vor, die hier zunächst ihre Erwähnung finden sollen. Pouchet (1876, S. 60) empfiehlt zur Untersuchung der Guanophoren von Lacerta viridis, die oberflächlichen Hautschichten mehrere Tage in schwacher Essigsäure zu behandeln. Da Guanin in Essigsäure unlöslich ist, dürfte die Wirkung dieser Vorbehandlung wesentlich auf der durch Säure bedingten Quellung und Aufhellung des Bindegewebes beruhen. Alsdann kann man nach Pouchet bei starker Vergrösserung feststellen, dass die Massen der „substance cérulescente“ Andeutungen paralleler Linien zeigen, die 1—1,5 μ von einander entfernt sind und eine lamellöse Struktur anzuzeigen scheinen. Indessen gelang es Pouchet in keiner Weise, die Masse in isolierte Lamellen zu zerlegen. Ferner ist hier vielleicht die Mitteilung Blanchards (1880, S. 12) zu vergegenwärtigen, dass die Guanophoren von Lacerta ocellata von kristallinischen Flitterchen („pailletes“) erfüllt seien, die in blau, grün, gelb usw. schillern

und zudem ihre Farbe nach der Stärke der Vergrösserung und der Art der Beleuchtung wechseln.

Meine diesbezüglichen Untersuchungen erstrecken sich vornehmlich auf die Guanophoren der Lacertiden; daneben prüfte ich die schon erwähnten Guanophoren von Emyda granosa, ferner auch diejenigen von Uroplatus, Phelsuma, Tarentola. Sie wurden sowohl an Totalpräparaten von Hautstücken in Balsam, als auch an gefärbten und ungefärbten Schnitten angestellt, die senkrecht und vereinzelt parallel zur Fläche der Haut geführt waren. Da Guanin sowohl in Alkalien als auch Mineralsäuren löslich ist, müssen bei der Herstellung der Präparate alle derartigen Substanzen vermieden werden, wenn man auf die Erhaltung des kristallinischen Inhalts rechnen will. Als Fixierungsflüssigkeiten empfehlen sich also etwa Alkohol und Formol (säurefrei!), Sublimat; auch bei Fixierung in Flemmings Gemisch bleibt der Guanophoreninhalt anscheinend vollkommen unverändert. Zur Färbung eignet sich Delafields Hämatoxylin und Eosin, dagegen nicht Eisenhämatoxylin; denn längere Beizung der Präparate mit Ferriammoniumsulfat und die Anwendung der gleichen Substanz zum Differenzieren der Farbe löst (in sehr schonender Weise) das Guanin auf. Solche Eisenhämatoxylinpräparate sind aber hervorragend geeignet, über das Plasma der Guanophoren Aufschluss zu geben, wie später berichtet werden soll.

Da der Guanophoreninhalt, wie schon mehrfach erwähnt, doppelbrechend ist, bildet die Untersuchung der Präparate in polarisiertem Licht bei gekreuzten Nikols ein ausgezeichnetes Hilfsmittel. Ich bediente mich einer Polarisationseinrichtung von Zeiss, bestehend aus einem Polarisator, der in den Blendenträger des Abbéschen Apparates eingehängt, und eines Hutnikols, der dem Okular aufgesetzt wird. Bei hinreichend starker Beleuchtung (Glühstrumpf), vor allem, wenn zwischen Kondensorlinse und Unterseite des Objektträgers eine Verbindung mittels Wasser hergestellt wird, welche die Reflexion von Lichtstrahlen an der Unterseite des Objektträgers verringert und die Apertur (1,4) des Kondensors fast ganz auszunützen erlaubt, erscheint das Bild bei Anwendung der Apochromat-Immersion 2 mm N.A. 1,30 und Komp.-Okular 8 in tadelloser Schärfe. So kann man mit Sicherheit das optische Verhalten der im gewöhnlichen Licht zu erkennenden Strukturen

feststellen. Dabei bietet der Hutnikol gegenüber dem in den Tubus einschiebbaren Analysator der üblichen mineralogischen Stative (falls er nicht zugleich auch drehbar ist!) die Annehmlichkeit, dass man durch Drehung des Hutnikols allmählich Aufhellung des dunklen Gesichtsfeldes herbeiführen kann und so das beobachtete Objekt beim Übergang vom polarisierten zum gewöhnlichen Licht (oder umgekehrt) keinen Moment aus dem Auge verliert. Auch bei schwächeren Vergrösserungen[1]) gibt die Beobachtung (an Totalpräparaten) in polarisiertem Licht entzückend schöne Bilder, die rasch über Gegenwart und Verteilung der Guanophoren in der Haut aufklären. Besonders hübsch ist der Eindruck beim Einlegen eines Gipsplättchens Rot I. O. So erscheinen z. B. bei einem dünneren Totalpräparat (Haut eines älteren Embryo von Ptychozoon) die Melanophoren bräunlichschwarz, die Guanophoren in lebhaften Interferenzfarben auf dem roten Untergrund des Bindegewebes. Auch vereinzelt liegende Melaninkörnchen können mittels des Polarisationsmikroskops immer leicht und sicher von anderen ähnlich geformten Gebilden unterschieden werden.[2])

Der erste, der sich des Polarisationsmikroskopes zum Nachweis der Guanophoren bediente und ihren kristallinischen Inhalt als sehr stark doppelbrechend bezeichnete, ist wohl Krukenberg (1882b) gewesen. Er empfiehlt polarisiertes Licht (S. 254)

[1]) Der Zeiss'sche Apochromat 8 mm enthält eine doppelbrechende Linse und wirkt daher depolarisierend; doch bietet Apochromat 16 mm vereint mit starkem Kompensationsokular (12) sehr angenehme Beobachtungsmöglichkeit für solche Verhältnisse.

[2]) Dunkelfeldbeleuchtung (Paraboloidkondensor von Zeiss oder Zentralblende mit Immersionskondensor) lässt sich ebenfalls zur Untersuchung der Guanophoren gebrauchen, wenn auch nicht mit dem Vorteil wie polarisiertes Licht, da man auf die Anwendung schwächerer Vergrösserungen (bei Betrachtung von Balsam-Totalpräparaten) beschränkt ist, weil bei starken Verschleierung durch die Dicke des Objektes (Übereinanderlegen zahlreicher Beugungsbildchen) eintritt. Der Eindruck der Präparate bei solcher Beobachtungsweise ist ähnlich dem bei auffallendem Licht (Opakilluminator) und gestattet eine sehr leichte Orientierung über das Verhalten der verschiedenen Chromatophoren in den obersten Hautlagen, also etwa die Feststellung, ob Melanophoren oder Allophoren expandiert sind und wie sich ihre letzten Verzweigungen (pigmenterfüllt) verhalten. Für solche Zwecke kann ich die Anwendung der Dunkelfeldbeleuchtung nicht nachdrücklich genug empfehlen.

hauptsächlich zum Auffinden der Guanophoren an Stellen, die reich an schwarzem Pigment sind und weist auf die in Balsam eingeschlossenen Schwanzflossen junger Salamanderlarven als Demonstrationsobjekt hin, ferner auf die Schwimmhäute der Frösche, an denen man sich so leicht von der zelligen Natur der die doppelbrechenden Körperchen enthaltenden histologischen Elemente überzeugen könne. Schwieriger gelinge das bei Tieren, bei denen die „weisse Masse" in grossen Mengen vorkomme, wie in der Haut vom Chamäleon. Dann scheine bei gekreuzten Nikols das ganze Gesichtsfeld zu leuchten und einzelne Zellen könnten wenigstens bei Flächenansicht ganzer Hautstücke nicht mehr erkannt werden. Später hat Carlton (1903, S. 261) von den Guanophoren von Anolis erwähnt, dass sie unter dem Polarisationsmikroskop sich doppelbrechend erweisen. Allerdings zieht er hieraus und aus der Löslichkeit des Inhalts in Säuren den irrigen Schluss, es handle sich um eine anorganische kristallinische Ablagerung, eine Auffassung, der schon Fuchs (1914, S. 1603) mit Recht entgegengetreten ist, da auch organische Substanzen in Mineralsäuren löslich und doppelbrechend sein können. Schliesslich habe ich (W. J. Schmidt 1912a, S. 197) auf die Doppelbrechung des Guanophoreninhaltes bei Phalsuma hingewiesen, die trotz nicht kenntlicher Kristallform die kristallinische Natur des Inhalts dartut.

Kehren wir nach diesen methodologischen und historischen Erörterungen wieder zum Ausgangspunkt der Untersuchung des Guanophoreninhaltes, den jugendlichen Guanophoren in der embryonalen Haut von Gecko verticillatus, zurück. Nachdem ich dort die Stäbchenform des Guanins aufgefunden hatte, suchte ich bei anderen Objekten nach und fand in der Tat die gleichen Verhältnisse zunächst bei Uroplatus, bei dem mir schon früher (W. J. Schmidt 1913, S. 392) die sehr grobkörnige Beschaffenheit des Guanophoreninhalts aufgefallen war. Die Zellen in der Guanophorenlage unter dem Epithel eignen sich allerdings für diese Beobachtung nicht, da der kristallinische Inhalt zu dicht gelagert ist, auch wohl die Ausbildung der Stäbchen an sich wenig deutlich ist; dagegen lassen manche „erratische" Guanophoren im subkutanen Füllgewebe der Schwanzverbreiterung an Schnitten klar die stäbchenartige Ausbildung des Guanins erkennen (Textfig. 12). Die Gebilde sind hier kürzer,

aber meist dicker als bei Gecko verticillatus, die längsten messen etwa nur 2 μ. Ihre Anordnung ist aber insofern die gleiche wie dort, als die Stäbchen im mittleren Teil der Zelle mehr unregelmässig gelagert, in den Ausläufern, wenigstens an ihren schmäleren Stellen, längs zum Verlauf des betreffenden Zellfortsatzes gerichtet sind. Besonders gut zu sehen sind die Stäbchen in dünner Lage über dem Kern und an einem hier befindlichen grösseren konnte ich Andeutung einer Abschrägung oder Zuspitzung des Stäbchens wahrnehmen, ein erster Hinweis darauf, dass die Stäbchen Kriställchen sind.

Fig. 12.
Guanophoren aus der Subkutis von Uroplatus. Vergr. 1360 : 1.

Viel besser liess sich die letztgenannte Feststellung an den schon oben erwähnten Guanophoren der Halshaut einer jungen Emyda granosa machen (Textfig. 13): hier beträgt die Länge der Stäbchen bis 4 μ, ihre Dicke schwankt beträchtlich. An den dicksten zeigt sich die Abschrägung der Endflächen ganz einwandfrei und zwar erfolgt sie so, dass sie an beiden Enden parallel geht (vgl. Textfig. 13, grosse Stäbchen im hellen Kernraum). Ob nicht an der Endbegrenzung der Stäbchen noch andere kleinere Flächen beteiligt sind, lässt sich bei der minimalen Grösse der Gebilde nicht sicher erkennen; manchmal schien es mir so. Dagegen machen weitere Eigentümlichkeiten gewiss, dass die Stäbchen in Wirklichkeit längliche Plättchen sind. Dafür spricht ausser optischen Erscheinungen in polarisiertem Licht (siehe S. 217), dass die breiteren Stäbchen weniger stark lichtbrechend erscheinen als die schmäleren, während doch, falls es sich um gleichgeformte Gebilde von verschiedenem Ausmass handelte, gerade das Gegenteil zu erwarten wäre. Diese Tatsache weist vielmehr darauf hin, dass die breiten Stäbchen Plättchen in Flächenansicht, die schmäleren aber — wenigstens zum Teil — Plättchen in Kantenansicht sind,

im ersten Falle die Lichtstrahlen eine dünnere Schicht durchsetzen und weniger abgelenkt werden, im zweiten Fall dagegen eine dickere Schicht unter beträchtlicherer Brechung (eventuell Parallelverschiebung bei planparallelen Flächen) durchlaufen. Auch die sorgsame Handhabung der feinen Bergerschen Mikrometerschraube stützt diesen Schluss. Ferner gewahrt man hin und wieder und meist in kleinen Gruppen beieinander etwas grössere

Fig. 13.
Guanophoren von Emyda granosa. Vergr. 1088 : 1.

Gebilde von unzweifelhaft plättchenartiger Beschaffenheit, die keine ganz regelmässige Kantenbegrenzung zu besitzen scheinen (vgl. Textfig. 13, unten, im mittleren der drei Ausläufer) und mit den breiten Stäbchen schwache Lichtbrechung (und auch gleiches optisches Verhalten in polarisiertem Licht) gemein haben. Da nun die Mehrzahl der Stäbchen (auch bei beträchtlicher Länge) schmal erscheint, sieht man sich zur Annahme gedrängt, dass sie mit ihrer Schmalseite überwiegend zur optischen Achse des Mikroskops parallel gestellt sind, also — da die Beobachtungen an Totalpräparaten angestellt sind — mit ihrer Schmalseite senkrecht auf der Fläche der Haut stehen.

Die Tatsache, dass bei Emyda der Guanophoreninhalt aus Plättchen mit abgeschrägten Enden besteht, lässt die Wahrscheinlichkeit zu, dass die Stäbchen allgemein langgestreckte Plättchen darstellen und dass auch dort, wo die Inhaltsmasse körnig erscheint infolge zu geringer Dimension der einzelnen Elemente, in Wirklichkeit sehr winzige Plättchen vorliegen. Und es gelingt auch manchmal, bei Zellen mit sehr feinkörnigem Inhalt einzelne stäbchenartige Gebilde, wenn auch nicht Plättchen, zu beobachten. So konnte ich solche wenigstens in polarisiertem Licht in dünnen Schnitten der Guanophoren der Rückenhaut von Tarentola mauritanica erkennen. Bei Phelsuma madagascariense sind die Guanophoren der Rückenhaut äusserst feinkörnig, in denen der Bauchseite lassen sich allerdings sehr kurze Stäbchen feststellen. —

Gemäss der erwähnten Bemerkung Blanchards hinsichtlich Lacerta ocellata sollte man bei den Lacertiden L. agilis, muralis und vivipara den geschilderten Befunden ähnliche erwarten. Doch deren Guanophoren bieten ein ganz anderes und bisher vereinzelt stehendes Aussehen dar, dessen nur Pouchet in oben wiedergegebener Weise bei Lacerta viridis gedenkt (siehe S. 199). An dünnen Querschnitten der Haut zeigen die Guanophoren der genannten Arten bei Erhaltung des kristallinischen Inhalts eine enge, aber deutliche Streifung, die auf der abwechselnden Aufeinanderfolge schwächer und stärker lichtbrechender Linien beruht (Fig. 56 a—d, Taf. VIII).[1]) Die Streifung

[1]) Dass die stärker lichtbrechenden, dunkel wiedergegebenen Linien bei hoher Einstellung heller sind, konnte in den Abbildungen nicht zum Aus-

ist im wesentlichen eine Parallelstreifung, derart, dass der Verlauf der Linien der Fläche der Haut gleichgerichtet ist; man könnte sie kurz Horizontalschichtung nennen. Doch sieht man bei etwas genauerer Beobachtung leicht, dass die Linien zumeist nicht gerade sind, sondern oft geschwungen verlaufen, indem sie im allgemeinen den Krümmungen der Ausläufer sich anpassen und so dem oberen und unteren Kontur der Zellen im Schnitt entsprechen. Ferner lassen sich auch allerlei Störungen der Schichtung beobachten, derart, dass zwei Streifensysteme unter einem gewissen Winkel gegeneinander gerichtet in einem Schnitt erscheinen. Das Aussehen der in den Abbildungen dunklen, stärker lichtbrechenden Linien erlaubt schon in gewöhnlichem Licht die Deutung, dass sie durch die kristallinische Inhaltsmasse der Guanophoren bedingt werden, eine Auffassung, die durch die Beobachtung in polarisiertem Licht bekräftigt wird, indem sie bei gekreuzten Nikols hell aufleuchten, während zwischen ihnen Dunkelheit herrscht.

Die stärker lichtbrechenden guaninhaltigen Zonen sind etwas dünner als die zwischen ihnen gelegenen Linien; ihre Dicke ist so gering, dass sie bei einer einzelnen Linie kaum zu bestimmen ist. Misst man die Dicke einer Zelle im Querschnitt, zählt dann ab, wieviel guaninhaltige Zonen auf die betreffende Stelle entfallen und berücksichtigt, dass diese Zonen durch mindestens ebenso breite guaninfreie Zonen voneinander getrennt sind, so gelangt man zu Werten von etwa 0,3 μ für die Dicke einer guaninhaltigen Zone. Da diese Werte der Grenze für die mikroskopische Abbildung schon sehr nahe liegen, können sie mit einem ziemlichen Fehler behaftet sein, zumal auch die Entfernung der guaninhaltigen Zonen voneinander und die Dicke der einzelnen Zonen selbst etwas wechselt. Immerhin aber mögen sie als annähernd richtig gelten. Pouchet (siehe oben), der offenbar bei Lacerta viridis die Streifung der Zellen gesehen hat, gibt als Abstand der Linien 1—1,5 μ an, was für die mir vorliegenden Formen ganz bestimmt zu hoch ist. Ursache dieser Messungsunterschiede kann ein tatsächlicher Unterschied im Verhalten der einzelnen Lacertiden sein oder aber, was mir wahrscheinlicher dünkt, ein Messungsfehler. Pouchet hat keine Schnitte untersucht,

druck gebracht werden; sie beanspruchen nicht mehr, als eine Vorstellung der rein strukturellen Verhältnisse zu erwecken.

sondern Totalpräparate einzelner Schuppen; an diesen ist aber die Streifung wohl kaum mit einiger Sicherheit zu messen.

Es fragt sich nun, wie das Streifungsbild zu erklären ist. Dass die Streifung der Ausdruck übereinander gelagerter Lamellen ist, wie Pouchet mit einem gewissen Vorbehalt annehmen möchte, halte ich aus folgenden Gründen für ausgeschlossen. Betrachtet man die Linien genau bei starken Vergrösserungen und exakter Einstellung, so erscheinen sie nicht glattrandig, sondern immer in einer gewissen Rauhigkeit der Begrenzung. An vielen Stellen erkennt man ganz einwandfrei (Taf. VIII Fig. 56, insbesondere d), dass jede Linie aus einer Unsumme kleinster Körnchen zusammengesetzt ist, so dass sie keinesfalls den Querschnitt einer einheitlichen Lamelle darstellen kann. Diese Körnchen lassen sich auch leicht da beobachten, wo ein Teil einer Guanophore allmählich aus der Schnittebene abbiegt und an seinem äussersten, noch im Schnitt gelegenen Ende aussergewöhnlich geringe Dicke erreicht (Fig. 56 b rechts, Taf. VIII); an solchen Stellen löst sich der Zug der guaninhaltigen Zonen wahrscheinlich unter der Schnittwirkung des Mikrotommessers in eine regellose Anhäufung von Körnchen auf. Ferner sollte man bei einer Übereinanderschichtung von homogenen Lamellen erwarten, dass die Guanophoren in Aufsicht (von der Fläche der Zelle betrachtet) keine Struktur erkennen liessen; dem entgegen erscheinen aber die Zellen in Flächenansicht immer fein punktiert (Fig. 57, Taf. VIII), und zwar entspricht die Feinheit dieser Punktierung den kleinen Körnchen, welche die Linien des Querschnittsbildes zusammensetzen.[2]) Somit zwingt die Kombination des Querschnittsbildes — parallel geordnete, aus Körnchen zusammengesetzte Linien — mit der Flächenansicht — ungeordnete Körnchen — zur Auffassung, dass in den Guanophoren der Lacertiden kleinste Guaninkörnchen in eine Anzahl von Schichten geordnet sind, die in gleichmässigem Abstand voneinander

[2]) Eine fadenartige Aufreihung der Körnchen kann dem Querschnittsbild nicht zugrunde liegen, weil in allen möglichen Querschnittsrichtungen immer die Linien, nicht die etwaigen Fadenquerschnitte unter der Form von Punkten zu sehen sind, und beim Wechsel der Einstellung die Linien ihre gegenseitige Lage nicht wesentlich ändern, sondern das Bild der Schichtung dauernd erhalten bleibt, weil ferner auch mit einer solchen Auffassung das Flächenbild gewöhnlich nicht in Einklang steht.

ander im wesentlichen zur Fläche der Haut parallel verlaufen und regelmässig mit guaninfreien Lagen abwechseln. Diese Deutung, die den Guanophoren eine höchst bemerkenswerte Struktur zuspricht, findet auch in folgenden Überlegungen weitere Stützen. Würde die Streifung auf dem Querschnitt durch Lamellen hervorgerufen, so könnten diese Lamellen wohl nichts anderes sein als kristallinische Plättchen von Guanin. Mit dieser Annahme der Kristallnatur der Plättchen lassen sich aber die Krümmungen der Linien, die manchmal recht beträchtlich sein können — ich sah bisweilen eine Art konzentrischer Schichtung derselben um den Kern herum — nicht vereinen; noch weniger geht das an für das Zusammenfliessen zweier Linien zu einer einzigen oder Gabelung einer Linie in zwei, wie ich sie einige Male beobachten zu können glaubte. Auch das Verhalten der Linien zum Kern ist bei der Gegenwart von plättchenartigen Kristallen kaum zu erklären. Während nämlich bisweilen die Linien dem Kern gewissermaßen ausweichen, sich bei Annäherung an denselben entsprechend dem Kernumfang allmählich voneinander entfernen, ihn dicht angelagert umziehen und auf der anderen Seite wieder zusammenschliessen (Fig. 56c, Taf. VIII), und so die beiden den Kern unmittelbar umgreifenden Linien kleine zwickelartige, an den Kern anstossende Räume umschliessen, hören in anderen Fällen die Linien, dicht an den Kern herangetreten, wie abgeschnitten auf, um sich jenseits in gleicher Weise fortzusetzen (Fig. 56a, Taf. VIII). Im letzten Falle müsste man zulassen, dass etwaige Kristallplättchen lochartig durchbohrt sind, um dem Kern Raum zu geben. Wie man sieht, führt die Annahme von übereinander geschichteten, kristallinischen Guaninlamellen zu grösseren Schwierigkeiten wie unsere Deutung, die eine komplizierte Struktur der Zelle voraussetzt. Ich würde diese Schwierigkeiten nicht ausdrücklich hervorgehoben haben, wenn nicht das später zu besprechende Verhalten der Guaninzonen in polarisiertem Licht nicht auch zunächst einer Annahme von Kristallplättchen zur einfacheren Erklärung der zu beobachtenden Erscheinungen das Wort zu reden schiene (siehe S. 218): denn schon allein der Vergleich von Querschnitts- und Flächenbild zwingt meiner Auffassung nach notwendig zur Annahme einer regelmässigen Schichtung kleinster Guaninkörnchen im Zelleib.

Obwohl ich die Entwicklung der Lacertidenguanophoren nicht

verfolgen konnte, dürfte doch das nächstliegende sein, anzunehmen, dass vom Beginn des Auftretens des Guanins an seine Teilchen in der regelmässigen Weise geordnet abgelagert werden, wie sie in der fertigen Zelle zu beobachten ist, nicht etwa nachträglich eine Schichtung der zunächst ungeordneten Guaninmassen eintritt. Welche Kräfte diese Schichtung bedingen, lässt sich ohne Kenntnis der Ontogenese gar nicht und auch vielleicht nicht einmal mit ihr entscheiden. Doch möchte ich nicht die Meinung unterdrücken, dass eine solche regelmässige Ablagerung des Guanins in der Zelle keineswegs unbedingt voraussetzt, dass das Zellplasma von vorneherein einen Schichtenbau besitzt, der die Guaninablagerung in der geschilderten Weise vorausbestimmt, sondern dass ein solches Verhalten wohl durch die Art der Ausfüllung des doch zunächst in gelöster Form im Plasma enthaltenen Guanins rein chemisch-physikalisch bedingt sein kann. Für die Möglichkeit derartiger Entstehung einer regelmässigen Schichtung von ausgefüllten Substanzen in kolloidalen Medien bietet ja das Liesegangsche Phänomen den Beweis.

Nicht an allen Guanophoren der Lacertiden lässt sich die beschriebene Schichtung der Guaninkörnchen gleich gut beobachten. Zum Teil ist das auf eine ungünstige Schnittführung zurückzuführen; denn wenn die Schrittrichtung einigermassen schräg zur Ebene der guaninhaltigen Zonen verläuft, können sich die einzelnen Schichten nicht deutlich von einander abheben, sondern eine unregelmässige Verteilung der Guaninkörnchen wird vorgetäuscht. Es scheint aber auch manchen Zellen die regelmässige Schichtung des kristallinischen Inhalts ganz zu fehlen.

Die von mir an den Lacertidenguanophoren beobachteten Strukturen erinnern am meisten an die von Siedlecki (1909, S. 711) beschriebenen Xantholeukophoren des javanischen Flugfrosches. Diese erscheinen halbkugelig, derart, dass der flache Teil dicht ans Epithel angeschmiegt ist, wo sie dichter liegen, mehr prismatisch. Ihr Protoplasma ist charakteristisch geschichtet, indem dichte Protoplasmazonen mit Lagen von Guaninkörnchen abwechseln. Zwischen den Schichten, vorwiegend im unteren Teil der Zellen, findet sich gelbes Lipochrom. Dicht bei der Oberfläche und in der Mitte des abgeflachten Zellteiles liegt der Kern, dessen Umrisse immer den Schichten des Protoplasmas, sowie den äusseren Umrissen der Zelle parallel gehen. Diese Gestalt

besitzen die Xantholeukophoren in den dunklen Hautstellen, an den sehr hell gefärbten Stellen sind sie in ellipsoide Gebilde umgewandelt und haben ihren Kern tief im Protoplasma eingelagert. Da zwischen diesen beiden Extremen alle Übergänge bestehen, schliesst Siedlecki, dass die Xantholeukophoren ihre Gestalt verändern können und dabei der Kern von ihrer Oberfläche in die Tiefe des Plasmas wandern kann. Bei dieser Wanderung werden die Lamellen stark umgebogen und so untereinander vermengt, dass sie in einer Zelle, deren Kern sich schon ganz unten befindet, einige Anhäufungen bilden, an denen nur noch Spuren der konzentrischen Schichtung sichtbar sind. Da die glitzernden Guaninkörnchen sich vornehmlich in der Umgebung des Kernes befinden, der gelbe Farbstoff vorwiegend unter den Interferenzkörnern ausgebreitet ist, muss bei dieser Lage die blaue Färbung überwiegen und eine intensiv dunkle, bläulich grüne Hautfarbe daraus resultieren. Sobald aber die Kerne in die Tiefe wandern, werden die Guaninkörnchen infolge der Verschiebung des Protoplasmas von den gelbes Pigment führenden Schichten überdeckt: es muss also die gelbe Farbe der Zelle überhandnehmen. Ich kann mich eines gewissen Zweifels bei der Deutung der Siedleckischen Befunde nicht erwehren, da sie anscheinend nur auf Schnittpräparaten fussen und zwar auf solchen, bei denen das Lipochrom nicht dargestellt war. Als besonderen Unterschied gegenüber den Beobachtungen Siedleckis möchte ich noch hervorheben, dass bei den Lacertidenguanophoren die Schichtung des Plasmas im allgemeinen in keiner Beziehung zum Umrisse des Kernes steht und die starke Abplattung der Lacertidenguanophoren Kernverlagerungen ganz ausschliesst.

Wie schon erwähnt, bieten die Lacertidenguanophoren in Aufsicht gleich denen anderer Formen gewöhnlich das Bild einer verworrenen Punktierung. Doch machen gewisse Zellen davon Ausnahmen, sei es, dass man ihre Flächenansicht am Totalpräparat oder an Flachschnitten durch die Haut untersucht. Man beobachtet nämlich in gewissen Teilen solcher Zellen eine Streifung, die ganz an diejenige des Querschnittsbildes erinnert (Fig. 58, Taf. VIII). Die Erklärung hierfür könnte eine zweifache sein: entweder sind an gewissen Stellen die Guaninkörnchen innerhalb einer horizontalen Schicht in Reihen angeordnet oder aber es besteht hier eine andere und zwar vertikale Orientie-

rung der guaninführenden Schichten. Da es nicht möglich ist, die gleiche Zelle in Aufsicht und im Querschnitt zu untersuchen, kann die Entscheidung nur auf indirektem Weg gefällt werden. Weil sich aus den Querschnitten ergibt, dass die Schichten der Guaninkörnchen bogigen Verlauf besitzen können, indem sie sich der Krümmung der Ausläufer anpassen, erhellt es ohne weiteres, dass an scharfen Biegungsstellen der Ausläufer (falls die Biegung nicht parallel der Hautoberfläche erfolgt!) die Lamellen auch in Aufsicht kenntlich sein müssen. Zu solchen Biegungen der Ausläufer ist aber dort reichlich Gelegenheit geboten, wo die Guanophoren in dickerer Schicht gehäuft sind und mit ihren Ausläufern sich gegenseitig durchflechten (vgl. Fig. 49, Taf. VIII). Unter solchen Bedingungen muss also ein Teil der Zellen auch in Flächenansicht die Schichtung zeigen. Mit der Richtigkeit dieser Annahme stimmt auch überein, dass die Streifung in Flächenansicht gewöhnlich an den Ausläufern, die ja stärkere Krümmungen machen, zu sehen ist, nicht aber am zentralen Zellteil, und dass in gleicher Weise wie am Querschnittsbild der Verlauf der Linien dem Kontur der Ausläufer sich anpasst. Schliesslich verhält sich auch das Streifungsbild in Flächenansicht im polarisierten Licht — das übrigens die beste Methode darstellt, sich von seinem relativ häufigen Vorkommen zu überzeugen — ganz so wie dasjenige des Querschnitts. Somit müssen wir die Streifung im Flächenbild auf eine von der horizontalen abweichende Orientierung der guaninhaltigen Schichten der Zellen zurückführen.

In betreff einer weiteren Eigentümlichkeit des Flächenbildes bin ich nicht zu klarer Deutung gekommen. An vereinzelt liegenden und mit ihren Ausläufern ziemlich in ein und derselben Ebene befindlichen Guanophoren (Totalpräparat vom Hinterrand der Bauchschuppen) fielen mir helle, ziemlich breite, spaltartig erscheinende Linien auf, die am deutlichsten bei tiefer Einstellung sichtbar waren, also dem vom Epithel abgekehrten Teil der Zelle anzugehören scheinen (Fig. 57, Taf. VIII). Das letzterwähnte Verhalten führte mich zunächst zur Auffassung, dass diese Linien Furchen auf der Unterseite der Zelle darstellen, hervorgerufen durch in den Zelleib einschneidende Bindegewebsfasern. Da diese Linien aber eine regelmässige Beziehung zur Zellform erkennen liessen, indem sie nämlich meist in der Länge der Ausläufer, insgesamt also einigermassen radiär zur Zellmitte verlaufen, glaubte

ich diese Annahme fallen lassen zu müssen. Weil aber die Form der Guanophoren und die Verlaufsrichtung ihrer Ausläufer vom umhüllenden Bindegewebe mitbestimmt wird, so wäre doch denkbar, dass aus diesem Grunde spaltartige Linien und Ausläufer zusammenfallen. Dafür würde auch sprechen, dass ich bisweilen festzustellen glaubte, dass ein solcher Spalt ohne Richtungsänderung, aber durch einen freien Zwischenraum unterbrochen, von einem Ausläufer auf einen nicht unmittelbar mit ihm zusammenhängenden benachbarten überging. Vielleicht sind diese Spalten aber auch das Negativ gewisser gleich zu besprechender plasmatischer Strukturen. —

Lacertidenguanophoren, deren kristallinischer Inhalt im Verlauf der Eisenhämatoxylinfärbung aufgelöst wurde (vgl. S. 200), zeigen eine von der besprochenen Guaninschichtung bedingte Streifung ihres Plasmas (Fig. 59 und 60a—c, Taf. VIII). Bei starker Färbung nimmt ihr Zelleib einen blaugrauen Ton an, bei weitergehender Extraktion des Eisenhämatoxylins und nachheriger Tinktion mit Eosin speichert er den letzten Farbstoff ziemlich kräftig. Trotz der bedeutenden Menge von Guanin, welche die Zellen enthalten, sind aber, wie ich auch schon früher betont habe (W. J. Schmidt 1912a, S. 197), keinerlei Lücken im Zytoplasma wahrzunehmen, die den aufgelösten Körnchen entsprechen würden. Dieser zunächst verblüffende Befund dürfte wohl so zu erklären sein, dass doch an Stelle der Körnchen Hohlräume im Plasma vorhanden sind, diese aber infolge ihrer geringen Grösse der Beobachtung entgehen, weil sie natürlich viel schwieriger sichtbar sind als die Guaninkörnchen, die einen grossen Brechungsunterschied gegenüber ihrer Umgebung besassen. Nimmt man an, dass keine Hohlräume durch das Auflösen der Körnchen entstehen, so muss man voraussetzen, dass sie nicht rein aus säure- oder alkalilöslicher Substanz (Guanin) bestehen, sondern noch andere Beimengungen enthalten: eine solche Annahme entbehrt aber zunächst der Berechtigung. Jedenfalls zeigen die Lacertidenguanophoren, dass auch nach der Entfernung der Guaninkörnchen ihre ehemalige Anordnung im Plasma sichtbar bleibt, und dass gegenüber den körnchenfreien Schichten das guaninenthaltende Plasma durch die Anwesenheit der Körnchen eine Veränderung seiner Struktur (Vakuolisierung) erfahren hat. Wenn sich ein derartiges Verhalten bei den Guanophoren mit regellos gelagerten Guaneinschlüssen nicht nachweisen lässt, so liegt es

eben daran, dass die Veränderung so gering ist, dass sie, über die ganze Zelle gleichmässig verteilt, nicht zum Ausdruck kommt und erst bei einer gesetzmässigen Lagerung der Guaninkörnchen wahrnehmbar wird.

Wie bei der Zelle, deren kristallinischer Inhalt erhalten ist, lässt sich nach Entfernung des Guanins eine zarte Horizontalstreifung feststellen, die aus abwechselnd dünneren, in den Abbildungen etwas dunkler wiedergegebenen, und dickeren, helleren Zonen besteht. Die ersten dürften den ehemaligen Guaninlagen entsprechen, wenigstens zeugt dafür das gegenseitige Dickenverhältnis der Streifen, obwohl allerdings die Deutung schwierig ist, da ein so unzweifelhaftes Entscheidungsmerkmal wie das Verhalten in polarisiertem Licht hier natürlich fehlt.

Im ganzen ist es erstaunlich, wie viel Zytoplasma die Zellen enthalten, da sie doch mit Guanin dicht vollgepfropft sind. Ausser dem beschriebenen gestreiften Protoplasma zeigt der Zelleib hier und da (Fig. 59, Taf. VIII) fädige Bildungen, die auf längere oder kürzere Strecken zu verfolgen sind, sich mit Eisenhämatoxylin kräftig schwärzen und etwas körnig erscheinen. Sie halten wohl meist einen Verlauf entsprechend der Richtung der Ausläufer ein und ziehen demnach zum Kern hin. So sah ich denn auch Zellen, in denen unmittelbar vom Kern solche stark färbbare Massen ausgingen (Fig. 60 b, Taf. VIII). Vielleicht bedingen diese strangartigen Gebilde, über deren Natur ich mir kein weiteres Urteil erlauben kann, die vorhin erwähnten Spalten an den Guanophoren mit erhaltenem kristallinischen Inhalt. Ferner beobachtete ich zweimal in der Nähe des Kernes eine Unterbrechung der streifigen Plasmastruktur, bedingt durch eine rundliche Ansammlung körnigen Plasmas, in deren Inneren ein oder auch mehrere winzige, stark von Eisenhämatoxylin gefärbte Körnchen sich befanden (Fig. 59, Taf. VIII). Lage und gesamtes Verhalten dieser Bildung liessen sie wohl als Sphäre und Zentriol ansprechen, wenn nicht die Richtigkeit dieser Deutung durch die wenigen Beobachtungsfälle gefährdet wäre. Für das Vorhandensein eines zellulären Zentrums lässt sich aber doch vielleicht die Tatsache ins Feld führen, dass manchmal bei Guanophoren, deren kristallinischer Inhalt erhalten ist, ausser der hellen, den Kern andeutenden Stelle, und zwar in deren Nähe, eine zweite derartige Auflichtung im Zelleib bemerkbar ist, die frei oder arm an Guanin erscheint und um die herum eine gewisse

radiäre Anordnung der kristallinischen Stäbchen sich gelegentlich zu erkennen gibt.

d) Bewegungserscheinungen der Guanophoren?

Die etwaige Anwesenheit eines zellulären Zentrums in den Guanophoren, das bei anderen Chromatophoren der Reptilienhaut, den Melanophoren und Allophoren, den Richtpunkt der intrazellulären Körnchenströmung abgibt, veranlasst mich, hier schon die Frage aufzuwerfen, ob den Guanophoren Bewegungserscheinungen, seien es nun intrazelluläre Pigmentverschiebungen bei Erhaltung der Zellform oder amöboide Beweglichkeit unter Formveränderung der Zelle, zukommen. Da positive Beobachtungen am lebenden Material mir nie gelangen, muss sich die Beantwortung auf eine Erörterung der morphologischen Tatsachen, die hier Aufschluss geben könnten, beschränken. Während nun die Melanophoren durch die charakteristischen und gesetzmässigen Unterschiede in der Verteilung ihres granulären Inhaltes schon allein aus der Betrachtung der im fixierten Präparat festgehaltenen Zustände mit Sicherheit auf intrazelluläre Bewegungserscheinungen schliessen lassen, führt eine solche Erwägung hinsichtlich der Guanophoren zu einem negativen Ergebnis. Gegen intrazelluläre Körnchenströmungen in den Guanophoren spricht vor allem die stets gleichmässige Verteilung des kristallinischen Inhalts im Zelleib; nie gewahrt man an den Guanophoren eine Anhäufung des Guanins im Zentrum der Zelle oder umgekehrt bei Entleerung des Zentrums in den Ausläufern. Und wenn auch, trotz dieser mangelnden Beobachtungen, eine intrazelluläre Körnchenströmung immer noch bei Guanophoren mit regellos gelagerten Guaninkriställchen denkbar bliebe, so erscheint sie doch vollkommen ausgeschlossen bei den Lacertidenguanophoren: deren besondere Schichtung könnte natürlich bei intrazellulären Strömungen des schichtenbildenden Materials nicht erhalten bleiben. Aus dem gleichen Grunde sind auch amöboide Bewegungen bei den Lacertidenguanophoren vollkommen ausgeschlossen und dass sie ebenfalls den Guanophoren mit regellos gelagertem kristallinischen Inhalt fehlen, zeigt die Tatsache, dass nie abgekugelte Guanophoren beobachtet wurden, sondern immer stellen sie verästelte Zellen dar.

Schon früher hatte ich mich aus ähnlichen Gründen gegen irgendwelche Bewegungserscheinungen an den Guanophoren aus-

gesprochen (W. J. Schmidt 1912a, S. 194, 1913, S. 393). Doch veranlassten mich gewisse Feststellungen bei den Guanophoren von Teratoscincus, für diese Form die Möglichkeit einer Ausnahme, also Bewegungsfähigkeit, zuzulassen (W. J. Schmidt 1913, S. 393). Die Guanophoren von Teratoscincus sind sehr stark und unregelmässig verästelte Zellen mit dünnen Ausläufern (Textfig. 14a) und schwach ausgeprägtem zentralen Zellteil. Bei zahlreichen dieser Zellen erscheinen die Ausläufer nicht kontinuierlich, sondern in eine Reihe tropfenartiger Stücke zerfallen, wie ich es a. a. O. mit einer Abbildung belegte und auch hier nochmals von einer anderen Zelle zur Darstellung bringe (Textfig. 14b). Da ein solcher Zustand bei Melanophoren durch Pigmentmassen verursacht gilt, die bei der Pigmentballung in den Ausläufern zurückblieben, so wies ich auf diese Deutung zur Erklärung des eigentümlichen Bildes hin. Wenn nun auch, da die geschilderten Beobachtungen an Totalpräparaten der platten, sehr dünnen Schuppen von Teratoscincus angestellt wurden, der Einwand von Fuchs (1914, S. 1592) hinfällig wird, es könne ein solches Bild dadurch entstehen, dass die Fortsätze geschlängelt seien und nicht ganz in die Ebene des Schnittes fielen, so stimme ich doch diesem Autor darin bei, dass „unsere bisherigen Kenntnisse nicht dazu berechtigen, „eine Beweglichkeit" des Inhalts der Guanophoren bei den Reptilien anzunehmen, solange nicht neue eindeutigere Beobachtungen bekannt werden". Das eigenartige Bild bei Teratoscincus ist dann vielleicht so zu erklären, dass Teile der Guaninmassen in den Ausläufern nachträglich gelöst wurden — es stand mir nur konserviertes Material zur Verfügung — oder dass tat-

a Fig. 14 b
Guanophoren von Teratoscincus. Vergr. 230 : 1.

sächlich hier eine solch ungleichmässige Verteilung des Guanins in den Ausläufern besteht. Schliesslich sei nochmals bemerkt, dass ich an den Lacertidenguanophoren bei stundenlanger Kontrolle überlebenden Materials niemals irgendwelche Verlagerungen des kristallinischen Inhalts oder überhaupt Bewegungserscheinungen wahrnehmen konnte.

e) Verhalten des kristallinischen Inhaltes in polarisiertem Licht.

Was bisher über das Verhalten des kristallinischen Guanophoreninhaltes in polarisiertem Licht bekannt war, ist schon früher (s. S. 201) zusammengestellt und beschränkt sich auf die Tatsache, dass die Guaninmassen doppelbrechend sind. Zunächst ist also die Untersuchung in polarisiertem Licht bei gekreuzten Nikols geeignet, leichter und sicherer die Verbreitung der Guanophoren, die Lagerung und Formverhältnisse ihrer kristallinischen Einschlüsse festzustellen, im Zweifelsfall überhaupt Guanin von in gewöhnlichem Licht ähnlich erscheinenden granulären Massen zu unterscheiden und somit für die voraufgegangenen rein morphologischen Betrachtungen von nicht zu hoch veranschlagbarem Nutzen. Weiterhin aber gibt erst die eingehendere Beobachtung des Verhaltens in polarisiertem Licht die volle Sicherheit, dass die Guaninmassen Mikrokriställchen sind, wenn mir auch bei der winzigen Ausdehnung der Gebilde die genaue Erkennung der Kristallform, d. h. der Zugehörigkeit zu einem bestimmten Kristallsystem, nicht gelang. Ferner weisen die Beobachtungen in polarisiertem Licht darauf hin, dass in den Lacertidenguanophoren streckenweise eine gewisse gleichmässige Orientierung der einzelnen Guaninteilchen hinsichtlich ihrer optischen Achse besteht.

Guanophoren mit regellos gelagerten stäbchen- oder plättchenförmigen Guaninteilchen, wie die von Gecko verticillatus, Emyda granosa und Uroplatus zeigen zwischen gekreuzten Nikols immer eine grössere Anzahl von Stäbchen hell. Dreht man den Objekttisch, so verdunkeln sich allmählich die zunächst sichtbar gewesenen Stäbchen bis zum schliesslichen Verschwinden, und neue Stäbchen tauchen auf. Genaueres Verfolgen dieser Erscheinung lehrt, dass die Stäbchen dann sichtbar sind, wenn ihre Längsrichtung $\pm 45^0$ zu den Polarisationsebenen steht, dass sie dagegen ausgelöscht werden, wenn die Längsrichtung mit den Polarisationsebenen der Nikols zusammenfällt. Die

Auslöschung ist also, soweit sich das ohne Anwendung weiterer Hilfsmittel feststellen lässt, gerade. Da nun bei einer Gesamtbetrachtung des Bildes diejenigen Stäbchen am meisten auffallen, die gemäss ihrer Lage zu den Polarisationsebenen gerade das Maximum der Helligkeit besitzen, so scheinen die Stäbchen eine sehr regelmässige Anordnung in zwei aufeinander senkrechten Richtungen zu besitzen. Dieses Verhalten erklärt sich eben daraus, dass in polarisiertem Licht immer nur ein Teil der Stäbchen jeweils sichtbar ist, wie ja auch die Betrachtung der gleichen Zelle in gewöhnlichem Licht erkennen lässt, dass keinerlei bestimmte Anordnung der Guaninteilchen besteht. Da bei Längsansicht des Stäbchens Aufhellung und Verdunkelung gleichmässig das ganze Stäbchen betrifft und zwar viermal bei einer Drehung des Objekttisches um 360° eintritt, müssen die Stäbchen, unter Berücksichtigung der früher geschilderten Form, als Kriställchen betrachtet werden. Bei Emyda granosa konnte ich ein von dem vorher beschriebenen abweichendes Verhalten an den „breiten Stäbchen", richtiger an den Plättchen in Flächenansicht feststellen: sie blieben bei Drehung des Objekttisches um 360° stets dunkel, woraus geschlossen werden muss, dass in dieser Lage der Plättchen ihre optische Achse (die Richtung, in der keine Doppelbrechung stattfindet) mit der optischen Achse des Mikroskops zusammenfällt. Achsenbilder waren bei der geringen Grösse der Kriställchen nicht zu erhalten.

Die Farbe der Guaninkriställchen in polarisiertem Licht ist weisslich, vielleicht mit leichtem Schimmer ins Gelbliche; deutlich ausgesprochene Interferenzfarben zeigen sich jedenfalls bei den genannten Formen mit unregelmässiger Lagerung der Einzelteilchen nicht. Untersucht man mit eingelegtem Gipsplättchen Rot I. O., so erscheinen die Stäbchen in Additionsfarben (Blau II. O.), wenn ihre Längsachse mit der Richtung grösster Elastizität im Gipsplättchen zusammenfällt, in Subtraktionsfarben (Gelb I. O.) senkrecht dazu; in den dazwischen gelegenen Lagen nehmen sie die Übergangsfarben zwischen Blau II. O. und Gelb I. O. an.

Bei den Lacertidenguanophoren sind wegen ihrer geringen Grösse an den einzelnen Guaninteilchen keine Beobachtungen anzustellen. Doch zeigen die Zellen im ganzen oder wenigstens in grösseren Zellabschnitten verschiedene bemerkenswerte Eigentümlichkeiten. Untersucht man die Zellen in Flächenansicht

unter starken Vergrösserungen zwischen gekreuzten Nikols, so erscheinen sie nur teilweise und meist in geringem Grade hell: selbst bei Drehung des Objekttisches gelingt es nicht, alle Teile einer Zelle einmal zum Aufleuchten zu bringen. Daraus ist zu schliessen, dass die einzelnen Guaninteilchen in den Lacertidenguanophoren meist so gelagert sind, als wären sie Plättchen (siehe oben) in Flächenansicht. Dagegen leuchten die Querschnitte der Zellen, welche die Guaninschichten zeigen, im dunkeln Gesichtsfeld bei gewissen Stellungen stark auf, und hiermit in Übereinstimmung lässt sich umgekehrt auch meist an Zellen, die in Flächenansicht stark hell erscheinen, die Lamellierung der Zellen unterscheiden. Ferner zeigen die Querschnitte in gewisser Ausdehnung bei Drehung des Objekttisches merklich, wenn auch nicht vollkommen gleichmässiges Hell- und Dunkelwerden. Diese Übereinstimmung der Auslöschungsrichtung in gewisser Ausdehnung innerhalb der Zelle setzt voraus, dass streckenweise eine hinsichtlich der optischen Verhältnisse gleichsinnige Anordnung der Guaninteilchen besteht, vergleichbar parallel gelagerten Guaninstäbchen.

f) Chemische Natur des kristallinischen Inhaltes.

Hier seien einige Mitteilungen über die chemische Natur des kristallinischen Guanophoreninhalts gegeben, den wir im vorigen kurzweg als Guanin bezeichnet haben. Der erste, der sich hierüber geäussert hat, war Leydig (1868, S. 31); er vermutete in dem „weissen, nicht irisierenden" Pigment, wie es bei der Blindschleiche und den Nattern in grosser Ausdehnung über den Körper vorkomme (auch bei Crotolus horridus, S. 92), harnsaure Verbindungen und vergleicht das ihm verwandte „metallisch glänzende" Pigment bei Amphibien, dessen Körnchen mitunter kristallinische Zuschärfung erkennen liessen, mit den irisierenden Plättchen des Metallglanzes bei Fischen, die eine Fortbildung dieser Elemente ins Grosse darstellten und nach Barreswil aus Guanin beständen. Diesen Mutmassungen gingen Ewald und Krukenberg (1882b, S. 254) nach und fanden zunächst die Doppelbrechung der bald kleineren, bald gröberen (bei der Salamanderlarve) länglichen, sehr stark lichtbrechenden, nicht deutlich kristallinischen Körperchen, weiterhin ihre Löslichkeit in Säuren und Alkalien, die gegen Kalk und

Harnsäure spricht und den Verdacht auf Guanin erweckt. Bei Platydactylus guttatus war das Guanin unschwer durch die unten geschilderte Reaktion direkt nachzuweisen; auch ein Stück Chamäleonenhaut gab eine deutliche Reaktion auf Guanin. Im allgemeinen wurde die kreidige Masse durch Verdauen der umschliessenden Gewebsteile mit neutraler oder sehr schwach alkalischer Trypsinlösung isoliert, eventuell noch durch Schlämmen gereinigt, der mit Wasser ausgewaschene Rückstand mit verdünnter Salzsäure gekocht, die Lösung filtriert und das noch heisse Filtrat mit Ammoniak genau neutralisiert. Enthielt das Filtrat fast reines Guanin, so bildete sich in der verdünnten Flüssigkeit erst nach einiger Zeit ein Niederschlag; ein sofort entstehender wurde durch Filtration entfernt; er enthielt niemals nachweisbare Mengen von Guanin (bei Elaphis, Tropidonotus). Nach 1—2 Tagen hatte sich fast alles Guanin in mehr oder weniger deutlich ausgebildeten Drusen von stark doppelbrechenden Kristallprismen ausgeschieden. Wurden hiervon Proben mit konzentrierter Salpetersäure zur Trockne verdampft und der Verdampfungsrückstand mit einem Tropfen Natronlauge benetzt, so färbte er sich rot und darauf, mit etwa 1 ccm Wasser übergossen und nochmals zum Sieden erhitzt, purpurrot, bisweilen blauviolett. Krukenbergs Guaninnachweis stützt sich also vornehmlich auf die Murexidprobe. Reich an Guanin erwies sich unter den Reptilien die Haut von Chamaeleo vulgaris, Scincus officinalis, weniger fand sich bei Tropidonotus natrix und einer brasilianischen Pythonart, gering war die Ausbeute bei Elaphis; bei Callopeltis quadrilineatus und bei verschiedenen Lacertidenarten blieben die Befunde völlig negativ, obwohl die mikroskopische Untersuchung Zellen mit kreidigem doppelbrechenden Inhalt erkennen liess; und es gelang dann auch später bei Lacerta agilis (S. 265) eine schwache, aber vollkommen deutliche Guaninreaktion, so dass mikroskopischer und chemischer Befund in Übereinklang stehen. Bei Pseudopus gelang Krukenberg der Nachweis nicht, doch muss ich dazu bemerken, dass auch dieser Form Guanophoren zukommen. Ferner wies Krukenberg das Guanin noch bei einigen Schlangen, Coluber Aesculapii, Platyurus fasciatus und Leptophis liocerus mit Sicherheit nach und zwar durch direktes Erwärmen der Hautstücke mit konzentrierter Salpetersäure bis zum Durchsichtigwerden der

weissen, kreidigen Stellen; wurden dann die Hautstücke entfernt, die Salpetersäure bis zur Trockne verdampft und die Probe mit Natronlauge angestellt, so fiel bei Gegenwart von Guanin die Farbenreaktion immer vollkommen rein aus. Später (1883, S. 154) gelang Krukenberg auch noch der Guaninnachweis bei Coronella laevis, ferner in der Kehlhaut bei Emys europaea und an den schuppenlosen Hautstellen, am Ober- und Unterkiefer eines jungen Alligators, was mit unserem mikroskopischen Guanophorennachweis bei Tieren dieser Gruppen (siehe S. 197) gut vereinbar ist.

Auch Keller (1895, S. 146) und ich (W. J. Schmidt 1912a, S. 197) haben den Inhalt der Guanophoren bei Chamaeleo bzw. Phelsuma nach dem positiven Ausfall der Murexidprobe als Guanin angesprochen, doch hebt Fuchs (1914, S. 1602) hervor, dass diese Reaktion für Guanin nicht charakteristisch ist, weil das Xanthin das gleiche Verhalten zeigt. Allerdings bemerkt schon Krukenberg (1882b, S. 260), dass die Leichtigkeit, mit der sich namentlich der gelbe Nitrokörper bildet, gegen Xanthin und Hypoxanthin spricht. Auch liess sich mit speziellen Methoden (bei Lacerta und Callopeltis, wo allerdings weder Guanin noch Harnsäure nachzuweisen war, aber nach dem mikroskopischen Befund sicher im ersten Fall Guanophoren vorliegen), kein Hypoxanthin feststellen. Da nun ein Unterschied des Guanins gegenüber Xanthin und Hypoxanthin in der Schwerlöslichkeit des Guanins in konzentriertem überschüssigem Ammoniak besteht (Biochem. Handlexik., Bd. IV, S. 1029 u. 1042), so habe ich die Löslichkeit des kristallinischen Guanophoreninhalts unter diesen Bedingungen einer erneuten Prüfung unterzogen. Es ergab sich, dass konzentriertes Ammoniak in sieben Stunden den kristallinischen Inhalt der Guanophoren nicht ganz und überall zu lösen vermochte, während Kalilauge die in Rede stehende Substanz sehr rasch löste (Hautstücke von Phelsuma madagascariense). Ferner habe ich aus der Haut von Phelsuma einen Auszug mit verdünnter Salzsäure unter gelindem Erwärmen hergestellt, der, zur Trockene verdampft, einen gelblichen Rückstand hinterliess, von dem Proben intensive Murexidreaktion gaben. Dieser Rückstand zeigte, mit verdünnter Salzsäure aufgelöst, bei Zusatz von konzentrierter Pikrinsäure sofort einen Niederschlag, der mikroskopisch ausser anderen Kristallen (wohl von Pikrinsäure und

Guanin), die pinselförmigen Büschel feiner Nadeln erkennen liess, die dem Guaninpikrat zukommen (Biochem. Handlexikon). Somit scheint doch hinsichtlich der Möglichkeit, dass Guanin oder Xanthin im Guanophoreninhalt enthalten ist, für den letzten Körper nur wenig Wahrscheinlichkeit vorzuliegen.

Krukenberg (1882b, S. 261) hat auch der Frage Aufmerksamkeit geschenkt, ob eventuell ans Guanin Kalk gebunden ist. Bei dem durch Verdauung gewonnenen, ziemlich reinen Präparat vom Chamäleon wurde der Verdauungsrückstand verascht, die Asche mit starker Schwefelsäure längere Zeit stehen gelassen und alsdann mikroskopisch auf Gipskristalle geprüft. Diese sehr empfindliche Methode lieferte ein völlig negatives Ergebnis und Krukenberg zieht daraus den Schluss, dass wenigstens in der Haut des Chamäleons das Guanin als solches und nicht als Guaninkalk präformiert vorkommt. Keller dagegen (1895, S. 146) sprach den Guanophoreninhalt des Chamäleons als Guaninkalk an, ohne hierfür besondere Beweise zu erbringen, sondern einzig nach Analogie mit den irisierenden Plättchen der Fische; auch Thilenius (1897, S. 518) bezeichnet das „weisse Pigment" als Guaninkalk. Nun geht aber aus der Darstellung der einschlägigen Beobachtungen bei Fuchs (1914, S. 1414) hervor, dass auch für die Fische der sichere Nachweis von Guaninkalk nicht erbracht ist: vielmehr kommt dieser Autor zum Endergebnis, dass der Kalk wahrscheinlich eine zufällige Beimengung darstellt. Unter solchen Umständen kann ich auch meiner Beobachtung (W. J. Schmidt, 1912a, S. 197), dass beim Zusatz von Schwefelsäure zu Hautstückchen von Phelsuma Kristalle auftreten, die ich damals als Gips deutete, keinen Wert mehr beimessen: wäre es doch möglich, dass diese Kristalle Guaninsulfat sind, und auch wenn es sich um Gips handelte, könnte das Calcium, wie Fuchs mit Recht betont (1914, S. 1602), aus anderen Verbindungen herstammen, da ganze Hautstücke zur Reaktion verwendet wurden.

Keller (1895, S. 146) berichtet von den Guanophoren des Chamäleons, ihre Körnchen seien in Säuren unter Gasbildung löslich, was immerhin für einen Kalkgehalt sprechen würde. Bei Phelsuma konnte ich (W. J. Schmidt 1912a, S. 197) keine Entwicklung von Gasbläschen beim Lösen des Inhalts beobachten. In gleicher Richtung zielende, neuere Versuche bei Lacerta

muralis blieben ebenfalls ohne Erfolg. Beim Zusatz von Salzsäure zu (in Alkohol konservierten) Stückchen des Hinterrandes von Bauchschuppen, die genau die Guanophoren zu beobachten gestatten, schmilzt der kristallinische Inhalt alsbald unter Dunkelwerden zu kugeligen oder mehr unregelmässigen, kleinen Massen zusammen, die bei stärkeren Vergrösserungen, vor allem, wenn die Säurewirkung langsam erfolgte, deutlich eine Zusammensetzung aus Kristallen erkennen lassen (Textfig. 15), die manchmal beträchtliche Grösse erreichen (Guaninchlorid?). Dieses intermediäre Produkt geht bei längerer Einwirkung der Säure in Lösung. Ähnliches lässt sich auch bei Anwendung von Schwefelsäure beobachten. Neumann (1909, S. 571), der den Inhalt von Amphibienguanophoren (vor allem im Bauchfell des Frosches) als scharfeckige, rhombische Täfelchen, von mehr quadratischer oder gewöhnlich länglicher Form mit stärker abgestutzten Enden nachwies, sah ihn bei Zusatz von Salzsäure verschwinden „oft unter Auftreten grösserer prismatischer Kristalle und Kristallbündel". Schliesslich sei noch bemerkt, dass Essigsäure, die den Inhalt der Guanophoren nicht zu lösen vermag, auch keine Gasbildung hervorruft.



Fig. 15.

Kristalldrusen, entstanden aus dem Guanophoreninhalt einer Bauchschuppe von Lacerta vivipara nach kurzer Behandlung mit verdünnter Salzsäure. Vergr. 400 : 1.

Unsere bisherigen Kenntnisse von der chemischen Natur des kristallinischen Guanophoreninhaltes weisen demnach darauf hin, dass er aus Guanin — nicht aus Xanthin — besteht und auch keinen Kalk enthält.

g) Strukturfarben.

Wie schon mehrfach hervorgehoben, spielen die Guanophoren eine wichtige Rolle bei der Erzeugung der blauen und im Verein mit den Lipophoren auch der grünen Farbe der Haut. Wie dieses Strukturblau der Guanophoren bei auffallendem Licht zustande kommt, darüber herrscht noch keine volle Einigkeit, indem sich die einen Autoren für Interferenzerscheinungen, die

anderen für die Farbenentstehung nach dem Prinzip trüber Medien entschieden haben. Da die einschlägigen Verhältnisse in neuerer Zeit bei Keller (1895, S. 152f), mir (W. J. Schmidt 1912a, S. 197f.) und Fuchs (1914, S. 1593 und 1598) schon eine eingehende Darstellung erfahren haben, möchte ich mich hier auf die Besprechung einiger Punkte beschränken, die in meiner früheren Darstellung nicht scharf genug hervortreten oder mit den in dieser Arbeit dargelegten neueren Beobachtungen zusammenhängen.

Dass die Guanophoren fähig sind, bei auffallendem Licht und Anwesenheit eines schwarzen Hintergrundes Blau als Interferenzfarbe zu erzeugen, scheint mir aus folgenden Beobachtungen mit Sicherheit hervorzugehen. Erstens hängt bei manchen Formen die Nuance der blauen Farbe vom Einfallswinkel des Lichtes ab. De Grijs (Werner 1913, S. 27) berichtet von Phelsuma madagascariense, dass in der Richtung des einfallenden Lichtstrahls gesehen, die Farbe rein gelbgrün ist, gegen das Licht gesehen blaugrün, der Schwanz leuchtend hellblau. Diese Beobachtung kann ich für Alkoholmaterial der gleichen Art, ferner für Balsampräparate von Hautstücken von Calotes jubatus und Lygosoma smaragdinum bestätigen: in der Richtung des einfallenden Lichtes gesehen ist der Farbenton mehr oder minder deutlich grün, gegen das Licht betrachtet, blau. Eine solche Erscheinung weist doch wohl auf Schillerfarben hin. Zweitens sieht man bei der Betrachtung solcher Präparate unter dem Mikroskop, wie ich auch schon früher (W. J. Schmidt 1912a, S. 202) betont habe, einzelne Teilchen des Guanophoreninhaltes in goldig grünen Lichtfünkchen geradezu aufblitzen: die Intensität dieser Farben spricht von vornherein gegen ihre Entstehung nach dem Prinzip der Farben trüber Medien; auch geht ja bei Farben trüber Medien die Farbe mit dem (bei mikroskopischer Betrachtung) Kenntlichwerden der Strukturteile verloren, weil sie eine Gesamtwirkung zahlreicher Teilchen darstellt. Drittens zeigen die Guanophoren auch bei durchfallendem Licht verschiedene Interferenzfarben: wenn solche aber auftreten, sind sie die Komplementärfarben zu den im auffallenden Licht sichtbaren (W. J. Schmidt 1912a, S. 196). Eine solche Beziehung ist aber für die Farben dünner Blättchen typisch. Wenn Keller (1895, S. 156) betont, dass die Inter-

ferenzanschauung sich auf den Fall zurückziehen müsse, dass die Teilchen parellelflächig seien, so bedeutet das nach unserer Feststellung (siehe S. 205) von der plättchenartigen Form der Guaninteilchen keinen Einwand mehr, und wenn er weiter fordert, dass die Dicke der Teilchen 0,1 μ nicht überschreite, so dürfte auch dieser Bedingung in vielen Fällen Genüge geleistet sein; denn gerade die sehr feinkörnigen Guanophoren, die selbst bei den stärksten Vergrösserungen fast homogen erscheinen, erzeugen die schönsten blauen Farben (W. J. Schmidt 1912a, S. 195).

Wenn ich somit der Interferenz bei der Erzeugung der blauen Farbe eine wichtige Rolle zusprechen möchte, so soll damit die Wirkung der Guaninteilchen als trübender Partikelchen vor einem dunklen Hintergrund nicht unterschätzt werden (solche Teilchen reflektieren überwiegend kurzwelliges, blaues Licht und lassen langwelliges hindurchtreten, das dann von dem dunklen Hintergrund absorbiert wird); denn man begegnet auch blauen Hautstellen, die nicht die aufblitzenden Farbenfünkchen unter dem Mikroskop erkennen lassen, sondern matter und gleichmässig blau gefärbt erscheinen. So glaube ich denn, dass die beiden Faktoren an der Erzeugung der blauen Farbe beteiligt sind und es darauf ankommt, in jedem einzelnen Fall ihren Anteil an der Farbengebung festzustellen.

Werden die Guaninteilchen grösser, so vermögen sie nicht mehr Blau zu erzeugen, wie ich denn niemals an Zellen mit leicht kenntlichen kristallinischen Einschlüssen diese Farbe in auffallendem Licht beobachtete; vielmehr bieten solche Zellen insgesamt weissliches Aussehen dar.

Die grüne Farbe kommt in der Regel dadurch zustande, dass Lipophoren über blau erscheinenden Guanophoren gelagert sind. Doch sah ich bei Alkoholmaterial von Phelsuma madagascariense (W. J. Schmidt 1912a, S. 204) eine grasgrüne Farbe erhalten, die in diesem Falle nicht der Beteiligung von Lipophoren zugeschrieben werden kann. Damals war ich geneigt, dieses Verhalten als durch die Guanophoren allein verursacht zu betrachten, was bei der Auffassung der Farbe als Interferenzfarbe wohl möglich ist; indessen halte ich doch nicht für ausgeschlossen, dass hier die gelb gefärbte Epidermis die Lipophoren vertrat (vgl. auch S. 112). Immerhin sei in diesem Zusammenhang erwähnt, dass Pouchet (1876, S. 58) bei Fröschen ähnliches

beobachtete: les iridocytes .... qui sont bleus ou violets à la lumière transmise, offrent très souvent par eux mêmes et en dehors de toute combinaison de pigment, un reflet nettement vert.

VI. Erklärungsversuche der intrazellulären Bewegung der Pigmentgranula.

Obwohl schon Leydig (1868, S. 74) bei Lacerta vivipara beobachtete, dass Melanophoren, die in der vom lebenden Tier genommenen Haut als kugelige, schwarze Flecken erschienen, beim Übertragen in Glyzerin zu weit und zierlich verästelten Gebilden wurden, ist es bis jetzt noch niemanden geglückt, die Einzelheiten der Pigmentverlagerung in Melanophoren (und Allophoren) der Reptilien am lebenden Objekt zu verfolgen. Doch kann es nach Befunden am fixierten Material keinem Zweifel unterliegen, dass gerade so wie bei den Melanophoren der Fische, Amphibien und den Farbzellen der Krebse auch bei den Reptilien Ausbreitung und Ballung des Pigments auf intrazellulärer Körnchenströmung beruht. Der Nachweis pigmentfreier Zellausläufer, das Hervorragen von Kernen aus der Pigmentmasse, das Zurückbleiben von Pigmentmassen im Umkreis des zentral geballten Pigments ohne direkte Verbindung mit diesem, zwingt auch bei Reptilien zur Annahme der Unveränderlichkeit der Zellform und der wechselnden Verteilung der Pigmentgranula im Zelleib. Die letzte lässt sich ja in manchen Fällen ohne weiteres aus dem Verhalten des Pigments im Umkreis der Sphäre ablesen (vgl. S. 128). So haben denn schon Brücke (1851 [S. 198]) und von späteren Autoren Keller (1895), Thilenius (1897), Carlton (1904), Parker (1906) und Schmidt (1911) sich gegen amöboide Beweglichkeit der Zelle[1]), also gegen Einziehen und Ausstrecken der

[1]) Bei Geckolepis (W. J. Schmidt 1911, S. 346) hatte ich beobachtet, dass der zentrale Zellteil bei der Ballung des Pigments mehr kugelig, bei der Ausbreitung flacher erscheint. Fuchs (1914, S. 1596) scheint mich aber missverstanden zu haben, wenn er sagt: „Allerdings muss ich gegenüber Schmidt betonen, dass die von ihm beobachteten Formveränderungen der Zellen keinen Beweis dafür bieten, dass sie als aktive Kontraktionserscheinungen zu betrachten sind.“ Eine solche Deutung lag mir fern; vielmehr habe ich (a. a. O. S. 346—347) diese Formveränderung der Zellen rein volumetrisch aus der jeweiligen Lage der Pigmentmassen erklärt und sogar

Ausläufer bei den Reptilienmelanophoren ausgesprochen und eine intrazelluläre Körnchenströmung angenommen. Auch die vorliegende Untersuchung bot ja reichlich Gelegenheit, sich von der Richtigkeit dieser Auffassung zu überzeugen. Wenn so das Gesamtresultat dieser Beobachtungen zweifellos zeigt, „dass für das Zustandekommen des Farbenwechsels die Pigmentströmungen in der Zelle selbst die Hauptsache sind“ (Fuchs 1914, S. 1596), so schliesst das nicht aus, dass unter Umständen die Ausläufer eingezogen werden können, wie bei der Mitose der intrapithelialen Melanophoren der Salamanderlarven (Zimmermann 1890, S. 604 f.), oder Formveränderungen an ihnen eintreten (Flemming 1890, S. 281); setzt doch auch das von uns angenommene Einwandern der Melanophoren in die Epidermis und ihre teilweise Rückwanderung in die Kutis (vgl. S. 154) zum mindesten für die Jugendstadien der Melanophoren amöboide Beweglichkeit voraus. Auch scheinen Winklers Befunde (1910, S. 260) für die Möglichkeit einer Neubildung von Zellausläufern zu sprechen.

Bei der eingehenden Analyse, welche die Mechanik der Pseudopodienbewegung (vor allem durch Rhumbler) erfahren hat, möchte man fast bedauern, dass diese Erklärungsmöglichkeit für die Pigmentverlagerungen ausgeschlossen ist. Die Beantwortung der Frage: Wie kommen die intrazellulären Körnchenströmungen zustande, ist in sehr verschiedener Weise erfolgt. Von einer Theorie der intrazellulären Körnchenbewegung muss man billigerweise verlangen, dass sie zum mindestens auf die Melanophoren sämtlicher hier in Frage kommender Wirbeltierklassen anwendbar ist, da es sich bei allen offenbar um die gleiche Zellform mit gleicher Verrichtung handelt.

Der Äusserung Parkers (1906), die Körnchenbewegung in den Melanophoren beruhe auf positivem intrazellulärem Phototropismus, hält Fuchs (1914, S. 1596) mit Recht entgegen, dass sie keine Vorstellung über das Wesen der Bewegungserscheinung verschafft und nur für Pigmentverschiebung infolge Lichtreizen verantwortlich gemacht werden könne.

die gleiche Deutung auf eine Beobachtung Zimmermanns (1893, S. 77) ausgedehnt, der die Verschmälerung der Ausläufer an pigmentfreien Stellen vielleicht auf ihre „Kontraktion“ der Quere nach zurückgeführt wissen möchte.

Auch wird man sich wenig mit Theorien befreunden können, welche den Pigmentkörnchen selbst die Fähigkeit aktiver Bewegung zusprechen (Kahn und Lieben 1907, S. 110, für die Melanophoren der Amphibien, Degner 1912, S. 32, für die Farbzellen der Krebse); denn eine „aktive" Bewegung setzt immer Bewegungsmechanismen voraus und Eigenbewegungen kleiner Körnchen, die für die Erklärung der beobachteten Phänomene in Frage kämen, sind uns völlig unbekannt (vgl. hierzu Rhumbler 1900a, S. 35—38). Um Brownsche Molekularbewegung kann es sich bei der Bewegung der Pigmentkörnchen nicht handeln; Ballowitz (1914, S. 196) hebt ausdrücklich die Unterschiede der Pigmentströmung gegenüber dieser hervor. So lehnen denn auch Biedermann (1909, S. 95) und Ballowitz (1914, S. 197) eine aktive Bewegungsfähigkeit der Pigmentkörnchen ab. Wenn ich den gleichen Standpunkt teile, soll damit aber keineswegs gesagt sein, dass Form, Grösse und Substanz der Körnchen für die Art ihrer Bewegung ganz gleichgültig wären (siehe S. 244).

Heidenhain (1911), der die „Kontraktilität" amöboider Plasmen durch die Entstehung „kleinster Kontraktionswellen" erklären möchte (S. 671), wendet das gleiche Prinzip auf die Melanophoren an. Er betrachtet (S. 1038 f.) die zarte Längsstreifung, die an den pigmentfrei gewordenen Ausläufern von Fischmelanophoren zuerst von Solger und Zimmermann beobachtet wurde, als aktiv wirksames Element bei der Körnchenbewegung. An diesen Fasern einer Sphärenstrahlung, vergleichbar jener in den Leukozyten des Salamanders, sollen bei der Innervierung der Chromatophoren massenhaft kleinste Kontraktionswellen auftreten, ähnlich wie man über ausgeschnittene Käfermuskeln kurze Kontraktionswellen hinweglaufen sieht. Diese Wellen treiben die Granula vor sich her, sei es, dass die Granula in den Fasern selbst liegen, sei es, dass sie zwischen ihnen liegen und durch die Verengerung der Interstitien bei der Wellenbildung vorwärts geschoben werden. Laufen die kleinsten Kontraktionswellen zentralwärts ab, so erfolgt Ballung, verlaufen sie entgegengesetzt, Ausbreitung des Pigments.

Die Theorie Heidenhains ist mit den Begriffen dieses Autors über Bau und Aggregatzustand des Plasmas derart verquickt, dass ihre eingehende Kritik auch hiermit sich befassen müsste, was

an dieser Stelle nicht angeht. Ich muss mich daher auf einige Hinweise beschränken. Heidenhain hat augenscheinlich das Bestreben, den mobilen Plasmen eine fibrilläre Struktur zuzusprechen und so setzt er die an Plasmafäden (Zellen der Kürbishaare) beobachteten Verdickungswellen in Parallele mit den Kontraktionswellen der Myofibrillen. Meiner Auffassung nach sind aber Plasmafäden flüssig und die an ihnen auftretenden und ablaufenden Verdickungen stärkere Ansammlungen leichter flüssigen Plasmas, physikalisch etwa vergleichbar den tropfenartigen Anschwellungen, die über einen dünnen Speichelfaden hinweglaufen können. Solche Verdickungswellen sind also mit einem Massentransport den Faden entlang verbunden, im Gegensatz zu den Kontraktionswellen einer (festen) Myofibrille. Während ein an beiden Enden fixierter Plasmafaden derartige Verdickungen bilden kann, ohne sich zu verkürzen (wobei, wenn keine neue Plasmamasse zugeführt wird, die Dicke des Fadens entsprechend der zur Bildung der „Welle" nötigen Substanzmenge an gewissen Strecken abnehmen muss), geht bei Myofibrillen Dickenzunahme und Verkürzung stets Hand in Hand. Plasmafäden und Myofibrillen bieten also meiner Ansicht nach in diesem Punkte ganz verschiedenes Verhalten dar. Nehmen wir nun an, dass die Fasern echte Plasmafäden sind, deren Verdickungen durch einen Transport von Plasma bedingt sind, so müsste bei der Pigmentballung im Extrem Plasma aus den Ausläufern abströmen, was einer Einziehung oder wenigstens Verkürzung der Ausläufer gleichkäme; andererseits würde das massenhafte Auftreten von Kontraktionswellen an einem myofibrillenartigen Faden nur mit einer Verkürzung desselben vereinbar sein, die ebenfalls ein Kürzerwerden der Ausläufer hervorrufen müsste. Das widerspricht aber Heidenhains Voraussetzungen und den Tatsachen.

Mit der Heidenhainschen Theorie besitzt die von Ballowitz manche Berührungspunkte; allerdings ist sie nicht aus Erwägungen theoretischer Art erwachsen, sondern schmiegt sich eng den hochinteressanten Beobachtungen dieses Autors an den lebenden Farbzellen der Knochenfische an.

Auf Grund von Beobachtungen am lebenden Objekt (Hirnhaut der Gobiiden [Melanophoren]) hat Ballowitz (zunächst 1913a, S. 114f.) die Überzeugung gewonnen, „dass das Chro-

matophorenprotoplasma von vielen, vielen feinsten radiär verlaufenden Kanälchen durchzogen ist, welche unter sich anastomosieren. In diesen Kanälchen strömt mit wenig plasmatischer Flüssigkeit das Pigment. Die überaus zarte Wandung dieser Kanälchen ist protoplasmatisch und lebhaft kontraktil. ..... Durch die Kontraktionen dieses Wandungsprotoplasmas werden die Pigmentströmungen erzeugt. ....." Hinsichtlich des Bildes der Pigmentströmung hebt Ballowitz (a. a. O.) zunächst hervor, „dass sich das Pigment nur in dem völlig zusammengeballten Zustand in Ruhe[1]) befindet. Ist es dagegen ausgeströmt, so zeigt es in allen diesen Phasen die lebhafteste Bewegung, auch in der Endphase des maximal ausgebreiteten Pigments" (siehe dagegen S. 231). Die Pigmentbewegung findet in streng radiären Körnchenreihen innerhalb der feinen Radiärkanälchen statt, die Bewegung ist eine eigenartig zuckende, absatzweise erfolgende. Dabei strömen die einen Pigmentreihen zentrifugal, die anderen dicht daneben befindlichen genau entgegengesetzt zentripetal; auch kann die Richtung sich ändern. „Dies erkläre ich mir dadurch", sagt Ballowitz, „dass das Wandungsprotoplasma der einzelnen röhrenartigen Kanälchen selbständig kontraktil ist. Befindet sich das Pigment in den Übergangsphasen zwischen den beiden Extremen, so tritt an den jetzt gekürzten Enden der Pigmentfortsätze[2]) ein ganz merkwürdiges, einzig dastehendes Phänomen auf, welches ich als Kugelspiel oder Körnchentanz der Pigmentkörnchen bezeichnet habe. Nur an den Enden der verkürzten Pigmentfortsätze, niemals an ihren Rändern, schnellen nämlich überall Körnchen und kurze Stückchen der Körnerreihen hervor, fliessen wieder zurück, kommen wieder, halten auch etwas inne ..... Alle diese Körnchen bewegen sich aber streng radiär und kehren immer wieder zum Ausgangspunkt oder doch in dessen Nähe zurück. Dieses radiäre Jonglieren der Pigmentkörnchen ist meiner Ansicht nach nur dadurch zu erklären, dass sich radiäre Kanälchen in dem Protoplasma vorfinden, in welche die Körnchen hineinschnellen, wenn

[1]) Der gesperrte Druck innerhalb des Zitates ist von mir veranlasst. Sch.

[2]) Über den Sinn der Bezeichnung Pigmentfortsätze = Pigmentarme vgl. S. 124.

die Kanälchenwandungen teilweise erschlaffen, und aus welchen sie herausgetrieben werden, wenn die Wandungen sich auch nur minimal und zuckend kontrahieren. Ausser diesen strömenden, durch partielle, überall stattfindende Kontraktionen des Wandungsprotoplasmas verursachten Bewegungen ist das Chromatophorenprotoplasma noch einer anderen totalen Kontraktion fähig. Das gesamte Protoplasma der Fortsätze kann sich nämlich von der Peripherie gegen den Zentralteil der Chromatophoren hin der Quere nach kontrahieren und so die gesamte Pigmentmasse vor sich hertreiben und gegen das Zentrum zusammenballen. Dabei erschlafft der zentrale, die Sphäre beherbergende Teil des Chromatophors und füllt sich in seinen sich erweiternden Kanälchen mit den Pigmentkörnchen. Andererseits, wenn das Pigment zentralwärts zusammengeballt ist, kann das Protoplasma dieses Zentralteils sich kontrahieren, während das Protoplasma der Fortsätze erschlafft. Dadurch wird alsdann die Pigmentmasse aus dem Zentralteil wieder in die Radiärkanälchen der Fortsätze hineingetrieben, das Pigment breitet sich aus. Beide Bewegungen können äusserst schnell, momentan oder fast momentan, erfolgen. . . . .“

Später hat Ballowitz (1913b, 1914a, b, c) die Tatsachen und ihre theoretische Ausdeutung eingehender dargestellt, ferner sich über das morphologische Bild der Kanälchen geäussert, von denen er in der ersten Mitteilung (1913a, S. 114) nur kurz erwähnt, es sei ihm gelungen, auch die Wandungen optisch nachzuweisen. Um nicht gar zu viel Raum in Anspruch zu nehmen, kann aus diesen späteren Arbeiten nur folgendes hervorgehoben werden. Bei der Untersuchung der Erythrophoren (= Lipophoren mit rotem Pigment) von Mullus fand Ballowitz (1913b, S. 296) im allgemeinen dieselben Bewegungserscheinungen wie an den Melanophoren, nur dass die Totalkontraktionen des Protoplasmas, die zur Ausbreitung und Ballung der Pigmentkörnchen führten, noch weit schneller und lebhafter erfolgen als bei den Schwarzzellen, so dass (S. 298) sich auf das genaueste feststellen lässt, dass die Form der Zelle bei jedesmaliger Pigmentausbreitung stets dieselbe bleibt. Der Kern (S. 299) wird nicht im geringsten durch die schnellen Pigmentverschiebungen in Lage und Form beeinflusst. Die Bewegung der Pigmentkörnchen findet auch hier in streng radiären Reihen

statt durch zentrifugale und zentripetale Bewegung der Körnchen (S. 300—301) und zwar ist sie am lebhaftesten bei der beginnenden Ausbreitung. Ebenfalls der „Körnchentanz" zeigt sich bei nicht maximal ausgebreitetem Pigment wie bei den Melanophoren. Alle diese Bewegungsphänomene führt Ballowitz (S. 302) auf die Kontraktilität der protoplasmatischen Kanälchen zurück, deren erschlaffte Wandung dehnbar ist, da auch gröbere Körnchen die Kanälchen passieren. Hinsichtlich des Körnchentanzes sagt Ballowitz (S. 302) etwas eingehender: „Bleiben die peripherischen Enden der Fortsätze kontrahiert oder genügt bei erlahmender Bewegung der zentrale Druck nicht mehr, um die Körnchen ganz an die Peripherie zu treiben, so entsteht an den peripherischen Enden der „Körnchentanz", das radiäre Jonglieren der Körnchen in den Radiärkanälchen. Bei völlig ausgebreitetem Pigment muss dagegen der Körnchentanz fehlen, wie es in der Tat der Fall ist, da alsdann die Kanälchen erfüllt sind und kein Platz zum Hervorschnellen mehr in ihnen vorhanden ist". An dem frischen Objekt sah Ballowitz (S. 303) alsbald nach der Zusammenballung und dem Absterben der Zellen des öfteren einige derbe, schmale, radiäre Streifen, die in der Richtung der Fortsätze von der Pigmentscheibe ausstrahlten und der Begrenzung der Fortsätze zu entsprechen schienen; ferner erhielt er bei genauer Einstellung der meist nur spärlichen Pigmentreihen, welche an der oberen und unteren Fläche des Kernes über letzteren in radiärer Richtung hinweggleiten, oft den bestimmten Eindruck, dass äusserst feine Linien radiär über den Kern hinwegziehen und schmale helle Räume begrenzen, die etwa die Breite der Pigmentkörnchen haben und in denen die Körnchen strömen. Dies schien Ballowitz der optische Ausdruck der Kanälchenstruktur des Protoplasmas zu sein.

Weitere Einzelheiten finden sich bei Ballowitz (1914a), neben der Wiederholung des vorstehend Mitgeteilten. „Kontrahiert sich das Wandungsplasma (der Kanälchen) in der Quere nach verlaufenden Kontraktionswellen von der Peripherie gegen das Zentrum, so strömt das Pigment zentralwärts; alsdann erschlafft das Kanälchenprotoplasma der zentralen Scheibe und wird durch das einströmende Pigment ausgedehnt" (S. 185). Da nach aussen an den Zellfortsätzen eine wesentlich keilförmige

Verbreiterung eintritt, müssen hier auch mehr Kanälchen vorhanden sein als an den schmalen inneren Teilen, was Ballowitz (S. 187) zur Annahme einer reichlicheren Verästelung und Anastomose der Kanälchen veranlasst. Für Anastomose der Kanälchen soll weiter sprechen, dass strömende Körnchenreihen stets an ein und derselben Stelle ineinander übergingen. „Auch in der Scheibe selbst bis in die unmittelbare Nähe des hellen Sphärenfleckes besteht bei expandiertem Pigment eine reguläre Körnchenströmung .... Sogar in die Sphäre selbst können sich Körnchen hineinbewegen und von der einen zur anderen Seite vordringen. Hier schien mir eine mehr netzartige Kanalisierung vorzuliegen" (S. 188). Ferner (S. 190) bemerkt Ballowitz in betreff der Totalkontraktion an den Chromatophoren, dass eine peristaltische Zusammenschnürung der Zellarme der Quere nach stattfinden soll: „Geschieht die Zusammenschnürung der Arme von der Peripherie gegen das Zentrum hin, so wird aus sämtlichen Kanälchen eines resp. aller Arme das gesamte oder doch das meiste Melanin zentralwärts gepresst. Dabei erschlafft das kanalisierte Protoplasma der zentralen Scheibe, seine ausgedehnten Kanäle füllen sich dicht mit den Pigmentkörnchen, und es tritt so Ballung des Pigmentes ein. Kontrahiert sich umgekehrt bei Beginn der Ausbreitung des Pigmentes das Protoplasma der Scheibe, so wird die vorher zusammengeballte Körnchenmasse in die zunächst erschlaffenden Zellarme hineingedrückt und oft so gewaltsam hineingeworfen, dass sie sich an der äussersten Peripherie besonders anhäuft und diese ganz dunkel färbt, während das Zentrum heller erscheint...." Die Kontraktion der mit Pigmentkörnchen vollgestopften Chromatophorenscheibe im Ballungszustand des Pigments stellt sich Ballowitz (S. 191) in der Weise vor, dass die radiären Protoplasmafäden, die von der im Zentrum der Scheibe befindlichen Sphäre ausgehen und sich von innen an die obere und untere Fläche der Scheibe ansetzen, sich kräftig zusammenziehen, so dass die Pigmentkörnchen in die Kanälchen der Arme gepresst werden müssen. Dass solche Protoplasmafäden vorhanden sind, davon überzeugte sich Ballowitz bei den Erythrophoren von Mullus (1913b, S. 293—294). Ballowitz (1914a, S. 192) betont, dass, falls es sich um die Kontraktion eines Plasmas

handelt, in welchem die Pigmentkörnchen ohne besondere Anordnung eingelagert wären, nie auf jede Phase der Kontraktion und Erschlaffung die radiären Körnchenreihen so prägnant in Erscheinung treten könnten. Auch glaubte Ballowitz (S. 192) beobachtet zu haben, dass beim Zentralwärtswandern des Pigmentes die vorher mehr rundlichen Pigmentkörnchen sich abplatteten und in Form von Scheiben reihenweise dicht aneinander lagen, eine Formveränderung, die sich seiner Ansicht nach nur so erklären lässt, dass die etwas nachgiebigen Körnchen in den Kanälchen nicht seitlich ausweichen können und so durch den Druck in radiärer Richtung abgeplattet werden. —

Fassen wir die Haupttatsachen dieser wichtigen Beobachtungen von Ballowitz zusammen, so schliesst der Autor vor allem aus dem in radiären Reihen erfolgenden Verlauf der Körnchenströmungen, ihrer Unabhängigkeit in benachbarten Körnchenreihen, und ihrem bisweilen lokalisierten Auftreten in einzelnen Reihen auf die Gegenwart kontraktiler Kanälchen im Zellplasma.

An den Erythrophoren (roten Lipophoren) von Gobius sah Ballowitz (1914a, S. 204f.) ganz ähnliche Bewegungserscheinungen wie bei den Melanophoren: ebenfalls hier zeigen die von Pigment erfüllten Fortsätze am lebendfrischen Objekt eine ausgesprochene radiäre Streifung (vgl. Ballowitz 1913c). Die zwischen den Körnchenreihen zu beobachtenden hellen Streifen (1914a, S. 206) deutet Ballowitz als Wandungen der Kanälchen. Grössere, längliche Körnchen in den Erythrophoren erschienen mit ihrer Längsachse parallel den Ästen gerichtet (S. 205); bisweilen bleiben solche grösseren Körnchen bei der Ballung zunächst in den Ausläufern zurück, treten plötzlich und mehrfach absetzend in langsame Bewegung, wobei die Längsachse in der Bewegungsrichtung steht. Auch an den Iridocyten konnte Ballowitz (1914a, S. 207) langsam gleitende Bewegung der Guaninkristalle in radiärer Richtung wahrnehmen, die er ebenfalls auf Kanalisierung des Plasmas zurückführt. An Xanthophoren (Lipophoren mit gelbem Pigment) beobachtete Ballowitz (1914a, S. 209) nur ein träges Strömen der Körnchen; auch war hier die radiäre Anordnung der Körnchen nicht so ausgesprochen.

Später hat sich Ballowitz (1914c) bemüht, die aus den Bewegungserscheinungen der Chromatophoren erschlossenen Protoplasmakanälchen mit kontraktiler Wandung auch besser optisch nachzuweisen. Pigmentfrei gewordenes Chromatorenplasma ist im allgemeinen im frischen Präparat ganz unsichtbar (S. 561). Doch gelang es Ballowitz (S. 562f.) gelegentlich folgendes am überlebenden Objekt zu beobachten. In der Nachbarschaft des Pigmentklumpens einer in maximaler Ballung begriffenen Melanophore von Mullus barbatus fanden sich feine lineare Streifen von verschiedener Dicke, die von der Pigmentmasse radiär ausstrahlen, der Lage nach im Bereich der ursprünglichen Pigmentfortsätze, aber nicht diese selbst, sondern wegen ihrer geringen Dicke nur Strukturbestandteile derselben. Bei Gobius wurden auch Teilungen dieser Streifen beobachtet. Ähnlich erscheint bei Blennius ocellaris die Scheibe einer Melanophore mit völlig zusammengeballtem Melanin von einem Kranz sehr zahlreicher linearer Strahlen umgeben, die verschiedene Länge und Dicke besitzen: den deutlicheren dickeren kommt die grösste Länge zu. Die dünneren sind ausserordentlich fein, wenig scharf begrenzt und erscheinen wie aus körnigem Protoplasma bestehend, ein leicht vergängliches Strukturelement, da sie meist nur kurze Zeit (anscheinend bei oder kurz nach dem Absterben der Zelle) auftreten: ihre Körnung ist vielleicht schon ein Zerfallsprodukt. Die feinen radiären Linien hält Ballowitz für den optischen Ausdruck der protoplasmatischen, feinsten, kontraktilen Wandung der radiären Kanälchen, in denen die Pigmentkörnchen gleiten. In dieser Auffassung wird der Autor bestärkt durch das optische Querschnittsbild, das die Linien bei Faltung des Gewebes oder Abknickung darbieten; sie erscheinen alsdann nicht als Punkte, sondern in Form eines äusserst zarten Maschenwerkes mit rundlichen Maschen. Die Netzlücken hatten denselben Durchmesser wie die mit den Körnchen erfüllten hellen Räume zwischen den zarten Streifen, so dass der Eindruck eines Querschnittes eines kanalisierten Gewebes mit sehr zarter, dünner Kanälchenwandung vorlag. Die gröberen Linien fasst Ballowitz als stärkere Anhäufungen des Chromatophorenprotoplasmas auf, und es schien ihm, dass sie den Begrenzungen und Randpartien der Zellfortsätze entsprechen. Sogar bei völlig

ausgebreitetem Pigment vermochte Ballowitz häufig zwischen den radiär strömenden Körnchenreihen die zarten Streifen unzweifelhaft festzustellen, besonders deutlich über oder unter der Kerngegend.

Schliesslich finden sich noch in der neuesten Arbeit von Ballowitz (1915) verschiedene für uns wichtige Bemerkungen. Bei Hemichronis bimaculatus besitzen die Rotzellen (Lipophoren) grobe und feine Körnchen, deren Ballung und Ausbreitung nicht isochron erfolgt (S. 201f.). Ballowitz lässt es dahingestellt, ob die beiden Körnchenarten in eigenen, besonderen Kanälchen strömen. Wenn die groben Körnchen zusammengeballt sind, erscheint der der Scheibe benachbarte Teil gelblich rot, durch feinste, blasse rötliche Körnchen, die in radiären Reihen der Scheibe zuströmen. Die vollkommen vom Pigment entleerten Ausläufer bieten sich als äusserst zarte, farblose oder nahezu farblose, radiäre, schattenhafte Streifen, bisweilen mit radiärer Streifung in ihrem Innern, dar. (Auf die grosse Ähnlichkeit im Verhalten der beiderlei Körnchen dieser Rotzellen mit den bräunlichen und bläulichen Granula der embryonalen Melanophoren von Geckolepis habe ich schon früher hingewiesen [siehe S. 133]). —

Man wird der Ballowitzschen Theorie der intrazellulären Pigmentbewegung nicht absprechen können, dass sie ein anschauliches und bis in die Einzelheiten getreues Bild der beobachteten Vorgänge wiedergibt; doch birgt sie bei genauerer Analyse manche Schwierigkeiten. Zunächst arbeitet sie mit einem ausserordentlich komplizierten und minutiösen Bau des Zellplasmas und zwar einer Struktur, die mehr erschlossen als wirklich beobachtet ist. Wenn auch ein komplizierter, spezifischer Bau des Chromatophorenplasmas an sich kein absolutes Hindernis wäre, die Theorie anzunehmen, so reichen die von Ballowitz angeführten morphologischen Daten doch wohl nicht für den sicheren Nachweis der Röhrchenstruktur des Protoplasmas aus. Ein solcher Nachweis wäre aber in dem vorliegenden Falle um so mehr zu fordern, als eine derartige Röhrchenstruktur bislang von keiner anderen Zellform bekannt geworden ist.

Auch wenn man einmal kontraktile Röhrchen im Plasma annimmt, so ergeben sich noch allerlei Schwierigkeiten bei der

Erklärung der beobachteten Vorgänge. So stellt sich Ballowitz vor, dass bei der Ballung des Pigments die kontraktilen Röhrchen in der Scheibe erschlaffen und sich erweitern, um das zentripetal strömende Pigment aufnehmen zu können (vgl. oben S. 230 u. 232), eine Annahme, der man vom Boden dieser Theorie aus wohl nicht entraten kann. Andererseits gibt Ballowitz (z. B. 1913b, S. 296) an, dass auch in dem zusammengeballten Pigment noch eine radiäre Struktur nachweisbar ist. Wenn aber die Röhrchen sich ausweiten (und das müsste ja zweifellos um ein vielfaches ihres ursprünglichen Durchmessers bei der Ballung eintreten), so muss die strenge radiäre Reihenanordnung der in ihnen enthaltenen Körnchen verloren gehen. Somit kann die Anordnung des Pigments in radiären Körnchenreihen bei der Ballung nicht seiner Einlagerung in radiär verlaufende Kanälchen zugeschrieben werden, und damit fragt es sich, ob nicht auch die radiäre Reihenordnung bei der Expansion anderen Gründen als der angeblichen Gegenwart von Kanälchen zuzuschreiben ist.

Die Verhältnisse bei Hemichronis, wo Ballung und Ausbreitung der groben und feinen Körnchen nicht isochron erfolgen, stellen eine weitere Schwierigkeit für die Ballowitzsche Theorie dar; denn mit der Annahme, dass hier gar zweierlei Kanälchen im Protoplasma vorliegen, (die im Sinne der Ballowitzschen Deutung gemacht werden müsste [siehe oben]), würde die Protoplasmastruktur noch verwickelter, und der Autor selbst scheint nicht recht einer solchen Voraussetzung zuneigen zu wollen.

Ballowitz hat sich an keiner Stelle darüber bestimmt geäussert, ob die „Kontraktilität" der Protoplasmakanälchen ein den Protoplasmaströmungen einzureihendes Phänomen sei, oder ein fibrillärer Kontraktionsvorgang. Eine solche Scheidung muss aber heutigentags durchgeführt werden, selbst wenn sich herausstellen sollte, dass beide Erscheinungen genetisch und kausal einer gemeinsamen Wurzel entspringen, derart z. B., dass die sog. kontraktilen Fibrillen in Wirklichkeit elastische Bildungen darstellen, die einzig die Betätigung des sie umhüllenden, beim Verkürzungsvorgang eigentlich aktiven Plasmas in festgelegte Bahnen lenken (Pütter u. a.). Wenn nun auch Ballowitz mehrfach von einem Strömen der Pigmentkörnchen spricht, so ist dieses Wort ihm doch nur Bild für den Bewegungsvorgang der

Körnchen; da vielmehr das Wesen der Ballowitzschen Theorie in der Annahme von kontraktilen Kanälchen beruht, die durch eine Art peristaltischer Bewegung die Körnchen vorwärtstreiben, so hat dem Autor anscheinend die Analogie mit muskulösen Röhren (Darmschlauch und ähnliches) vorgeschwebt. Wie solche Muskelröhren, so würden aber auch die kontraktilen Kanälchen eine bestimmte Orientierung der letzten kontraktilen Elemente besitzen müssen, damit derartige peristaltische Bewegungen möglich sind. Jedenfalls bleibt die Vorstellung kontraktiler Protoplasmakanälchen äussert unklar, und schon Fick hat im Anschluss an Ballowitz' Vortrag (1913a, S. 116) Fragen gestellt, die eine genauere Darlegung der Art der Kontraktionserscheinungen an den Kanälchen bezweckten.

Weiter möchte ich glauben, dass die Ballowitzsche Theorie eine unnötige Komplikation enthält; denn wenn der Zellkörper einerseits und die Ausläufer andererseits einer von den kontraktilen Kanälchen unabhängigen Gesamtkontraktion fähig sind (siehe oben S. 230 u. 232), dann dürfte dieses Verhalten auch bei der Gegenwart von nicht kontraktilen Kanälchen ausreichen, die Mehrzahl der Erscheinungen zu erklären, wenn man annimmt, dass die Stärke dieser Gesamtkontraktionen wechselt.

Vor allem aber scheint mir Ballowitz' Theorie in einseitiger Weise dadurch beeinflusst zu sein, dass sie sich einzig an die Erscheinungen bei den stark abgeplatteten Knochenfischmelanophoren (und anderen = farbzellen) hält; zweifellos muss aber eine solche Theorie zum mindesten auf die Melanophoren der Amphibien und Reptilien ausdehnbar sein. Nur diese platten Farbzellen der Fische zeigen aber so ausgeprägt die radiäre Reihenanordnung der Körnchen, auf die Ballowitz im Rahmen seiner Anschauungen solchen Wert legen muss. Franz (1908, S. 545), der auch Zellen anderer Form untersuchte, misst der Reihengruppierung der Körnchen verhältnismässig geringe Bedeutung zu, und Kahn und Lieben (1907, S. 110) berichten geradezu im Gegensatz zu Ballowitz, dass bei der Ballung der Körnchen in den Melanophoren des Frosches jedes Körnchen seine eigene Richtung einschlage, die auch senkrecht zur Achse des Fortsatzes gerichtet sein kann und nur der Gesamteffekt ein langsames Fortschreiten gegen das Zentrum der Zelle ist. Auch aus Hertels (1907, S. 45)

Angaben über die Pigmentbewegung in den Melanophoren der Larven von Triton taeniatus bei Anwendung von ultraviolettem Licht lässt sich nichts über ein Strömen der Körnchen in radiären Reihen entnehmen; ebensowenig aus den Mitteilungen Winklers (1910, S. 258) betreffend die Melanophoren des Frosches.

In diesem Punkte scheinen mir die Beobachtungen von Degner (1912) bei Krusterchromatophoren wertvollen Aufschluss zu geben, indem sie Übergänge von streng radiärer Reihenströmung zu ungeordneter Körnchenbewegung bei derselben Zelle zeigen. Nach Degner (S. 16) differenziert sich während der Ausbreitung des Pigments in den Chromatophoren ein eigentümliches System von hellen, stark lichtbrechenden Strängen, den Achsensträngen, die in ziemlich geringer Zahl an der Abgangsstelle der Ausläufer von dem zentralen Pigmentklumpen entspringen und in deren Längsrichtung verlaufen. Mit der Stärke der Ausläufer nimmt die Zahl der Achsenstränge ab; sie verzweigen sich häufig, zumal an den Verästelungen der Ausläufer. Bei Expansion oder Ballung des Pigments marschieren nun die Pigmentkörnchen, sich streng an die Achsenstränge haltend (S. 25). Dabei herrscht, ähnlich wie Ballowitz für die Knochenfischmelanophoren schildert, eine Verschiedenheit im Tempo der Strömungsgeschwindigkeit bei den einzelnen Reihen, wobei vereinzelte Körnchen und kleinere Verbände sich zuweilen mit grosser Geschwindigkeit gegen den Strom bewegen. Degner berichtet (S. 26), dass die Körnchen, sobald sie an einen Achsenstrang geraten, lebhaftere Bewegung zeigen, andererseits aber durchaus nicht an den Achsenstrang gebunden sind: so können die Körnchen senkrechte Bewegungsrichtung zum Verlauf eines Stranges einnehmen (was Ballowitz nie beobachten konnte!). In den Endverzweigungen der Ausläufer, in denen die spärlichen Achsenstränge in breiten schwimmhautförmigen Plasmamassen aufhören, folgen die Körnchen den Achsensträngen nur zeitweilig; ihre Bewegung wird ganz ungerichtet (S. 27): sie gehen geradeaus, im Bogen zurück, beschreiben kleine Kreise und dgl. m.; benachbarte Körnchen überholen sich gegenseitig, kreisen umeinander, liegen gemeinsam fest, trennen sich nach ganz verschiedenen Richtungen. Alle diese letztge-

nannten Erscheinungen stehen in schroffem Gegensatz zur Annahme eines Strömens der Körnchen in radiären Kanälchen, und es ist mir unverständlich, wie Ballowitz (1914a, S. 196) seine Deutung auf die Beobachtungen Degners ausdehnen möchte. Weiter erwähnt Degner (S. 26), dass der Querschnitt der strömenden Pigmentmasse viel bedeutender ist, wie derjenige der Achsenstränge, somit zahlreiche Pigmentkörnchen sich ohne Kontakt mit den Achsensträngen bewegen und dass bei etwas anders gebauten Krebschromatophoren (S. 30) die Körnchen nicht so streng in Reihen geordnet sind, sondern ganz dicht gedrängt erscheinen, dass ferner die Ausläufer mit zunehmender Pigmenterfüllung sich verbreitern. Will man sich nicht zu der ungerechtfertigten Annahme versteigen, dass die bewegende Ursache bei den Chromatophoren mit ungeordneter Bewegung einerseits und mit Reihenbewegung der Körnchen andererseits eine gänzlich verschiedene ist, so zeigt ein Vergleich der abweichenden intrazellulären Bewegungsformen, dass es nicht zulässig ist, aus der Reihenbewegung der Körnchen als solcher einen Schluss auf die treibenden Kräfte zu ziehen.

Dieser Vergleich der Körnchenströmung bei verschiedenen Chromatophoren führt uns zur Besprechung der Bedeutung der Achsenstränge und der in den Chromatophoren der Wirbeltiere beobachteten Streifungen, Faserstrukturen, radiären Strahlungen u. dgl. Wie schon erwähnt, sieht Heidenhain (siehe oben) in der zarten Parallelfaserung der Ausläufer von Knochenfischmelanophoren kontraktile Plasmafäden, Ballowitz (siehe oben) kontraktile Röhrchen. Schon Solger, dem Entdecker der Sphäre in den Knochenfischmelanophoren, waren diese Strukturen nicht entgangen und Zimmermann deutete sie als Sphärenstrahlung des Archoplasmas. Franz (1908, S. 541) dagegen glaubt, dass sie weder mit den sonstigen radiärstrahligen Attraktionssphären, noch mit der Anziehung der Pigmentkörnchen zum Zentrum hin unmittelbar etwas zu tun haben, vielmehr aus starren skelettartigen Stäbchen bestehen, welche die Form der ganzen Zelle gewährleisteten und zugleich diejenige Anordnung besässen, welche am besten die bald zentral, bald peripher gerichteten Verschiebungen der Pigmentkörnchen ermöglichten. Auch Doflein (zitiert nach Degner 1912,

S. 33) betrachtet sie bei den Krebschromatophoren als „axiales Zellskelett“ und beschreibt sie als vollkommen glashelle, aber stark lichtbrechende Stäbe, die sich in der Mitte der Chromorhiza hinziehen und an welche der Farbstoff sich anschmiegt. Degner (1912, S. 33) lässt unentschieden, ob die Stäbe bei den Krustazeen ausser ihrer Stützfunktion, die wegen der geringen Tiefe der Chromorhizen nicht sehr hoch zu veranschlagen sei, noch andere Aufgaben, z. B. in bezug auf die Bewegung des Pigments, hätten.

Unseren Standpunkt gegenüber den Anschauungen von Heidenhain und Ballowitz haben wir schon oben dargelegt. Auch den Vorstellungen von Franz, Doflein und Degner können wir uns nicht vollkommen anschliessen, insofern nämlich, als die Stützfunktion die wesentliche Verrichtung der in Rede stehenden Gebilde sein soll. Dagegen scheint uns die bei Franz hervorgehobene und bei Degner angedeutete Möglichkeit, die faserigen oder stabartigen Strukturen hätten etwas mit der Verschiebung des Pigments zu tun, ohne aber (im Sinne von Heidenhain und Ballowitz) die Bewegungsursache selbst darzustellen, das Richtige zu treffen. Ich stelle mir vor, dass die Radiärstrahlungen, faserigen Strukturen, Achsenstäbe usw. (von denen die bei den Krebsen übrigens anderen morphologischen Wertes sein mögen wie jene bei den Wirbeltieren), Leitlinien für die zentripetale und zentrifugale Bewegung der Pigmentkörnchen darstellen, und dass an ihre Gegenwart die mehr oder minder ausgesprochene Reihenanordnung der Körnchen geknüpft ist. Im einzelnen nehme ich an, dass die Pigmentkörnchen in einem mehr oder weniger flüssigen Plasma schwimmen und durch Veränderungen in diesem bewegt werden (genaueres darüber siehe unten); dass sie ferner zu diesem Plasma geringe, dagegen zu den Achsenstäben bezw. anderen faserigen Bildungen grössere Adhäsion besitzen. Gelangen daher die Pigmentkörnchen in Berührung mit den Achsenfäden, so haben sie das Bestreben, diesen Kontakt aufrecht zu erhalten. Da die radiären Strahlungen von der Sphäre ausgehen, wird bei beginnender Expansion des Pigmentes zahlreichen Körnchen die Gelegenheit geboten, diesen Kontakt zu gewinnen. Man könnte nun zunächst glauben, dass bei grösserer Adhäsion der Pigment-

granula zu den Stäben ihre Bewegung auf denselben (= denselben entlang) erschwert würde. Doch ist zu bedenken, dass die Adhäsionskräfte senkrecht zur Berührungsebene von Körnchen und Stäben wirken, und bei einer Verschiebung längs den Stäben nicht oder nur unwesentlich alteriert werden. Zur Erläuterung mag darauf hingewiesen werden, dass es leicht ist, ein Glasplättchen auf einer grösseren, reichlich mit Wasser benetzten Glasscheibe hin und her zu schieben, dass dagegen sein Abheben, das die Adhäsion überwinden muss, viel bedeutendere Kraft erfordert.

Unter den vorstehend gemachten Annahmen erklärt sich ohne weiteres, weshalb gemäss den Beobachtungen Degners (siehe oben) die Reihenbewegung der Körnchen in eine ungeordnete Bewegung übergeht, sobald sie den Kontakt mit den Achsensträngen verlieren, weshalb dort, wo die Körnchen dicht aneinander gedrängt liegen (siehe oben), also die Achsenstränge offenbar fehlen, die Reihenanordnung undeutlich ist. Es ergibt sich ferner ungezwungen, warum die Reihenbewegung der Körnchen um so merklicher wird, je besser die radiären Leitlinien ausgebildet sind: in den Melanophoren der Amphibien, in denen bislang nichts von Radiärstrahlung u. dgl. bekannt ist, vollzieht sich die Bewegung der Körnchen ganz ungeordnet (vgl. oben Kahn, Lieben und Hertel); in den entsprechenden Chromatophoren der Reptilien ist zwar eine radiäre Strahlung vorhanden, aber sie lässt sich im allgemeinen nicht bis in die Ausläufer verfolgen und demnach ist die Reihenanordnung in den Ausläufern bei Reptilien fast völlig unbekannt; nur im Umkreis der Sphäre, im Zelleib selbst, macht sich die Reihenanordnung bemerkbar, und zwar entsprechend der im allgemeinen lockeren Lage der radiären Fasern nur angedeutet. Bei den platten Farbzellen der Fische dagegen sind die Bedingungen für eine streng radiäre Reihenanordnung der Körnchen am günstigsten; denn die Faserung der Zellausläufer erweist sich als ausserordentlich dicht (vgl. Fig. 636 bei Heidenhain 1911, S. 1041). Dabei ist auch die platte Form der Zellen von ziemlicher Bedeutung: durch die radiär verlaufenden Fasern wird gewissermassen die platte Zelle in eine grosse Anzahl sehr schmaler, radiär verlaufender Fächer zerlegt, die bei der geringen Dicke der Zellen nur mit wenigen darüber und darunter gelegenen gleichartigen Spalträumen in Verbindung

stehen, so dass die Bahnen der Pigmentkörnchen streng radiär vorgezeichnet sind. Bei Zellen mit kugeligem Zelleib und Ästen von rundlichem Querschnitt, die vielleicht noch vielfach unregelmässig hin und her gewunden sind, ist dagegen die streng radiäre Anordnung der Pigmentkörnchen nicht so leicht möglich, da ja die zwischen den Fäden befindlichen Räume vielfach miteinander in Verbindung stehen müssen.

Schliesslich sei noch auf die grosse Ähnlichkeit der Pigmentbewegung in den Chromatophoren der Krebse und Fische mit der Körnchenströmung in den Pseudopodien der Foraminiferen hingewiesen, die sowohl Degner (1912, S. 32) als auch Ballowitz (1914a, S. 196) betonen. Nun kann es aber insbesondere nach neuen Untersuchungen von Doflein (1916) keinem Zweifel mehr unterliegen, dass die Körnchen sich in einem leichtflüssigen „Rheoplasma" bewegen, das einen festeren, „stereoplasmatischen" Achsenfaden überzieht, somit ganz ähnliche Verhältnisse vorliegen, wie ich für die Chromatophoren annehme.[1]) Auch noch in dem folgenden Punkte weist die Körnchenströmung der Rhizopoden eine bemerkenswerte Übereinstimmung mit den Bewegungen der Pigmentgranula auf, indem nämlich hier an dem gleichen Achsenfaden die Unterschiede in der Richtung und Geschwindigkeit der Körnchen auftreten, die für die Pigmentkörnchen einer radiären Reihe nach Ballowitz zu beobachten sind; wohl niemand aber wird sie hier aus der Anwesenheit kontraktiler Kanälchen erklären wollen!

Wir müssen uns nun fragen, welche Kräfte die Bewegung der Körnchen veranlassen, die sich in mehr oder minder vorgeschriebenen Bahnen vollzieht; hierfür scheinen

[1]) K. C. Schneider (1905, S. 145), glaubt, dass hier die Körnchenströmung auf einer Eigenbewegung der Körnchen beruhe, weil die Bewegung von im Plasma aufgenommener (lebloser) Karminkörnchen von derjenigen der Plasmakörner verschieden sei. Doch geht aus der auch von Schneider zitierten Schilderung Max Schultzes (1863, S. 264.) hervor, dass keinerlei wesentliche Unterschiede in der Bewegung von Plasma- und Karminkörnern bestehen. Sollten die Achsenstränge der Krustaceen, wie Degner annimmt, wirklich nur vorübergehende, bei der Ballung des Pigments nicht vorhandene Strukturen darstellen, so würden sie darin mit dem stereoplasmatischen Achsenfaden der Rhizopodenpseudopodien übereinstimmen.

mir gewisse Untersuchungen von Rhumbler wertvolle Hinweise zu enthalten.

Rhumbler (1895, S. 580 f.) hat als erster ausgeführt, dass bei einer Verdichtung des Protoplasmas um das Zentrosom herum sich seine Einlagerungen (wie Dotterkörnchen u. dgl.) aus der Nähe der Sphäre peripheriewärts zurückziehen. Die Rhumblerschen Ableitungen beziehen sich zunächst auf den Fall, dass das Protoplasma wabig gebaut ist und die Einlagerungen in den Wabenwänden eingebettet sind. Doch lässt sich die Beweisführung, dass Teilchen sich in einem Druckgefälle, das um einen Verdichtungspunkt herum besteht, von Orten höheren Druckes nach den niedrigeren Druckes begeben müssen, augenscheinlich auf jede Masse anwenden, in der ein solches Druckgefälle überhaupt möglich ist. Dabei bleibt es auch gleichgültig, wie die Verdichtung der das Zentrosom umgebenden Plasmamasse zustande kommt, ob durch Wasserentzug oder anderwie. „Bei diesen Verschiebungen müssen die Einlagerungen, wenn nicht noch andere Einflüsse hemmend einwirken, die Lagerung geringsten Widerstandes einnehmen. Längliche Dotterschollen etc. müssen sich daher mit ihrer Längsachse in die Richtung der Strahlen einordnen. . . . . Besitzen Einlagerungen grosse Adhäsion zu dem Hyaloplasma, so werden sie aus der Sphärennähe nicht verdrängt werden und können sich dann an der Sphärenbildung beteiligen." Später hat Rhumbler (1900a, S. 39 f. u. 57 f.) das gleiche Problem nochmals eingehender behandelt. Wenn in einer Flüssigkeit ein Druckgefälle entsteht, das von dem Verdichtungszentrum aus nach allen Seiten hin gleichmässig abfällt, so müssen Einlagerungen in dieser Flüssigkeit vom Verdichtungszentrum abwandern; denn jedes Teilchen ist an dem der Verdichtung zugekehrten Pole einem höheren Kohäsionsdruck der Umgebung ausgesetzt, als an seinem der Verdichtung abgekehrten Pole, und diese Druckdifferenz muss sich in der Weise auszugleichen versuchen, dass die Einlagerung sich von dem stärker gedrückten Pole nach dem weniger stark gedrückten verschiebt. „Die Grösse der Druckdifferenzen an dem druckwärtigen und distalen Teil der Einlagerung . . . . wird nicht nur von dem Druckgefälle selbst, sondern auch von der Grösse der Einlagerung abhängen. Je grösser die Einlagerung ist, desto weiter wird

sie natürlich in die Gegend des höheren Drucks auf der einen und in die des niederen Drucks auf der entgegengesetzten Seite hineinragen. Im gleichen Druckgefälle werden sich daher grössere Einlagerungen schneller und weiter von dem Verdichtungszentrum fortbewegen, als kleinere Einlagerungen ‚derselben Art'". Auch weil für grössere Einlagerungen die Reibung relativ geringer ist als für kleinere, werden grössere Einlagerungen leichter verschoben als kleinere. „Das wird aufs deutlichste dadurch für die Zelle belegt, dass oftmals kleinere Dotterkörperchen bei der Eiteilung in der Nähe der Sphäre verharren, während alle grösseren peripherwärts verlagert werden." Bei der Fortbewegung einer Einlagerung vom Verdichtungszentrum muss ihre Reibung mit der umgebenden Flüssigkeit geringer sein als das durch die Druckdifferenzen bedingte Verlagerungsbestreben der Einlagerungen. Die Reibung hängt aber ausser von der Schwerkraft in hervorragendem Grade von der Grösse, von der Gestalt und von den Kohäsions- und Adhäsionsverhältnissen von Einlagerung und Umgebung ab. Bei gleicher Gestalt und sonst gleichen Verhältnissen werden grössere Einlagerungen immer leichter abwandern als kleinere, weil sie eine im Vergleich zu ihrem Volumen „relativ" (natürlich nicht „absolut") kleinere Oberfläche besitzen, also relativ geringere Reibung erfahren werden als kleinere Einlagerungen. Bei festen Einlagerungen wird die Leichtigkeit ihrer Verschiebung sehr von ihrer Adhäsion zur umgebenden Flüssigkeit abhängen. Je nach dem Adhäsionsverhalten können gewisse Kategorien von Einlagerungen dem verdichteten Plasma folgen, andere von ihm zurückgestossen werden (S. 58). Werden Einlagerungen infolge ihrer Kleinheit und genügender Adhäsion nicht von der Verdichtung weggestossen, während Flüssigkeiten und andere grössere Einlagerungen von geringerer Adhäsion gleichzeitig aus der Verdichtung fortgestossen werden, so müssen die nicht verstossenen Einlagerungen in dem Verdichtungsgebiet natürlich dichter zusammengeschoben werden als an den nicht verdichteten Stellen, an denen sich die verstossenen Einlagerungen ansammeln werden (S. 59). So erklärt Rhumbler (S. 44), dass der Kern, obwohl grosse Einlagerung nicht aus der Verdichtung der Muttersphäre

bei der Zellteilung entweicht, weil bei den Austauschgeschäften, die zwischen ihm und dem Plasma bestehen müssen, eine grosse Adhäsion von Kern und Plasma Voraussetzung sei. Auf dieser Grundlage fussend hat Rhumbler (1900a) zunächst die Beobachtungen Fischels über die Umlagerung von mit Neutralrot gefärbten Körnchen in lebenden Echinodermeneiern, ferner (1900b) die Pigmentstrasse, welche das Spermatozoon in pigmentierten Amphibieneiern hinter sich herzieht, und sonstige Pigmentanhäufungen in Verdichtungsstellen des Protoplasmas erklärt. Alle diese Fälle hatten das Gemeinsame, dass die Körnchen offenbar zum Plasma starke Adhäsion besitzen und daher mit ihm nach dem Verdichtungsherd zusammengezogen werden.

Während Rhumbler nicht ausdrücklich auf die Anwendbarkeit der von ihm entwickelten Grundsätze (für die Abrückung von Einlagerungen aus Verdichtungszentren des Plasmas) hinsichtlich der intrazellulären Pigmentbewegung verwiesen hat, äusserte sich Fischel (1906, S. 533 Anmerkung), dass die Balung des Pigments vielleicht auf Druckdifferenzen in den Chromatophoren beruhe. „Der Reiz führt .... dazu, dass in den Fortsätzen der Pigmentzelle ein höherer Druck entsteht. Infolgedessen wandern die Pigmentkörnchen aus den Fortsätzen gegen das Zentrum der Zelle, um nach Ausgleich der Druckdifferenz wieder in die Fortsätze zurückzuströmen.“ Kahn und Lieben (1907, S. 109) haben dem widersprochen; doch hat Fischel (1907, S. 427) die gegen ihn erhobenen Einwände nicht anerkannt und, wie mir scheint, widerlegt. Jedenfalls aber war die knappe Fischelsche Darstellung nicht ganz gegen missverständliche Auslegung gefeit. Von weiteren Forschern, die sich im Sinne der Rhumblerschen Anschauungen ausgesprochen haben, ist mir nur noch Biedermann (1909, S. 91) bekannt geworden, der die Körnchenbewegung in den Chromatophoren und die von Rhumbler analysierten Fischelschen Beobachtungen an den Granula im Echinodermenei nebeneinander stellt.

Dass eine derartige Erklärung zulässig ist, dafür scheinen mir vor allem gewisse Eigentümlichkeiten der Granulaverteilung in den Allophoren von Uroplatus zu sprechen, die ohne weiteres verständlich werden unter der Annahme, dass die Körnchen sich in einem die Sphäre umgebenden Druckgefälle befinden. Ich meine erstens die Tatsache, dass die

Granula um so grösser sind, je weiter sie von der Sphäre entfernt liegen, zweitens den Umstand, dass länglich geformte Pigmentkörner sich mit ihrer grösseren Achse radial zur Sphäre einstellen. Ein derartiges Verhalten verlangen ja die von Rhumbler entwickelten Grundsätze für die Abrückung von Einlagerungen aus Verdichtungszentren des Plasmas. Auch entspricht wohl das morphologische Bild der Sphäre, als einer Plasmaverdichtung hinreichend den von uns zugrunde gelegten Anschauungen: ihr zentraler Teil ist offenbar am dichtesten und nach aussen hin nimmt ihre Dichte schrittweise ab gemäss dem färberischen Verhalten (siehe S. 147 u. 169.)

Wie man sich die Verlagerung der Pigmentmassen unter der Wirkung eines Druckgefälles im einzelnen vorstellt, wird zunächst davon abhängen, ob die Pigmentgranula zum umhüllenden Plasma grosse oder geringe Adhäsion besitzen. Im ersten Falle werden sie sich gleich den Fischelschen Granula verhalten, also im Verdichtungsgebiet der Sphäre sich ansammeln, solange das Druckgefälle bestehen bleibt, beim Ausgleich des Druckgefälles dagegen sich in der ganzen Zelle zerstreuen (vgl. Rhumbler 1900a, S. 59). Im entgegengesetzten Falle aber, wenn nämlich die Granula geringe Adhäsion zum Plasma besitzen, müssen sie mit der Steigerung des Druckgefälles vom Verdichtungszentrum abrücken und wiederum bei seinem Ausgleich sich überall in der Zelle verteilen. (Es ist denkbar, dass die verschiedenen Arten von Chromatophoren gemäss der verschiedenen Grösse und stofflichen Beschaffenheit ihrer Granula sich in diesem Punkte abweichend verhalten können, z. B. die grossen Granula der Allophoren bei der Sphärenverdichtung zentrifugal wandern, während die winzigen Granula der Melanophoren unter den gleichen Umständen in der Sphäre dichter zusammengeschoben werden.[1]) Es ist nicht leicht, in dieser Frage zu einem

[1]) Wenn sich die Melaninkörnchen in den Amphibieneiern gemäss Rhumblers Untersuchungen in der letztgenannten Weise verhalten, also grosse Adhäsion zum Plasma besitzen, so braucht dieses Verhalten keineswegs auch von vornherein für die Melaningranula in den Melanophoren gültig zu sein; denn das Verhalten ein und derselben Einlagerung hängt ja auch von der Beschaffenheit des umgebenden Plasmas und der Stärke des Druckgefälles ab, was beides in Amphibieneiern und Chromatophoren durchaus anders sein kann.

sicheren Entscheid zu kommen, da wir nicht wissen, ob die Allophoren und Melanophoren immer gleichsinnig reagieren: sollten sie sich aber bei reflektorischer Reizung verschieden verhalten, so würde dieser Umstand wohl nicht in abweichender Innervation, sondern in der angedeuteten Weise zu erklären sein.) Zunächst scheint mir hinsichtlich des Adhäsionsverhaltens der Granula zum Plasma die Annahme näher zu liegen, dass sie geringe Adhäsion zu ihm besitzen, da wir ein solches Verhalten auch für ihre Kontakterhaltung mit den Radiärstrahlen voraussetzen mussten. In diesem Falle würden also bei zunehmender Verdichtung der Sphäre die Körnchen von ihr abgestossen.

Die Kraft, welche die Pigmentbewegung verursacht, ist also nach unserer Anschauung das Druckgefälle, welches durch die zentrale Plasmaverdichtung bedingt ist. Die Dichte der Sphäre muss natürlich bei dem Ausbreiten und der Ballung des Pigments einem Wechsel unterliegen; ob er durch osmotische Kräfte veranlasst wird, oder ob es sich hier um eine reversible Gelbildung des Plasmas handelt, lasse ich dahingestellt; im letzten Falle könnte der wirksame Druck auch als Gelatinierungsdruck bezeichnet werden. Immer aber wird es sich in letzter Instanz um chemisches Geschehen handeln, das uns heute noch völlig verborgen ist.

Ich will nicht verhehlen, dass die Theorie in dieser Form eine Schwäche besitzt: sie vermag einerseits die Ballung der Pigmentgranula (bei grosser Adhäsion zum Plasma) oder ihre Abstossung von der Sphäre (bei geringer Adhäsion zum Plasma, vgl. oben), andererseits ihre gleichmässige Verteilung im Plasma zu erklären. Sie wird daher nicht den bei der Pigmentverlagerung zu beobachtenden Extremen gerecht, die von einer zentralen Ballung der Granula, über ihre gleichmässige Verteilung im Zelleib bis zur Entleerung des eigentlichen Zellleibes von Körnchen und Pigmenterfüllung der Ausläufer reichen; sie vermag vielmehr nur das Intervall von der vollkommenen Ballung bis zu gleichmässiger Verteilung der Körnchen im ganzen Zelleib (einschliesslich Ausläufer) oder aber das Intervall von einer äussersten Abstossung der Granula von der Sphäre (also von der Pigmenterfüllung der Ausläufer) bis zur gleichmässigen Verteilung der Granula im Plasma zu erklären.

Nehmen wir etwa an, die Granula besässen geringe Adhäsion zum umgebenden Plasma und seien gleichmässig in ihm verteilt (oder auch um die Sphäre geballt), so werden sie in dem Maße, wie das Druckgefälle wächst, immer weiter von der Sphäre abgedrängt werden, bis der eigentliche Zelleib von ihnen frei und die Ausläufer pigmenterfüllt sind. Nimmt dagegen die Verdichtung der Sphäre ab, gleicht sich somit das Druckgefälle aus, so werden die Körnchen aus den Ausläufern in den Zelleib zurückströmen, und zwar können sie, wenn die Verdichtung der Sphäre vollständig aufgehoben ist, sich gleichmässig im Plasma der gesamten Zelle verteilen. Kahn und Lieben (1907, S. 109) halten es für ausgeschlossen, dass ein solches Rückströmen der Körnchen nach Ausgleich der Druckdifferenzen (im Sinne von Fischel aus der Zelle in die Fortsätze, also in umgekehrter Richtung wie in dem gerade von uns diskutierten Falle, was aber prinzipiell gleichgültig ist) stattfinden könne. Doch scheint mir eine derartige rückläufige Bewegung der Körnchen bis zu ihrer gleichmässigen Verteilung im Plasma sich aus dem Wesen des Druckgefälles ohne weiteres zu ergeben. Denn eine Einlagerung hält in einem Druckgefälle nur dann eine Ruhestellung ein, wenn dem auf ein Körnchen wirkenden zentrifugalen Verdrängungsbestreben der Sphäre durch gleich grosse, aber entgegengesetzt gerichtete Kräfte das Gleichgewicht gehalten wird. Nimmt das Gefälle ab, so werden die Einlagerungen sich unter dem Einfluss dieses Gegendruckes wieder in ihre Ausgangsstellung zurückbewegen müssen. Jedenfalls zeigen die Beobachtungen von Ballowitz über den Körnchentanz, dass die Verschiebung der Granula gegen elastische Widerstände erfolgt. Ein vollkommener Ausgleich des Druckgefälles liegt aber offenbar dann vor, wenn alle Körnchen gleichmässig in der Zelle verteilt sind; denn beständen noch irgendwelche Druckdifferenzen, so müssten sie ein Abströmen der Körnchen von Orten höheren Drucks zu solchen niederen Drucks veranlassen. Dagegen besteht der Einwand von Kahn und Lieben zu Recht, wenn nun weiter in dem diskutierten Fall die Ballung der Körnchen in der Sphäre zustande kommen soll. Dafür ist eine Umkehr des Druckgefälles nötig, derart, dass in der Peripherie der Zelle höherer, in ihrem Zentrum niedrigerer Druck besteht. Eine solche Umkehr des Druckgefälles wäre noch am leichtesten verständlich, wenn man

annimmt, das Chromatophorenplasma im allgemeinen befinde sich in einem Zustand leichter Gelatinierung, die Sphäre dagegen könne alle Stufen des Aggregatzustandes durchlaufen, die bei einer kolloidalen Substanz vom festeren Gel zum vollkommenen Sol überleiten. Geht alsdann die Sphäre bei gleichmässiger Verteilung der Körnchen aus einem Zustand gleicher Kohäsion mit dem des übrigen Plasmas in den Zustand geringerer Kohäsion des Sols über, so tritt damit eine Umkehr des ursprünglichen zentrifugalen Druckgefälles ein und die Körnchen müssen sich in die Sphäre hineinbewegen.

Das Jonglieren der Körnchen erkläre ich mir aus kurz andauernden Schwankungen des Sphärendrucks. Auch glaube ich nicht, dass die unabhängige und stückweise oder entgegengesetzte Bewegung von einzelnen Körnchenreihen oder Abschnitten von solchen ganz unvereinbar mit der entwickelten Theorie sei. Diese Erscheinungen betrachte ich als durch lokale Widerstände (Reibung, Gewebedruck und vielleicht noch andere nicht leicht auffindbare Faktoren) bedingt (vgl. Foraminiferen S. 243).

Auch scheint mir das eigentümliche Verhalten der Chromatophoren mit grossen und kleinen Granula (siehe S. 235) durch die hier vertretenen Auffassungen einer Erklärung näher gerückt. Da grössere Einlagerungen schneller und weiter von der Sphäre abrücken als kleinere, und bei der Umkehr des Druckgefälles auch schneller zur Sphäre zurückkehren müssen, so wäre die Tatsache, dass die kleinen Granula am längsten in den Ausläufern zurückbleiben, eine unmittelbare Folge dieser Gesetzmässigkeiten.

Die eigentümliche Erscheinung, dass die Hauptmassen des Pigments sich bisweilen auf Bahnen bewegen, die von dem geballten Pigment gerade zu den Ausläufern hinführen (Fig. 8, Taf. V), während im übrigen die Ausbreitung des Pigments weniger weit gediehen ist, könnte darauf zurückgeführt werden, dass längs der grossen Strecke von der Sphäre bis zu den Enden der Ausläufer das Druckgefälle beträchtlicher ist, als auf dem kürzeren Weg von der Sphäre bis zur Peripherie des eigentlichen Zellleibes, daher die erstgenannten Richtungen für die Pigmentbewegung bevorzugt sein müssen. —

Ich bin mir wohl bewusst, dass auch diese Theorie, welche

die Ursache der intrazellulären Pigmentverlagerung in Veränderungen des um die Sphäre herum bestehenden Druckgefälles sucht und eine Bewegung der Pigmentgranula in mehr oder minder streng radiären Reihen auf die richtende Wirkung radiär von der Sphäre ausgehender fädiger Strukturen zurückführt, nicht die letzten Fragen beantwortet. Aber solange ein Problem nicht gelöst ist, müssen alle Wege eingeschlagen werden, die zum Ziel hinweisen: als einem solchen, wie mir dünkt, nicht ganz ungangbaren Weg, sei diesem Erklärungsversuch hier ein Platz gegönnt.

Literaturverzeichnis.

Agassiz, L., 1857: Contributions to the natural history of the United States of America. Vol. I. Boston.

Ballowitz, E., 1893: Die Nervenendigungen der Pigmentzellen, ein Beitrag zur Kenntnis der Endverzweigungen der Nerven mit dem Protoplasma der Zelle. Zeitschr. f. wiss. Zool., Bd. 56, S. 673—706, Taf. 35—39.

Derselbe, 1913a: Über chromatische Organe, schwarzrote Doppelzellen und andere eigenartige Chromatophorenvereinigungen, über Chromatophorenfragmentation und über den feineren Bau des Protoplasmas der Farbstoffzellen. Verh. d. Anat. Ges. 1913, S. 108—116.

Derselbe, 1913b: Über Erythrophoren in der Haut der Seebarbe, Mullus L., und über das Phänomen der momentanen Ballung und Ausbreitung ihres Pigments. Nach Beobachtungen an der lebenden Zelle. Arch. f. mikr. Anat., Bd. 83, S. 290—304, Taf. XV u. XVI.

Derselbe, 1913c: Die chromatischen Organe in der Haut von Trachinus vipera Cuv. Zeitschr. f. wiss. Zool., Bd. 104, S. 471—529, Taf. XIV—XVIII.

Derselbe, 1913d: Über schwarzrote und sternförmige Farbzellkombinationen in der Haut von Gobiiden. Ibid. Bd. 106, S. 527—593, Taf. VIII—XII.

Derselbe, 1913e: Über Erythrophoren besonderer Art in der Haut von Knochenfischen. Arch. f. mikr. Anat., Bd. 82, S. 206—219, Taf. XIV.

Derselbe, 1913f: Das Verhalten der Zellkerne bei der Pigmentströmung in den Melanophoren der Knochenfische (nach Beobachtungen am lebenden Objekt). Biol. Centralblatt, Bd. 33, S. 267—272.

Derselbe, 1913g: Das Verhalten der Kerne bei der Pigmentströmung in den Erythrophoren von Knochenfischen. Nach Beobachtungen an der lebenden Rotzelle von Mullus. Ibid., Bd. 33, S. 490—493.

Derselbe, 1914a: Über die Pigmentströmung in den Farbstoffzellen und die Kanälchenstruktur des Chromatophorenprotoplasmas. Nach Beobachtungen an der lebenden Pigmentzelle und nach kinematographischen Aufnahmen. Pflügers Archiv, Bd. 157, S. 165—210, Taf. III—VI.

Derselbe, 1914b: Vier Momentaufnahmen der intrazellulären Pigmentströmungen in den Chromatophoren erwachsener Knochenfische. Arch. f. Zellforschung, Bd. 12, S. 553—557, Taf. XL.

Derselbe, 1914c: Zur Kenntnis des feineren Baues des Chromatophorenplasmas. Ibid., Bd. 12, S. 558—566, Taf. XLI—XLII.

Derselbe, 1915: Über die Erythrophoren und ihre Vereinigungen mit Iridozyten und Melanophoren bei Hemichronis bimaculata Gill. Ibid., Bd. 14. S. 192—219.

Biedermann, W., 1909: Vergleichende Physiologie der irritablen Substanzen. Ergebn. d. Physiol. v. Asher u. Spiro, Jahrg. 8, S. 26—211.

Derselbe, 1914: Physiologie der Stütz- und Skelettsubstanzen. Handbuch d. vergl. Physiologie, herausgegeben von Winterstein, Bd. 3, S. 319—1188. Jena.

Biochemisches Handlexikon 1911, herausgegeben von E. Abderhalden, Bd. IV und Bd. VI, Berlin.

Blanchard, R., 1880: Recherches sur la structure de la peau des lézards. Bull. de la Soc. Zool. de France, Vol. V, p. 1—35, Taf. I—III.

Braun, M., 1877a: Lacerta Lilfordi und Lacerta muralis. Arb. a. d. zool.-zootom. Institut in Würzburg, Bd. 4, S. 1—64, Taf. I u. II.

Derselbe, 1877b: Zur Bedeutung der Cuticularborsten auf den Haftlappen der Geckotiden. Ibid., Bd. 4, S. 231—237, Taf. XI.

Brücke, E., 1851: Untersuchungen über den Farbenwechsel des afrikanischen Chamäleons. Neudruck, Leipzig 1893, in Ostwalds „Klassiker der exakten Naturwissenschaften."

Carlton, F. C., 1903: The color changes in the skin of the so called Florida Chamaeleon, Anolis carolinensis Cuv. Proc. Amer. Acad. of Art. and Sci., Vol. 39, p. 259—276, 1 tab.

Degner, E., 1912: Über Bau und Funktion der Krusterchromatophoren. Eine histologisch-biologische Untersuchung. Zeitschr. f. wiss. Zoologie, Bd. 12, S. 1—78, Taf. I—III.

Doflein, F., 1916: Studien zur Naturgeschichte der Protozoen, VII, Untersuchungen über das Protoplasma und die Pseudopodien der Rhizopoden. Zool. Jahrb., Bd. 39, Anat., S. 325—380, Taf. 19—22.

Ficalbi, E., 1888: Ricerche istologiche sul tegumento dei serpenti. Atti Soc. Toscana di Sci. Nat., Pisa, Memorie vol. IX, p. 220—333, tab. VI.

Fischel, A., 1906: Zur Entwicklungsgeschichte der Echinodermen. I. Zur Mechanik der Zellteilung. II. Versuche mit vitaler Färbung. Arch. f. Entwicklungsmech., Bd. XXII, S. 526—541.

Derselbe, 1907: Zur Frage der Pigmentballung. Arch. f. Anat. u. Physiol., Phys. Abt., Jahrg. 1907, S. 427—428.

Flemming, W., 1890: Über die Teilung von Pigmentzellen und Kapillarwandzellen. Ungleichzeitigkeit der Kernteilung und Zelltrennung. Arch. f. mikr. Anat., Bd. 35, p. 275—286, Taf. XIV.

Franz, V., 1908: Zur Struktur der Pigmentzellen. Biol. Centralbl., Bd. 28. S. 536.

Heidenhain, M., 1911: Plasma und Zelle I, Abt. 2, Jena.

Hertel, E., 1907: Einiges über die Bedeutung des Pigmentes für die physiologische Wirkung der Lichtstrahlen. Vergleichend-physiologische Untersuchungen. Zeitschr. f. allgem. Phys., Bd. 6, S. 44—70.

Kahn, R. H. und Lieben, S., 1907: Über die scheinbaren Gestaltsänderungen der Pigmentzellen. Arch. f. Anat. u. Physiol., Physiol. Abt., Jahrg. 1907, S. 104—111, Taf. IV—V.

Kammerer, P., 1907: Künstlicher Melanismus bei Eidechsen. Zentralbl. f. Physiol., Bd. 20, Lit. 1906, S. 261—263.

Derselbe, 1910: Vererbung erzwungener Farbenveränderungen, I. u. II. Mitteilung: Induktion von weiblichem Dimorphismus bei Lacerta muralis, von männlichem Dimorphismus bei Lacerta fiumana. Arch. f. Entwicklungsgesch., S. 456—498, Taf. XIV—XV.

Krukenberg, C. Fr. W., 1882a: Die Farbstoffe in der Reptilienhaut. Die gelben Pigmente der Schlangen und Lacertiden. Vergl.-physiol. Studien, II. Reihe, 2. Abt., S. 50—54, Heidelberg.

Krukenberg u. Ewald, 1882b: Über die Verbreitung des Guanins, besonders über sein Vorkommen in der Haut von Amphibien, Reptilien und von Petromyzon fluviatilis. Unters. a. d. physiol. Inst. d. Univ. Heidelberg, Bd. IV, S. 253—263.

Krukenberg, 1883: Über Besonderheiten der Guaninablagerung bei Fischen. Zeitschr. f. Biologie, Bd. 19 (N. F. Bd. 1), S. 154—158.

Derselbe, 1886: Vergleichend-physiologische Vorträge. Grundzüge einer vergleichenden Physiologie der Farbstoffe und Farben. Heidelberg.

Leydig, F., 1868: Über Organe eines sechsten Sinnes. Nova acta acad. Carol., Bd. 34, S. 1—108, Taf. I—V.

Derselbe, 1872: Die in Deutschland lebenden Arten der Saurier. Tübingen.

Derselbe, 1873: Über die äusseren Bedeckungen der Amphibien und Reptilien. Neue Beiträge. Erster Artikel. Die Haut einheimischer Ophidier. Arch. f. mikr. Anat., Bd. IX, S. 753—794, Taf. XXXII.

Derselbe, 1888: Pigmente der Hautdecke und Iris. Verh. physik.-med. Gesellschaft Würzburg, N. F., Bd. 22, Nr. 9, S. 1—25.

Neumann, E., 1909: Guaninkristalle in den Interferenzzellen der Amphibien. Virchows Arch. f. pathol. Anat. u. Physiol. u. klin. Medizin, Bd. 196 (F. XIV, Bd. VI), S. 566—576.

Oppenheimer, E., 1895: Über eigentümliche Organe in der Haut einiger Reptilien. Ein Beitrag zur Phylogenie der Haare. Schwalbes morphol. Arb., Bd. 5, S. 445—461, Taf. 18—20.

Osawa, G., 1896: Beitrag zur feineren Struktur des Integuments der Hatteria punctata. Arch. f. mikr. Anat., Bd. 47, S. 570—583, Taf. XXIX.

Parker: G. H., 1906: The influenee of light and heat on the mouvement of the melanophore pigment especially in lizards. Journ. Exp. Zoology, vol. III, p. 401—414.

Pouchet, G., 1876: Des changements de coloration sous l'influence des nerfs. Journal de l'anat. et de la physiol., p. 1—10, 113—165, tab. I—IV.

Rhumbler, L., 1896: Versuche einer mechanischen Erklärung der indirekten Zell- und Kernteilung. Erster Teil. Die Cytokinese. Arch. f. Entwicklungsmech., Bd. III, S. 527—621, Taf. XXXVI.

Derselbe, 1900: Physikalische Analyse von Lebenserscheinungen der Zelle, II. Mechanik der Abrückung von Zelleinlagerungen aus Verdichtungszentren der Zelle im Anschluss an Fischels Vitalfärbungen an Echinodermeneiern und Bütschlis Gelatinespindeln erläutert. Ibid. Bd. IX, S. 32—62.

van Rynberk, G., 1906: Über den durch Chromatophoren bedingten Farbenwechsel der Tiere (sogenannte chromatische Hautfunktion). Ergebn. d. Physiol. von Asher und Spiro, Bd. 5, S. 347—571.

Schmidt, W. J., 1910: Das Integument von Voeltzkowia mira Bttgr. Ein Beitrag zur Morphologie und Histologie der Eidechsenhaut. Zeitschr. f. wiss. Zool., Bd. 94, S. 605—720, Taf. XXII—XXIV.

Derselbe, 1911: Beobachtungen an der Haut von Geckolepis und einigen anderen Geckoniden. Völtzkow, Reise in Ostafrika in den Jahren 1903—1905, Bd. 4, S. 331—351, Taf. 24 u. 25.

Derselbe, 1912a: Studien am Integument der Reptilien, I. Die Haut der Geckoniden. Zeitschr. f. wiss. Zool., Bd. 101, S. 139—258, Taf. VIII—XII.

Derselbe, 1912b: Dasselbe, III: Über die Haut der Gerrhosauriden. Zool. Jahrb., Bd. 35, Anat., S. 75—103, Taf. 4.

Derselbe, 1913: Dasselbe, IV: Uroplatus fimbriatus (Schneid.) und die Geckoniden. Ibid., Bd. 36, Anat., S. 377—464, Taf. 33—36.

Derselbe, 1914: Dasselbe, V: Anguiden. Ibid., Bd. 38, Anat., S. 1—102, Taf. 1—6.

Derselbe, 1916: Dasselbe, VII: Bau und Entwicklung der Eidechsenkrallen. Ibid., Bd. 39, Anat., S. 385—484, Taf. 23—27.

Schneider, K. C., 1905: Plasmastruktur und -bewegung bei Protozoen und Pflanzenzellen. Arb. a. d. zool. Inst. d. Univ. Wien, Bd. XVI, 118 Seiten und 4 Tafeln.

Schultze, M., 1863: Das Protoplasma der Rhizopoden und Pflanzenzellen. Ein Beitrag zur Theorie der Zelle. Leipzig.

Schulze, P., 1913: Studien über tierische Körper der Carotingruppe, I, Insecta. Sitzungsber. Ges. Naturf. Freunde, Berlin, Jahrg. 1913, S. 1—22, Taf. I—III.

Siedlecki, M., 1909: Zur Kenntnis des javanischen Flugfrosches. Biol. Centralbl., Bd. 29, S. 704—737, Taf. VII—VIII.

Thilenius, G.: 1897: Der Farbenwechsel von Varanus griseus, Uromastix acanthinurus und Agama inermis. Schwalbes Morph. Arb., Bd. 7, S. 515—545, Taf. XVII—XVIII.

Todaro, F., 1877: Sulla struttura della pelle de' rettili. Atti Acad. Lincei Anno 275. 1877—78. Mem. (3), Vol. 7, p. 1073—1129, tab. VII—XI.

Werner, F., 1913: Die Lurche und Kriechtiere, II. Bd. Brehms Tierleben. Leipzig und Wien.

Winkler, F., 1910: Beobachtungen über die Bewegungen der Pigmentzellen. Arch. f. Dermat. u. Syphilis, Bd. 101, S. 255—260.

Zimmermann, K. W., 1890: Über die Teilung der Pigmentzellen, speziell der verästelten intraepithelialen. Arch. f. mikr. Anat., Bd. 36, S. 404—410, Taf. XV.

Derselbe, 1893a: Studien an Pigmentzellen, I: Über die Anordnung des Archiplasmas in den Pigmentzellen der Knochenfische. Ibid., Bd. 41, S. 367—389. Taf. XXIII—XXIV.

Derselbe, 1893b: Über die Kontraktion der Pigmentzellen der Knochenfische. Verh. Anat. Ges., S. 76—78.

Zirkel, F., 1898: Elemente der Mineralogie. 13. Auflage, Leipzig.

Erklärung der Abbildungen auf Tafel V—IX.

Tafel V.

Alle Abbildungen beziehen sich auf **Melanophoren** von Uroplatus fimbriatus Schneid. und sind mittels des Abbeschen Zeichenapparates in der Höhe des Objekttisches nach 7,5 μ dicken Schnittpräparaten der mit Apathys Alkohol-Sublimat fixierten Haut entworfen, sofern nicht anders vermerkt, unter Benutzung von Zeiss' Apochromat 2 mm N. A. 1,3 und Kompensations-Okular 8.

Fig. 1. Übersichtsbild einer Melanophore der Rückenhaut; stärkere Pigmentansammlung in den Endfüsschen der Ausläufer. Zeiss' Apochromat 4 mm und Komp.-Ok. 8. Vergr. 600 : 1.

Fig. 2. Zellkörper einer Melanophore, der bei spärlichem Pigmentgehalt einen Kern zeigt; Ausläufer stark mit Melaninkörnchen erfüllt. Färbung Delafields Hämatoxylin. Vergr. 1360 : 1.

Fig. 3. Kleinere Melanophore, in deren pigmentarmem Zellkörper ein Kern und die Sphäre sichtbar sind. Färbung Eisenhämatoxylin. Vergr. 1360 : 1.

Fig. 4. Fast pigmentleerer Zellkörper einer Melanophore; Sphäre durch leichte Ballung der Granula angedeutet. Kern gegen die Sphäre hin schüsselartig ausgehöhlt. Färbung Delafields Hämatoxylin. Vergr. 1360 : 1.

Fig. 5. Zellkörper einer Melanophore mit einem im Schnitt gelegenen Ausläufer. Zelleib fast pigmentleer, Ausläufer, besonders Endfüsschen pigmenterfüllt; Sphäre durch leichte Ballung der Granula angedeutet; Kern gegen die Sphäre hin ausgehöhlt. Färbung Delafields Hämatoxylin. Vergr. 1360 : 1.

Fig. 6. Zellkörper einer Melanophore; die beiden Kerne im Schnitt getroffen; starke Pigmentansammlung in der Sphäre, die nach aussen hin allmählich abnimmt und sich zum Teil in radiären Zügen in die Ausläufer fortsetzt. Färbung Delafields Hämatoxylin. Vergr. 1360 : 1.

Fig. 7. Zellkörper einer Melanophore; die beiden Kerne, mächtige zentrale Pigmentansammlung und radiäre Züge von Pigmentkörnchen sichtbar. Färbung Delafields Hämatoxylin. Vergr. 1360 : 1.

Fig. 8. Melanophore mit zentraler Pigmentansammlung, in deren Inneren ein elliptischer Bezirk sich besonders ab-

hebt; radiäre Züge von Melaningranula, die breiteren in die Ausläufer übergehend, zwischen ihnen vereinzelte radiäre Fäden; Kern zum Teil in die zentrale Pigmentanhäufung eingebettet. Färbung Delafields Hämatoxylin. Vergr. 1360 : 1.

Fig. 9. Zellkörper einer Melanophore. Sphäre sehr dicht mit Pigmentkörnchen erfüllt; im übrigen Zelleib nur vereinzelte Granula; sehr zarte radiäre Strahlung von der Sphäre aus. Färbung Eisenhämatoxylin. Vergr. 1360 : 1.

Fig. 10. Zellkörper einer Melanaphore, mit Chlor gebleicht; von der dichteren zentralen, elliptischen Plasmamasse (= Sphäre), in der die entfärbten Granula noch als undeutliche Körnung sichtbar sind und welche die beiden Kerne grösstenteils umschliesst, gehen radiäre Fäden aus, mit plasmatischem Belag, in dem die Granula hier und da noch kenntlich sind; zwischen diesen Fasern Schrumpfungslücken. Färbung Eisenhämatoxylin. Vergr. 1360 : 1.

Fig. 11. Zellkörper einer Melanophore mit Chlor gebleicht; ein Kern und Sphäre sichtbar; von der letzteren gehen allseits radiäre, in Plasma eingebettete Fäden aus; zwischen ihnen vereinzelte Schrumpfungslücken. Sehr stark mit Eisenhämatoxylin gefärbt. Vergr. 1360 : 1.

Fig. 12. Zellkörper einer Melanophore mit Chlor gebleicht; die beiden Kerne, sehr langgestreckte Sphäre und radiäre Fäden sichtbar, die zum Teil in die Ausläufer hineinreichen. Sehr stark mit Eisenhämatoxylin gefärbt. Vergr. 1360 : 1.

Fig. 13. Zellkörper einer Melanophore mit Chlor gebleicht; grosse, kugelige Sphäre, gegen diese hin ausgehöhlte Kerne und undeutliche radiäre Strahlung sichtbar; stärkere Fäden ziehen in zwei der Ausläufer hinein. Färbung Eisenhämatoxylin. Vergr. 1360 : 1.

Tafel VI.

Alle Abbildungen beziehen sich auf **Allophoren** von Uroplatus fimbriatus Schn. und sind mit Ausnahme von Fig. 14 nach 7,5 μ dicken Schnittpräparaten der mit Alkohol-Sublimat nach Apáthy fixierten Haut unter Benutzung des Abbe schen Zeichenapparates und Zeiss' Apochromat 2 mm N. A. 1,3 und Komp.-Ok. 8 in der Höhe des Objekttisches entworfen.

Fig. 14. Gruppe von Allophoren in Flächenansicht nach einem ungefärbten Totalpräparat der Rückenhaut (seitliche Hautfalte) gezeichnet; man beachte die wechselnde Grösse der Granula in verschiedenen und auch in der gleichen Zelle. Zeiss' Apochromat 4 mm und Komp.-Ok. 8. Vergr. 600 : 1.

Fig. 15. Allophore mit Granula mittlerer Grösse, die den Sphärenbezirk frei lassen, im letzten eine kleine zentrale Verdichtung und undeutliche radiäre Strahlung; stellenweise radiäre Reihenanordnung der Granula. Lage des Kernes angedeutet. Färbung Eisenhämatoxylin. Vergr. 1360 : 1.

Fig. 16. Zellkörper einer Allophore mit spärlichen meist grossen, peripher gelagerten Granula; gut abgesetzte, zentral gelegene Sphäre mit dichter radiärer Strahlung; Kern neben der Sphäre. Färbung Eisenhämatoxylin. Vergr. 1360:1.

Fig. 17. Zellkörper einer Allophore mit spärlichen, verschieden grossen, meist in der Peripherie befindlichen Granula. Sphäre mässig deutlich gegen die wenig ausgeprägte Strahlung abgesetzt; Kern. Färbung Eisenhämatoxylin. Vergr. 1360:1.

Fig. 18. Zellkörper einer Allophore mit peripher gelagerten, mittelgrossen Granula; Sphäre geht allmählich in die Strahlung über. Färbung Eisenhämatoxylin. Vergr. 1360:1.

Fig. 19. Zellkörper einer Allophore mit mittelgrossen Granula in deutlicher Reihenstellung; Sphärenbezirk scharf abgesetzt, körnchenfrei; Kern. Färbung Delafields Hämatoxylin. Vergr. 1360:1.

Fig. 20. Zellkörper einer Allophore mit Granula verschiedener Grösse, die derart in radiäre Reihen gestellt sind, dass im allgemeinen die Grösse der Körnchen mit dem Abstand vom undeutlich abgesetzten Sphärenbezirk an Grösse zunehmen; längere Achse länglicher Körnchen radiär zur Sphäre eingestellt; Kern. Färbung Eisenhämatoxylin. Vergr. 1360:1.

Fig. 21. Zellkörper einer Allophore mit sehr verschieden grossen Granula, deren Umfang im allgemeinen mit dem Abstand von der wenig ausgeprägten Sphäre zunimmt; die länglichen grösseren Granula mit Radiärstellung der längeren Achse. Färbung Eisenhämatoxylin. Vergr. 1360:1.

Fig. 22—23. Feinkörnige Allophoren mit gleichmässiger Verteilung der Granula; in beiden Kern, in 22 auch Sphäre sichtbar. Stark mit Eisenhämatoxylin gefärbt. Vergr. 1360:1.

Fig. 24—27. Feinkörnige Allophoren; Granula kaum gefärbt; kleine zentrosomartige Sphäre mit radiärer Strahlung und Kern sichtbar. Schwach mit Eisenhämatoxylin gefärbt. Vergr. 1360:1.

Fig. 28—30. Zellkörper von kleinen Allophoren aus der Haut der Augengegend; Zentriol in Form eines einfachen oder doppelten Körnchens stark gefärbt; Sphäre schwach, nur in Abbildung 30 mit radiären Zügen ausgebildet; Kern. Färbung Eisenhämatoxylin. Vergr. 1360:1.

Tafel VII.

Alle Abbildungen sind nach überlebendem Material, dem in physiologischer Kochsalzlösung untersuchten freien Rand der Bauchschuppen von Lacerta vivipara (und L. agilis, Fig. 35), unter Benutzung des Abbéschen Zeichenapparates und, soweit nicht anders vermerkt, des Zeiss-Apochromaten 2 mm N. A. 1,30 und des Komp.-Ok. 8 in Objekttischhöhe entworfen und betreffen vornehmlich die **Lipophoren.**

Fig. 31. Ausschnitt des Hinterrandes einer Bauchschuppe mit blauen und grünlichen Guanophoren, gelben Lipophoren, schwarzen

Melanophoren und vereinzelten Anhäufungen rötlicher Lipochrinmassen. Zeiss' Apochromat 16 mm und Komp.-Ok. 8. Vergr. 164:1.

Fig. 32. Teil der Lipophorenschicht bei starker Vergrösserung; grössere orangefarbige Tropfen und rötliche Lipochrinmassen zwischen den gelben Schollen; unten rechts eine Guanophore. Vergr. 1360:1.

Fig. 33. Lipophore von der äusseren Zone des Schuppenrandes mit kleineren, annähernd gleich grossen Granula; im Zelleibe die Stelle des Kernes sichtbar. Vergr. 1360:1.

Fig. 34. Kleine, nur ganz schwach gelblich erscheinende Lipophore. Vergr. 1360:1.

Fig. 35. Lipophore von Lacerta agilis mit zahlreichen kleineren und vereinzelten grösseren Granula. Vergr. 1360:1.

Fig. 36. Lipophore mit sehr verschieden grossen Granula und unregelmässig geformten Lipochrineinlagerungen. Vergr. 1360:1.

Fig. 37—40. Lipophoren mit stäbchenförmigen, zum Teil körnchenartigen Lipochrinkristallen; in Abbildung 38 und 40 Lage des Kernes gut kenntlich. Vergr. 1360:1.

Fig. 41. Gruppe von Lipochrinkristallen zwischen den Ästen der Melanophoren scheinbar extrazellulär gelegen. Vergr. 1360:1.

Fig. 42. Gruppe durcheinander geschlungener Fäden und Ringe von Lipochrin. Vergr. 1360:1.

Fig. 43—45. Gruppen von verschiedenartig geformten Lipochrinteilchen (in Fig. 44 ausserdem ein grosser gelber Fettropfen). Vergr. 1360:1.

Tafel VIII.

Die Abbildungen beziehen sich auf **Allophoren**, **Lipophoren** und **Guanophoren** von Lacerta muralis, L. agilis und L. vivipara und sind, soweit nicht anders bemerkt, nach Schnittpräparaten mit Hilfe des Abbéschen Zeichenapparates in Objekttischhöhe entworfen.

Fig. 46. Lacerta muralis. Rückenschuppe längs. E = Epidermis; M_1 = epidermale, M = subepidermale Melanophoren; A = Allophoren; G = Guanophoren. Fixierung Formol; Schnittdicke 22 μ; ungefärbt; Zeiss' Apochromat 8 mm und Komp.-Ok. 4. Vergr. 158:1.

Fig. 47. Lacerta muralis. Rückenschuppe längs. L = Lipophoren (osmiert), die übrigen Bezeichnungen wie in Fig. 46. Fixierung Chrom-Osmium-Essigsäure ungefärbt; Schnittdicke 22 μ. Zeiss' Aprochrom. 8 mm und Komp.-Ok. 4. Vergr. 158:1.

Fig. 48. Lacerta agilis. Hinterrand einer Rückenschuppe. Bezeichnungen wie in Fig. 46. Fixierung Formol; Schnittdicke 22 μ ungefärbt. Zeiss' Aprochromat 8 mm und Komp.-Ok. 8. Vergr. 350:1.

Fig. 49. Lacerta muralis. Schichtung der verschiedenen Chromatophoren an einer Stelle der Rückenhaut entsprechend Fig. 46. Bezeichnung wie dort. Fixierung Formol; Schnittdicke 22 μ; ungefärbt. Zeiss' Apochromat 2 mm. N. A. 1,30 und Komp.-Ok. 8. Vergr. 1360:1.

Fig. 50. Lacerta muralis. Teil eines Längsschnittes einer Rückenschuppe, umfassend die basalen Epidermiszellen (E) und den oberen Teil der Subepidermis. Bezeichnungen wie in Fig. 46. Fixierung Formol; Schnittdicke 7,5 μ; Färbung Eisenhämatoxylin-Eosin. Zeiss' Aprochromat 2 mm N. A. 1,3 und Komp.-Ok.8. Vergr. 1360:1.

Fig. 51. Lacerta agilis. Kehlschuppe längs. G_1 erratische Guanophoren; die übrigen Bezeichnungen wie in Fig. 46 und 47. Fixierung Chrom-Osmium-Essigsäure; Schnittdicke 15 μ; ungefärbt. Zeiss' Apochromat 16 mm und Komp.-Ok. 4. Vergr. 78:1.

Fig. 52. Lacerta agilis. Teil eines Längsschnittes einer Kehlschuppe, entsprechend Fig. 51, umfassend die basalen Epidermiszellen (E) und den oberen Teil der Subepidermis. Bezeichnungen wie Fig. 46 und 47. Fixierung Chrom-Osmium-Essigsäure Schnittdicke 15 μ; ungefärbt. Zeiss' Apochromat 2 mm N. A. 1,30 und Komp.-Ok. 8. Vergl. 1360:1.

Fig. 53. Lacerta muralis. Teil eines Längsschnittes einer Rückenschuppe, umfassend die basalen Epidermiszellen (E) und den oberen Teil der Subepidermis; Bezeichnungen wie in Fig. 46 und 47. K = Blutkapillare. Fixierung Chrom-Osmium-Essigsäure. Schnittdicke 7,5 μ. Färbung Eisenhämatoxylin-Eosin. Zeiss' Apochromat 2 mm N. A. 1,3 und Komp.-Ok. 8. Vergr. 1360:1.

Fig. 54. Lacerta agilis. Lipophoren (L) unter den basalen Epidermiszellen (E). Fixierung Chrom-Osmium-Essigsäure. Schnittdicke 7,5 μ. Färbung Eisenhämatoxylin. Zeiss' Apochromat 2 mm N. A. 1,3 und Komp.-Ok. 8. Vergr. 1360:1.

Fig. 55. Lacerta vivipara Lipophoren aus einer Bauchschuppe. Bezeichnung, Fixierung, Färbung, Optik wie in Fig. 54. Vergr. 1360:1.

Fig. 56a—d. Lacerta muralis. Guanophoren aus 7,5 μ dicken Querschnitten der Rückenhaut, in a, b, c der Kern getroffen, d = ein kernfreier Zellabschnitt. Anordnung des kristallinischen Guanophoreninhalts in Schichten, deren Zusammensetzung aus winzigen Körnern vor allem in d kenntlich ist. Fixierung Formol; Färbung Delafields Hämatoxylin. Zeiss' Apochromat 2 mm N. A. 1,3 und Komp.-Ok. 8. Vergr. 1360:1.

Fig. 57. Lacerta agilis. Stück einer Guanophore in Flächenansicht nach einem Totalpräparat vom Hinterrand einer Bauchschuppe; in einigen Ausläufern helle, kanalartige Spalten. Fixierung Alkohol; ungefärbt. Zeiss' Apochromat 2 mm N. A. 1,3 und Komp.-Ok. 8. Vergr. 1360:1.

Fig. 58. Lacerta agilis. Stück einer Guanophore im Flächenschnitt der Bauchhaut. Schichtung des kristallinischen Inhalts stellenweise kenntlich. Fixierung Formol; Schnittdicke 15 μ; ungefärbt. Zeiss' Apochromat 2 mm N. A. 1,3 Komp.-Ok. 8. Vergr. 1360:1.

Fig. 59. Lacerta agilis. Guanophore aus einem 7,5 μ dicken Querschnitt der Bauchhaut; kristallinischer Guanophoreninhalt entfernt, Streifung des Zelleibes erhalten; Kern,

ihm anliegend körnige Plasmaanhäufung mit Zentriol (?), links stark färbbares strangartiges Gebilde. Fixierung Formol; Schnittdicke 7,5 μ. Färbung Eisenhämatoxylin-Eosin. Zeiss' Apochromat 2 mm N. A. 1,3 und Komp.-Ok. 8. Vergr. 1360 : 1.

Fig. 60 a—c. Lacerta muralis. Guanophoren aus 7,5 μ dicken Schnitten der Rückenhaut; kristallinischer Guanophoreninhalt entfernt, Streifung des Zelleibes erhalten; Kern sichtbar; in b ausserdem vom Kern ausgehende stark färbbare Masse kenntlich. Fixierung, Färbung, Optik wie in Fig. 59. Vergr. 1360 : 1.

Tafel IX.

Alle Abbildungen beziehen sich auf **embryonale Melanophoren** von Geckolepis polylepis Bttgr. und sind nach Totalpräparaten der Haut oder einzelner Schuppen, gefärbt mit Delafields Hämatoxylin, mit Hilfe des Abbé'schen Zeichenapparates unter Benutzung von Zeiss' Apochromat 2 mm N. A. 1,30 und Komp.-Ok. in Objekttischhöhe entworfen.

Fig. 61 a—c. Jugendstadien intraepithelialer Melanophoren eines 2,5 cm langen Embryos mit blauen Granula im Plasma. Kern in b und c exzentrisch gelegen. Vergr. 1360 : 1.

Fig. 62 a—d. Intraepitheliale Melanophoren eines älteren Embryos; in a und b neben dem Kern die Sphäre sichtbar; in c Anastomosen der Ausläufer; in allen Zellen bräunliche Melaningranula entwickelt; in d daneben noch deutlich blaue Granula sichtbar. Vergr. 1360 : 1.

Fig. 63. Subepidermale Melanophore eines älteren Embryos. Zentrale körnchenfreie Sphäre, exzentrischer Kern sichtbar; Zelleib mit zahlreichen blauen Granula und vereinzelten dunklen im Umkreis der Sphäre. Vergr. 1360 : 1.

Fig. 64. Subepidermale Melanophore eines älteren Embryos im Zustand mittlerer Pigmentexpansion. Ausläufer von bräunlichen Melaninkörnchen erfüllt, die um die blau gefärbte Sphäre dichter geballt sind; neben dieser Pigmentanhäufung, zum Teil in ihr, der Kern. Vergr. 1360 : 1.

Fig. 65. Subepidermale Melanophore eines älteren Embryos. Ausläufer zum Teil von Pigment entleert; nur ein Kern zum Teil sichtbar. Vergr. 1360 : 1.

Fig. 66. Subepidermale Melanophore eines älteren Embryos. Ausläufer von den Melaningranula entleert, lassen blaue Körnung erkennen; aus der zentral geballten Melaninmasse ragen die Kerne zum Teil hervor. Vergr. 1360 : 1.

Fig. 67. Subepidermale Melanophore eines älteren Embryos. Ausläufer vollkommen entleert; ohne jede Körnung. Bräunliche Melaningranula zu einem zentralen Pigmentkuchen geballt, der von einer Zone blauer Granula umgeben ist, in der die Kerne liegen. Vergr. 1360 : 1.

Über die bilaterale oder nasotemporale Symmetrie des Wirbeltierauges.

Von

Carl Rabl.

Hierzu Tafel X—XIII und 5 Textfiguren.

In der Diskussion zu dem Vortrage M. v. Lenhosséks über „Die Entwicklung und Bedeutung der Zonula ciliaris" auf der Anatomen-Versammlung in Leipzig im April 1911 sagte ich: „Meine Auffassung der Entwicklung des Glaskörpers und der Zonula steht zu derjenigen v. Lenhosséks in diametralem Gegensatz. Nach meinen Untersuchungen halte ich, wie jetzt wohl die Mehrzahl der Anatomen, den Glaskörper und die Zonula für Produkte der Augenblase, also für Gebilde, die genetisch und anatomisch aufs innigste mit der Retina zusammengehören. Damit hängt aber zugleich meine morphologische Auffassung des ganzen Auges zusammen.

Ich halte das Auge der Wirbeltiere, auch in seinem entwickelten Zustande, für einen zu einem Sinnesorgan umgebildeten Hirnlappen, in den von aussen her die Linse eingesenkt ist. Dass das Auge junger Embryonen — die primäre Augenblase oder auch noch die daraus hervorgehende sekundäre Augenblase oder der Augenbecher — einen Hirnlappen vorstellt, ist allgemein bekannt. Bonnet spricht daher in seinem Lehrbuch der Entwicklungsgeschichte mit Recht von einem „Sehlappen oder Ophthalmencephalon" und einem „Sehventrikel" junger Embryonen. Während man aber früher den Glaskörper von aussen her in den Augenbecher einwachsen und also mesodermalen Ursprungs sein liess und über die Entstehung der Zonula überhaupt nichts auszusagen wusste, haben die neueren Untersuchungen (von denen v. Lenhosséks abgesehen) gezeigt, dass Glaskörper und Zonula aus der Augenblase stammen und genetisch und anatomisch zur Retina gehören. In der Tat ist der Glaskörper nichts anderes als eine in bestimmter Weise differenzierte Glia; er gehört so innig zu der Pars optica

retinae, dass man sagen kann, beide — Pars optica retinae und Glaskörper — bilden eine anatomische und genetische Einheit. Und in ähnlicher Weise sind die Zonulafasern als Gliafasern aufzufassen, hervorgegangen aus basalen Ausläufern der Zellen der inneren Lamelle der Pars ciliaris retinae. Auch sie sind also Differenzierungsprodukte der Augenblase.

Mit der Auffassung, dass Retina, Glaskörper und Zonula und selbstverständlich auch das gleichfalls aus der Augenblase entstehende Pigmentepithel Teile eines spezifisch umgebildeten Hirnlappens sind, stimmen auch der Bau und die Entwicklung des N. opticus überein. Der Opticus ist kein Nerv, wenigstens kein Nerv im gewöhnlichen Sinne des Wortes, sondern eine Leitungsbahn, eine Bahn, die den zum Auge umgebildeten Hirnlappen mit den anderen Teilen des Gehirns in Verbindung setzt. Genau so wie sonst den markhaltigen Nervenfasern und den aus ihnen bestehenden Leitungsbahnen der nervösen Zentralorgane fehlt auch den Fasern des Opticus das Neurilemm, und es finden sich statt der Schwannschen Scheiden Gliazellen, die mit ihren Fortsätzen die Nervenfasern umspinnen. Der Opticus verhält sich also auch histologisch genau so wie eine Leitungsbahn des Zentralnervensystems und stellt sich in scharfen Gegensatz zu den peripherischen Nerven.

Aber auch in Beziehung auf ihre Hüllen stimmen Auge und Opticus mit dem Gehirn überein. Bekanntlich setzt sich die Dura als Duralscheide auf den Opticus und von da als Sklera aufs Auge fort. Und ebenso müssen Arachnoideal- und Pialscheide des Opticus und Tunica vasculosa des Auges als Fortsetzungen der Leptomeningen des Gehirns betrachtet werden. — Endlich darf vielleicht auch in der Gefässversorgung des Auges eine Übereinstimmung mit dem Gehirn erblickt werden. Die Carotis interna ist bekanntlich Carotis cerebralis und nun versorgt ihr erster nennenswerter Ast, die A. ophthalmica, einen zu einem Sinnesorgan umgebildeten Hirnlappen.“

Ich wiederhole diese Worte aus jener Diskussion, weil die Erfahrung lehrt, dass das, was im Anschluss an den Vortrag eines anderen gesagt wird, bald vergessen ist und von niemandem gelesen wird. — Ich weiss nicht, ob mich v. Lenhossék richtig verstanden hat; jedenfalls ging dies aus seiner Antwort nicht hervor. Er hielt es für notwendig, mich darauf aufmerksam zu

machen, dass „die Auffassung der Augenblase und der daraus hervorgehenden Netzhaut als eines an die Peripherie verlagerten Hirnteiles und ebenso des Sehnerven als einer Hirnkommissur sich wohl mit der allgemein herrschenden, von niemandem angefochtenen Anschauung decke". Ich will diese Liebenswürdigkeit gern erwidern, indem ich Herrn v. Lenhossék und wer sich sonst etwa noch für die Geschichte unserer Wissenschaft interessieren sollte, darauf aufmerksam mache, dass schon C. E. v. Baer gewusst hat, dass sich das Auge aus dem Vorderhirnbläschen entwickelt; der daraus zu ziehende Schluss war selbstverständlich. Im ersten Teil seines Hauptwerkes, der bekanntlich im Jahre 1828 erschienen ist, heisst es auf S. 23 und 24: „Die vorderste dieser Zellen (sc. der Hirnzellen), oder diejenige, welche die vorderste war, umschliesst in späterer Zeit die Schenkel des Grosshirns und die Sehhügel. Die enge runde Gestalt, welche sie im ersten Erscheinen hat, verändert sie schon um die 30. Stunde, indem sie im hinteren Teile ihres Umfanges sich erweitert hat und nach vorn sich etwas zuspitzt. Diese seitliche Ausdehnung des hinteren Teiles nimmt ziemlich rasch zu und treibt zu beiden Seiten rundliche Erhöhungen hervor, die ersten Anfänge der Augen." Es dürfte wohl überflüssig sein, auch noch Belegstellen aus Rathke, Remak, Bischoff, Reichert usw. anzuführen, welche zeigen würden, dass sie alle über die Beziehungen der Augenblasen zum Gehirn schon gut unterrichtet waren. Ich bin übrigens v. Lenhossék für seine Belehrung sehr dankbar, wenn sie auch vielleicht seinen Schülern gegenüber besser angebracht gewesen wäre.

v. Lenhossék spricht von der Auffassung der Augenblase und der daraus hervorgehenden Netzhaut als eines an die Peripherie verlagerten Hirnteiles; darum allein handelt es sich aber nicht. Es handelt sich vielmehr darum, dass die Netzhaut mit Inbegriff des Tapetum nigrum, des Glaskörpers und der Zonula eine morphologische und genetische Einheit bildet, dass der Glaskörper und die Zonula als Glia mit der Retina zusammengehören und ebenso Produkte der Augenblase sind, wie die Retina selbst.

v. Lenhossék meint ferner, es gehe nicht an, spezielle Fragen, wie die Entwicklung des Glaskörpers und der Zonula, „aus allgemeinen Prinzipien heraus", wie den Beziehungen zwischen Augenblase und Hirn, „deduktiv entscheiden zu wollen". In diesen Worten liegt eine Entstellung des tatsächlichen Sachverhaltes.

Meine Auffassung des Glaskörpers und der Zonula gründet sich nicht auf eine „Deduktion aus allgemeinen Prinzipien", sondern auf beobachtete Tatsachen. Übrigens brauche ich sie wohl nicht noch eingehend zu rechtfertigen, nachdem ich mich schon an anderem Orte (Anat. Anz. 1903) darüber geäussert habe. v. Lenhossék hat die Ansicht aufgestellt, dass der Glaskörper ein Produkt der Linse sei; ob diese Auffassung ausser etwa von seinem Schüler v. Szily auch sonst noch von jemand geteilt wird, ist mir nicht bekannt. —

Die vorliegende Abhandlung führt den Gedanken, den ich in der erwähnten Diskussion zum Ausdruck brachte und der eigentlich schon in meiner Monographie über den Bau und die Entwicklung der Linse, sowie in dem kleinen Aufsatz über die Entwicklung des Glaskörpers enthalten war, noch weiter aus. Die hier mitgeteilten Tatsachen kenne ich zum grössten Teile schon, seitdem ich in den Jahren 1900 und 1901 die Figuren zu meiner Arbeit über die Entwicklung des Gesichtes (1902) zusammengestellt habe: ich sah mich damals veranlasst, einen grossen Teil der dort abgebildeten Köpfe von Säugetierembryonen in Sagittalserien zu zerlegen. Genauer aber habe ich den Gegenstand erst seit etwa 10 Jahren verfolgt.

I. Säugetiere.

Ich habe die Entwicklung der Retina, soweit die Säugetiere in Betracht kommen, beim Kaninchen, Schaf, Hund, Schwein und Menschen untersucht. Am vollständigsten sind meine Untersuchungen in Beziehung aufs Kaninchen; ich werde mich daher zunächst an diese halten.

1. Kaninchen. Die erste Andeutung einer Augenanlage ist vielleicht schon bei Kaninchenembryonen mit zwei bis drei Urwirbeln vorhanden. Solche Embryonen pflegen 8 bis $8^1/_2$ Tage alt zu sein; wie sie im Flächenbilde aussehen, ist aus den Figuren 12 bis 15 der 4. Tafel meines Buches über „Ed. v. Beneden und den gegenwärtigen Stand der wichtigsten von ihm behandelten Probleme 1915" dargestellt. Sicher fühle ich mich übrigens in der Deutung der von solchen Embryonen erhaltenen Querschnittsbilder, soweit die Anlage der Augen in Betracht kommt, nicht. Auch bei einem Embryo mit vier vorn und hinten scharf begrenzten Urwirbeln, wie ein solcher in Fig. 16 jener Arbeit abgebildet

ist, kann man vielleicht noch nicht von Augenanlagen sprechen. Solche sind aber bei einem Embryo von sechs bis sieben Urwirbeln, der 8 Tage 22 Stunden alt war, ganz sicher vorhanden. Hier kann an der richtigen Deutung nicht gezweifelt werden. Hirn- und Rückenmarksrohr sind noch in der ganzen Ausdehnung offen, wenn auch der Verschluss auf den Querschnitten, welche das Herz und weiter hinten die vordere Hälfte der Urwirbelregion treffen, durch die Annäherung der beiden Medullarplatten schon vorbereitet ist. Die Vorderhirnplatten sind zu dieser Zeit noch flächenhaft ausgebreitet; sie sind stark dorsalwärts vorgewölbt und in der Mitte durch eine breite Furche getrennt; lateral von der Vorwölbung senkt sich eine ungefähr trichterförmige Grube ein — eben die erste Anlage der Augenblase. Die laterale Wand dieser Grube ist etwas dünner als die direkt in die Vorwölbung übergehende mediale. Die Bilder erinnern an die von Keibel vom Schwein beschriebenen und ausserdem an einem Plattenmodell zur Darstellung gebrachten; nach Keibel sind aber die Gruben beim Schwein erst im Stadium von neun bis zehn Urwirbeln zu sehen; ein Embryo von sieben Urwirbeln zeigte davon noch keine Spur. Demnach tritt die Augenblase, vorausgesetzt, dass die Beobachtung Keibels richtig ist, beim Kaninchen etwas früher auf als beim Schwein; wenigstens soweit bei der Bestimmung des Alters die Zahl der Urwirbel in Betracht kommt. Auch war bei dem Keibelschen Embryo das Medullarrohr schon in grosser Ausdehnung geschlossen und nur vorn und hinten noch offen; also auch in dieser Hinsicht war der Embryo weiter entwickelt, als Kaninchenembryonen von sechs bis sieben Urwirbeln.

In den von Charles Minot und Ewing Taylor bearbeiteten Normentafeln zur Entwicklungsgeschichte des Kaninchens (1905) heisst es von einem Kaninchenembryo von $8^1/_2$ Tagen: „Externally 5 fully formed segments visible.“ Ein 2. Embryo solchen Alters hatte sechs bis sieben und ein dritter ungefähr neun Urwirbel. Bei der Beschreibung eines Embryo dieses Alters, dessen Urwirbelzahl aber leider nicht angegeben ist, werden die Augenanlagen erwähnt, wobei aber der Bemerkung ein Fragezeichen angehängt wird: die Stelle lautet: „Anlagen of optic vesicles in lateral parts of cephalic end of raised medullary plate?“ Erst von einem Embryo von 9 Tagen heisst es: „Primary optic vesicles distinct, though small; open widely into medullary tube, which is open

dorsally. They form the entire lateral boundary of medullary tube at point of connection. Ventral wall of vesicle thicker, than dorsal." Diese Bemerkungen stimmen nur zum Teil mit meinen Beobachtungen jüngster Augenanlagen überein: anderen Teiles, und dies gilt namentlich von der letzten Angabe, lassen sie sich aber nur mit meinen Beobachtungen an erheblich älteren Embryonen in Einklang bringen.

Nachdem einmal die ersten Anlagen der Augen gebildet sind, schreitet ihre weitere Entwicklung sehr rasch fort. Bei einem Embryo mit sieben vorn und hinten scharf begrenzten Urwirbeln, also in einem dem vorigen sehr nahe stehenden Stadium, haben sich die Randteile der Vorderhirnplatten, die zu den Augengruben eingesenkt sind, erhoben, so dass die Wand der Grube, die früher die laterale war, nunmehr zur oberen geworden ist. Immerhin sind aber die Ränder der beiden Hirnfalten noch sehr weit voneinander getrennt, die Spalte zwischen ihnen also noch sehr gross. Das Nervenrohr war übrigens bei diesem Embryo schon eine Strecke weit geschlossen: der Verschluss begann in der Gegend der hinteren Hälfte des noch paarigen Herzschlauches und erstreckte sich über die vordersten Urwirbel. Weiter hinten war das Rohr noch offen.

Bei einem Embryo mit neun scharf begrenzten Urwirbeln, zu welchen noch ein vorderster, kranialwärts nicht scharf begrenzter, sondern hier ins unsegmentierte Mesoderm übergehender zehnter kam, ist das Hirnrohr mit Ausnahme des vorn und unten zwischen den Augenblasen gelegenen, sogenannten vorderen Neuroporus geschlossen. Während die beiden Herzanlagen eines Embryo mit acht scharf begrenzten Urwirbeln sich im Zusammenhang mit der fortschreitenden Abhebung des Kopfes vom Dottersack zwar schon einander genähert haben, aber noch nicht verschmolzen sind, haben sich bei einem Embryo mit zehn scharf begrenzten Urwirbeln nur die äusseren Herzhäutchen vereinigt, wogegen die inneren, wenn auch nur in geringer Ausdehnung, noch voneinander getrennt sind. Diese beginnen sich erst bei Embryonen mit zwölf Urwirbeln zu vereinigen, indem das Septum, welches die Lumina der beiden Endothelröhren voneinander trennt, an mehreren, aber nicht an vielen Stellen, durchbrochen wird. Die Vereinigung der beiden Lumina ist auch bei einem Embryo mit 13 Urwirbeln noch von geringer Ausdehnung.

An Sagittalschnittserien durch Embryonen dieses Alters kann man sehen, dass die Augenblasen mit der rasch fortschreitenden Abhebung des Kopfes vom Dottersack eine Stellungsänderung erfahren, die natürlich mit der sich ausbildenden Kopfkrümmung Hand in Hand geht. Bei einem Embryo mit neun Urwirbeln stellen sie auf solchen Schnitten plattgedrückte Blasen mit einer vorderen, oberen, dünneren und einer hinteren, unteren, dickeren Wand dar. Die ganze Blase ist schief von hinten oben nach vorn unten gerichtet und in derselben Richtung zieht natürlich auch das sehr enge, spaltförmige Lumen.

Bei einem Embryo mit zwölf Urwirbeln steht die Blase nahezu senkrecht, mit dem oberen Ende etwas nach vorn, mit dem unteren etwas nach hinten gerichtet. Die vordere Wand der Blase ist noch etwas dünner als die hintere, das Lumen beträchtlich weiter. Bei einem Embryo mit 13 Urwirbeln hat sich der Kopf noch mehr nach unten gebogen und in den Dottersack hineingesenkt und infolgedessen stehen die Augenblasen, auf die späteren Verhältnisse bezogen, mit ihrem längsten Durchmesser fast senkrecht; ihre beiden Wände, die vordere und hintere, sind gleich dick und das Lumen beginnt oval zu werden.

Embryonen mit 12—13 Urwirbeln sind ungefähr 9 Tage alt. Die Anlage des Gehörorganes stellt bei ihnen noch eine seichte, aber schon deutlich erkennbare Grube dar. Bei etwas älteren Embryonen, solchen mit 15—16 Urwirbeln, ist das Gehörgrübchen schon tiefer, aber immer noch sehr weit offen. Es sieht ungefähr so aus wie beim Embryo des Stadiums I, Taf. X, in meiner Arbeit über „die Entwicklung des Gesichtes“ 1902. Der dort abgebildete Embryo war 9 Tage 3 Stunden alt; ich besitze drei Serien von Embryonen dieses Stadiums. — Von den jüngsten, im vorhergehenden kurz notierten Stadien der Augenentwicklung habe ich keine Zeichnungen angefertigt und zwar einerseits deshalb nicht, weil ich die ohnedies schon grosse Zahl derselben nicht noch vermehren wollte, andererseits, weil der Hauptgegenstand der vorliegenden Arbeit nicht die frühesten Stadien der Augenentwicklung betrifft.

Der jüngste Embryo, von dem ich auf Taf. X, Fig. 1 aus einer Sagittalschnittserie einen Schnitt durch das Auge der linken Seite abgebildet habe, war 9 Tage 7 Stunden alt, hatte noch ein weit offenes Gehörbläschen und stand ungefähr auf der Stufe

des Embryo II des angeführten Tafelwerkes. Schnitte aus Sagittalschnittserien treffen bei jungen Embryonen die Augen, da diese rein seitlich liegen, fast genau äquatorial; erst bei älteren Embryonen, bei denen die Augen etwas nach vorn rücken und deren Augenachsen daher einen nach vorn offenen stumpfen Winkel miteinander einschliessen, ändert sich dieses Verhältnis, und Sagittalschnitte durch den Kopf treffen die Augen in schiefer Richtung. Bei Embryonen von sechs bis zehn Urwirbeln liegt das Ektoderm der Augenblase direkt an, bei ganz jungen Embryonen, solchen mit sechs und sieben Urwirbeln, stossen die Augengruben nach unten oder nach unten und aussen mit ihrem Boden an das Ektoderm an. Aber schon bei Embryonen mit zwölf Urwirbeln schiebt sich zwischen die Augenblasen und das ganz dünne, über sie hinwegziehende Ektoderm Mesodermgewebe ein und mit diesem dringen zugleich auch Gefässe ein. Dieses Verhalten ändert sich erst später wieder, sobald sich die Linsenplatte zu bilden beginnt. Bei den jüngsten Embryonen mit eben bemerkbarer Linsenplatte sind nur einige wenige, zerstreute, spindelförmig ausgezogene Mesodermzellen, aber keine Gefässe mehr zwischen Ektoderm und Aussenwand der Augenblase vorhanden und noch später sind auch diese Zellen verschwunden. Ich habe darüber in dem 3. Teil meiner Arbeit über den Bau und die Entwicklung der Linse (Zeitsch. f. w. Zool., Bd. 67, 1900) ausführlich berichtet und die betreffenden Querschnittsbilder mitgeteilt. An einem Embryo, der gleich weit entwickelt war, wie der Embryo des Stadiums II des Tafelwerkes oder der Embryo, dem der Schnitt entnommen ist, den ich auf Taf. X, Fig. 1 abgebildet habe, zählte ich 17 scharf begrenzte Urwirbel, wozu noch als 18. oder vorderster in der Reihe der erste, nach vorn offene metaotische Urwirbel kam. Die Augenblase zeigt auf Sagittalschnitten eine etwas unregelmässige ovale Form, hat ein weites Lumen und ihre Wände sind überall von nahezu derselben Dicke. Ich orientiere sie so, dass ihr längster Durchmesser senkrecht steht oder nur sehr wenig nach unten und vorn abweicht. Die Innenfläche der Blase ist glatt, die Aussenfläche dagegen ganz unregelmässig höckerig, ja geradezu wie aufgefranst, was dadurch zustande kommt, dass die Zellen zahlreiche pseudopodienartige Fortsätze ausschicken, die mit den Fortsätzen der umgebenden Mesodermzellen in Verbindung zu treten scheinen. Dasselbe habe ich auch an Querschnittserien

durch zwei gleichalterige und gleich weit entwickelte Embryonen gesehen. Unmittelbar dem Lumen der Blase genähert, beobachtet man eine grosse Zahl von Teilungsfiguren, wie solche auch sonst an der Innenfläche des Hirnrohres, wenn auch nicht überall in gleicher Menge, zu sehen sind. Es verdient erwähnt zu werden, dass schon jetzt, geradeso wie in späteren Stadien, im Hirn- und Medullarrohr die Mitosen sehr viel häufiger sind und dichter nebeneinanderstehen, als in irgend einem anderen Organ oder einem anderen Gewebe; wir müssen darin den Ausdruck prospektiver Entwicklung erblicken. Bekanntlich ist die Teilungsfähigkeit der Zellen des Zentralnervensystems eine beschränkte: sie findet relativ bald ihren Abschluss, während sie bei anderen Geweben und Organen, wie z. B. beim Epithelgewebe, zum Teil bis ans Lebensende erhalten bleibt.

Einen Äquatorialschnitt durch eine erheblich weiter entwickelte Augenblase zeigt uns die Fig. 2 der Taf. X. Der Schnitt stammt aus einer Sagittalschnittserie durch einen Embryo, der dem des Stadiums IV meines Tafelwerkes über das Gesicht entsprach. Ich habe daselbst auch eine sehr eingehende Beschreibung des Baues solcher Embryonen gegeben, aus der ich nur einige wenige Angaben heraushebe. Embryonen dieses Stadiums besitzen 25—26 Urwirbel und 3 Kiemenbogen. Die Riechplatte ist eben angedeutet, das ungefähr birnförmige Gehörbläschen hat sich bis auf eine kleine punktförmige Öffnung an seiner dorso-lateralen Wand geschlossen. Während es früher, solange es noch weit offen war, über dem hinteren Ende der Basis des zweiten Kiemenbogens oder Hyoidbogens gelegen war, liegt es jetzt genau in der dorsalen Verlängerung der zweiten äusseren Furche, eine Lage, die es von jetzt an durch lange Zeit beibehält. Querschnittserien durch Embryonen dieses Alters zeigen, dass die Augenblasen das Ektoderm nicht berühren, sondern dass sich, wie dies oben beschrieben wurde, zwischen sie und die äussere Haut lockeres Mesodermgewebe mit Gefässen einschiebt. Eine Linsenplatte ist noch nicht vorhanden. Der abgebildete Äquatorialschnitt durch die Augenblase zeigt vor allem, dass diese sehr viel grösser und nach aussen hin fast überall scharf begrenzt ist. Nur hie und da, namentlich an der dorsalen Wand, treibt noch eine Zelle einen pseudopodienartigen Fortsatz nach aussen. Die Wand der Blase ist jetzt nicht überall

mehr gleich dick; die dorsale Wand ist am dünnsten, die ventrale am dicksten. Ich orientiere wieder die Blase so, dass ihr längster Durchmesser senkrecht steht. Es entspricht dies ungefähr der definitiven Stellung des Auges. In dieser verschiedenen Dicke der Wand ist wieder der Ausdruck prospektiver Entwicklung zu erblicken. Denn durch sie gibt sich schon jetzt ein Unterschied zwischen dem Teil der Augenblase, der zum Tapetum nigrum wird und dem, der die eigentliche Retina mit dem Glaskörper und der Zonula hervorgehen lässt, zu erkennen. Die obere, vordere und hintere Wand der Blase stellen nämlich die Anlage des Tapetum vor und nur die verhältnismässig wenig ausgedehnte untere Wand ist die Anlage der eigentlichen Retina. An der der weiten Höhle der Blase, dem „Sehventrikel", zugewendeten Fläche sieht man wieder zahlreiche Mitosen, die zahlreichsten in der unteren Wand. Hier stehen sie überall dicht nebeneinander und zwar nehmen die Teilungsachsen, deren Stellung man am besten an Mutter- oder Tochtersternen beurteilen kann, jede mögliche Richtung ein.

Das nächste Bild (Fig. 3, Taf. X) zeigt uns ein sehr wichtiges Stadium der Entwicklung des Auges des Kaninchens. Ich habe lange gesucht, bis ich Embryonen fand, welche dieses Bild zeigten, bis ich endlich zwei fand; sie waren 10 Tage und einige Stunden alt und ungefähr so weit entwickelt wie der Embryo V meines Tafelwerkes. Zur Orientierung über die allgemeine Entwicklungshöhe dieser Embryonen teile ich mit, dass sie, wenn auch äusserlich nur drei Kiemenfurchen zeigend, doch noch eine vierte auffallend grosse Kiementasche besitzen, die auf Sagittalschnitten eine ungefähr quadratische Form hat und zweifellos die Anlagen einer vierten und fünften inneren Kiemenfurche repräsentiert. Die Riechplatte dieser Embryonen ist dicker als im früheren Stadium; das Gehörbläschen vollständig von der Oberfläche getrennt, wenngleich die Stelle, an der es ausmündete, noch deutlich zu erkennen ist. Was nun die Augenblase betrifft, so liessen die obere, vordere und hintere oder, wie wir auch sagen können, die dorsale, nasale und temporale Wand auf dem Äquatorialschnitt im Vergleich mit dem früheren Stadium keinen besonders auffallenden Unterschied erkennen; höchstens wäre darauf aufmerksam zu machen, dass die Wände von oben nach unten ganz allmählich dicker werden, dass sich aber sowohl die nasale als die temporale

Wand sehr scharf von der ventralen oder retinalen absetzen. So wenig verändert sich aber der pigmentale Teil der Wandung erweist, so auffallend ist die Veränderung des retinalen, unteren Teiles. Dieser ist zwar nach aussen geradeso wie früher halbkugelig vorgewölbt, nach innen aber, gegen den „Sehventrikel", springen zwei mächtige Wülste vor, die durch eine ziemlich tiefe Furche voneinander getrennt sind. Demnach ist die retinale Wand der Augenblase zweilappig und zwar schon in einem Stadium, in welchem an ihr noch nicht die geringste Spur einer Einstülpung vorhanden ist. Die Bildung dieser zwei Lappen ist also, was von grosser Wichtigkeit für die Auffassung derselben ist, durchaus nicht die Folge der Einstülpung der Augenblase, sondern sie ist von dieser völlig unabhängig und tritt schon auf, bevor sich die erste Spur derselben bemerkbar macht. Die beiden Lappen sind der Ausdruck mächtiger Wucherungen der retinalen Wand der Blase, was sich vor allem in den zahlreichen Teilungsfiguren der beiden Wülste zu erkennen gibt. Oft sind diese an der in den „Sehventrikel" vorspringenden Seite so dicht gestellt, dass die Wülste von ihnen geradezu übersät sind. Wie mir scheint, kann man höchstens zur Zeit der Bildung der Neuromeren des Diencephalon und Rhombencephalon eine ähnliche Menge von Mitosen auf engstem Raume nebeneinander sehen.

Fig. 4, Taf. X zeigt uns das Bild eines Äquatorialschnittes durch das linke Auge des auf Taf. X, Stadium VI meines Tafelwerkes abgebildeten Embryo. Das Bild unterscheidet sich in zweifacher Beziehung von dem vorigen. Erstens ist der dorsoventrale Durchmesser der Blase auffallend kurz, kürzer als man nach den Bildern, die man sonst von jüngeren oder älteren Embryonen erhält (man vgl. z. B. die Fig. 2, 3, 5 und 6 mit der Fig. 4) erwarten sollte; indessen dürfte dieses Verhalten wohl rein individuell sein und ihm daher keine grössere Bedeutung zukommen. Viel wichtiger aber ist die zweite Eigentümlichkeit, durch die sich diese Augenblase von der nächst jüngeren unterscheidet. Während früher die Aussenfläche der retinalen Wand der Blase kugelförmig nach unten vorsprang, ist sie jetzt ganz abgeflacht. Die Innenfläche dieser Wand zeigt wieder die zwei mächtigen Wülste, auf die bereits beim vorigen Stadium aufmerksam gemacht wurde. Auch jetzt sieht man wieder, dem „Sehventrikel" zugekehrt, in

den Wülsten eine überaus grosse Zahl von Mitosen, als Ausdruck des lebhaften Wachstums der retinalen Wand. Ich habe in dieses Bild auch die die Augenblase umgebenden Gefässe eingezeichnet, um zu zeigen, wie ungemein reich sie mit Blut versorgt wird. Man dürfte kaum fehlgehen, das rasche und lebhafte Wachstum der Augenblasen mit diesem grossen Gefässreichtum in ursächlichen Zusammenhang zu bringen. Während, wie die Figur zeigt, die ventrale Wand der Augenblase abgeflacht ist, lassen Querschnittsserien durch solche Embryonen erkennen, dass die laterale Wand die allererste Spur einer Einsenkung zeigt. Diese ist übrigens auch, wie ich schon in meinem Tafelwerk beschrieb, an der Sagittalschnittserie eben zu erkennen. Die Einsenkung erfolgt gleichmässig mit der Bildung der Linsengrube. In diesem Stadium beginnt sich nämlich, allerdings zunächst noch kaum merkbar, die Linsenplatte zur Grube zu vertiefen. Die Einsenkung oder Einstülpung der Augenblase beginnt also, wie dies auch an den Figuren 2 und 3 meiner Linsenarbeit zu sehen ist, an der lateralen Wand und schreitet von hier erst auf die ventrale fort. Ventrale und laterale Wand zusammen lassen aber die Retina hervorgehen: sie beide zusammen bilden die retinale Wand der Augenblase. Von der lateralen Wand der Augenblase gilt dies aber nur mit der Einschränkung, dass für die Bildung der Retina (im engeren Sinn, vgl. weiter unten) nur derjenige Bezirk in Frage kommt, der an die Linsenanlage stösst. Der dorsalwärts davon, ausserhalb der Linsenanlage gelegene, dünnere Bezirk, nimmt an der Bildung der Retina keinen Anteil; er gehört bereits der pigmentalen Wand an. Man wird dies erst verstehen, wenn man die Querschnittsbilder meiner Linsenarbeit mit zum Vergleiche heranzieht.

Das nächste Bild (Fig. 5, Taf. X) zeigt uns einen Äquatorialschnitt durch das linke Auge des in meinem Tafelwerk als Stadium VII bezeichneten und abgebildeten Embryo. Wie die früheren Schnitte wurde auch er durch die Mitte der Blase geführt, d. h. er trifft diese dort, wo ihr Lumen am weitesten ist. Auf den vorhergehenden und den folgenden Schnitten wird das Lumen enger. Man kann sich an dieser Serie zunächst überzeugen, dass die Linsenplatte schon ein wenig tiefer eingesenkt ist und dass auch die laterale Wand der Augenblase, damit im Zusammenhang, eine deutlichere Vertiefung zeigt als früher. Nach unten setzt

sich aber, wie der abgebildete Schnitt zeigt, die Vertiefung noch nicht fort; höchstens kann eine ganz geringe Vertiefung in der Mitte der ventralen Fläche auf eine solche Einsenkung bezogen werden.

Was die beiden Wülste betrifft, so sind sie beträchtlich höher geworden und ragen ziemlich weit in den „Sehventrikel" vor. Von den Mitosen in denselben gilt das früher Gesagte. Verfolgt man die Serie nach aussen, so überzeugt man sich, dass sich die Wülste auch auf den retinalen Teil der äusseren Wand der Blase, oder doch wenigstens auf die unteren Abschnitte derselben fortsetzen. Dagegen hören sie nach innen zu, gegen das Gehirn, schon vor dem Übergang der Blase in den Augenblasenstiel auf. Die Blase ist bei diesem Embryo höher, der vertikale Durchmesser länger als bei dem Embryo des Stadiums VI. Von anderen Eigentümlichkeiten hebe ich nur hervor, dass die Riechplatte verdickt und abgeflacht war.

Das nächste Bild (Fig. 6, Taf. X) zeigt uns einen Äquatorialschnitt durch das Auge des auf Tafel II Stadium VIII meines Tafelwerkes abgebildeten Embryo. Wie jenes Bild zeigt, ist das Linsenbläschen bis auf eine nicht sehr grosse, kreisrunde Stelle, an der es sich nach aussen öffnet, von der Haut abgelöst. Aus der Linsengrube ist also ein Linsenbläschen geworden. Die Ränder der Öffnung, die in das Bläschen führt, sind, wie ich in jener Arbeit hervorhob, ungemein scharf und ganz glatt. Die Entwicklung des Auges hat im Vergleich mit dem vorigen Stadium grosse Fortschritte gemacht. Es ist jetzt die ganze retinale Wand der Blase, also sowohl die ventrale als der grösste Teil der lateralen, tief in den „Sehventrikel" eingestülpt. Ich habe aus der Serie absichtlich einen Schnitt ausgewählt, der das Auge ziemlich weit medial trifft. Die Schnitte, welche weiter nach aussen, also gegen die Haut zu, durchs Auge gehen und also das Linsenbläschen treffen, zeigen eine grosse Ähnlichkeit mit dem in Fig. 7 abgebildeten des nächst älteren Stadiums, den ich gleich später beschreiben werde. Der Schnitt trifft also die mediale Wand der sekundären Augenblase; er ist der vierte nach einwärts von dem letzten, der noch etwas von der Linse zeigt (Schnittdicke 10 μ). Schon zwei Schnitte weiter nach der Medianebene zu verschwindet auch der letzte Rest der Anlage der Retina und etwa drei oder vier Schnitte darauf folgt der zu dieser

Zeit noch sehr mächtige und dicke Augenblasenstiel. Dieser enthält eine sehr geräumige Höhle von dreieckiger Form mit schmaler ventraler Basis, hohen Seitenflächen und abgerundeten Winkeln. Die Einstülpung der retinalen Wand der Augenblase setzt sich auf den Augenblasenstiel zu dieser Zeit noch nicht fort. Sie hört auf demselben Schnitte auf, auf welchem von der Retina nichts mehr zu sehen ist. Dem Gesagten zufolge beginnt die Einstülpung an der lateralen Wand der Blase, schreitet von da rasch auf die untere oder ventrale Wand fort und erstreckt sich erst verhältnismässig spät auch auf den Augenblasenstiel. — An dem abgebildeten Schnitte nun bemerkt man bei *e* an der ventralen Seite der Augenblase eine ziemlich seichte, einfache Grube als letzten, medialsten Rest der auf den vorhergehenden Schnitten sichtbaren, sehr tiefen fötalen Augenspalte. Diese selbst führt bekanntlich von unten her in den Hohlraum der sekundären Augenblase, der zu dieser Zeit beim Kaninchen fast ganz von der Linse ausgefüllt wird. An dem abgebildeten Schnitte ist der ursprünglich, und auch noch nach Ausbildung der beiden retinalen Lappen (vgl. die Fig. 3—5) sehr weite „Sehventrikel" sehr eingeengt und zeigt nur drei weitere Stellen: eine dorsale, die sich zwischen die beiden Lappen der Retina einsenkt, und zwei seitlich und ventral gelegene, eine nasale und eine temporale. Die zwei Lappen der Retina, der nasale und der temporale, desgleichen auch die sie trennende Furche sind auf nicht weniger als zwölf Schnitten der Serie durch das Auge, das in 19—20 Schnitte zerlegt ist, sehr deutlich zu sehen; nur die ersten und letzten Schnitte der Serie zeigen naturgemäss von der Lappung nichts. Dicht unter der dem „Sehventrikel" zugekehrten Fläche der beiden Lappen der Retina findet man wieder zahlreiche Mitosen. Bekanntlich ist diese Fläche entwicklungsgeschichtlich von der freien Fläche des zur Augenblase umgewandelten Ektoderms abzuleiten, was selbstverständlich auch von der dem „Sehventrikel" zugewendeten Fläche der Anlage des Tapetum nigrum und ebenso von der Ventrikelfläche des Hirn- und Rückenmarksrohres gilt. Es haben also in der Anlage des ganzen Zentralnervensystems und demgemäss auch in der Anlage des Auges die Mitosen dieselbe Lage, die sie in einschichtigen Epithelien, mag es sich um einreihige oder mehrreihige handeln, einnehmen. Diese Lage bleibt auch später, wenn die Anlagen der nervösen Zentralorgane

längst durch Umbildung ihrer Elemente den Charakter wahrer Epithelien verloren haben, die typische. Indessen soll nicht unerwähnt bleiben, dass man in späteren Stadien, allerdings nur ganz ausnahmsweise und bei längerem Suchen, auch wohl eine weiter vom Lumen entfernte Mitose antreffen kann.

Eine weitere Eigentümlichkeit der retinalen Wand der Augenblase besteht darin, dass in ihr sehr zahlreiche, zwischen den Zellkernen zerstreute, sich mit Karmin, Cochenillealaun und Hämatoxylin intensiv tingierende, kleine runde, homogene Körner enthalten sind, ähnlich denen, die ich in den Rändern der Öffnung des Linsenbläschens und später an der Verschlußstelle dieser Öffnung bei der Ente und dem Kaninchen seinerzeit gefunden und beschrieben habe. Seither sind solche Körner auch von anderen und an anderen Orten gesehen worden. Es wird davon später noch ausführlich gesprochen werden.

Über das Pigmentblatt der Augenblase ist in diesem Stadium wenig neues zu sagen. Auf dem abgebildeten Schnitte ist es natürlich nicht mehr senkrecht auf seine Oberfläche getroffen, woraus seine scheinbare Dicke und sein grosser Zellenreichtum erklärt werden. Nichtsdestoweniger zeigen alle Mitosen die erwähnte charakteristische Lage. Von einem Glaskörperraum kann man in diesem Stadium nur mit einiger Einschränkung sprechen, da die Linse den Hohlraum der Augenblase fast vollständig ausfüllt. In dem engen Spaltraume, der dabei noch frei bleibt, liegt nur hinten, also zwischen der medialen Wand des Linsenbläschens und dem Grund der Augenblase, eine grössere Zahl von Mesodermzellen, die aber wohl sicher weitaus zum grössten Teil mit den Gefässen von unten her eingedrungen sind. Wenn überhaupt, so dürften nur wenige von den in früheren Stadien zwischen Augenblase und Ektoderm gelegenen Mesodermzellen abzuleiten sein. Besser noch als an Sagittalschnitten durch die Embryonen, die die Augenblasen äquatorial treffen, kann man diese Eigentümlichkeiten des Glaskörperraumes und der in ihm gelegenen Gefässe und Mesodermzellen an Querschnitten erkennen. Solche Bilder habe ich in meiner Linsenarbeit in grösserer Zahl mitgeteilt. Gerade wegen dieser Enge des Glaskörperraumes in den frühen Stadien der Augenentwicklung eignen sich Kaninchenembryonen viel weniger gut zur Untersuchung der ersten Entwicklung des Glaskörpers, als alle anderen von mir daraufhin untersuchten

Säugetiere (Schaf, Hund, Schwein und Mensch). Was endlich noch das Linsenbläschen in dem vorliegenden Stadium betrifft, so verweise ich auch hier wieder auf meine Monographie über die Linse und bemerke nur, dass dasselbe auf Äquatorialschnitten ungefähr kreisrund, aber mit sehr unregelmässiger, höckeriger, äusserer Oberfläche erscheint, während es auf Querschnitten, kurz vor dem Verschluss der Öffnung, mehr oder weniger viereckig, unmittelbar nach demselben aber dreieckig ist; auch dafür möge man zum Vergleich die angeführte Arbeit heranziehen. Schliesslich brauche ich kaum noch hinzuzufügen, dass geradeso, wie schon in früheren Stadien, auch zu dieser Zeit von der Aussenfläche der Linsenanlage die namentlich durch v. Lenhossék bekannt gewordenen, aber fälschlich als Glaskörperfasern gedeuteten Fortsätze ausgehen.

Die nächsten zwei Bilder (Fig. 7 und 8, Taf. X) zeigen uns Schnitte durch den Embryo des Stadiums IX meines Tafelwerkes über Gesichtsentwicklung. Ich habe daselbst bereits eine allgemeine Charakteristik dieses Stadiums gegeben und hebe aus derselben hier nur heraus, dass zu dieser Zeit das Linsenbläschen mit Ausnahme einer ganz kleinen Stelle von der Haut losgelöst ist. Der abgebildete Schnitt Fig. 7 ist der neunte, von aussen gerechnet, der das Auge trifft. Der obere Rand der Eingangsöffnung des Linsenbläschens ist schon auf dem ersten Schnitte, der etwas von der Augenanlage zeigt, zu sehen; ebenso auch der obere Rand der Augenblase. Vom dritten Schnitte an erkennt man schon die zwei Lappen der Retina. In der Höhle des Linsenbläschens erscheint alsbald auch die Zellmasse, die vom Boden des Bläschens hervorgewuchert ist; und zwar erscheint zuerst der Detritus, welcher beim Zerfall der Zellen entsteht, und sodann, auf den folgenden Schnitten, die noch nicht in Zerfall begriffenen Zellen selbst. Alles das wird viel verständlicher, wenn man meine Linsenarbeit, auf die ich immer wieder verweisen muss, zum Vergleich heranzieht.

Der in Fig. 7 abgebildete Schnitt nun ist, wie gesagt, der neunte, der, von aussen gerechnet (bei einer Schnittdicke von 10 μ), das Auge trifft. Das Linsenbläschen ist viereckig, die ventrale und zugleich laterale Wand schmäler als die dorsale. Von dieser, oder genauer gesagt, von der dorsomedialen Wand, wuchert die Zellmasse hervor, die gegen das verengte Lumen des Bläschens zu zerfällt. Auf einem durch den Kopf eines genau ebensoweit entwickelten Embryo

geführten Schnitte, an dem Auge und Gehörbläschen gleichzeitig zu sehen sind, der also ungefähr frontal durch den Kopf geführt ist, hat das nach aussen eben noch offene Linsenbläschen eine fast genau quadratische Form, ganz ähnlich wie an dem in Fig. 7 meiner Linsenarbeit abgebildeten Querschnitt eines dritten gleichalterigen Embryo. Wie der abgebildete und ebenso auch die vorhergehenden Schnitte zeigen, ist der „Sehventrikel" noch sehr weit und zugleich von sichelförmiger Gestalt. Die grösste Höhe besitzt er oberhalb der Furche zwischen beiden Lappen der Retina. Dieselbe Form hat er auch auf den vorhergehenden und den folgenden Schnitten. Das Tapetum oder das Pigmentblatt der Augenblase ist auf dem Schnitt senkrecht getroffen, so dass man erkennt, dass es einschichtig ist. Die Zellkerne stehen zumeist an der Basis, die Mitosen durchwegs an der freien Seite des Epithels. Die Lappung der Retina ist ganz deutlich und unverkennbar. An ihrer äusseren, dem „Sehventrikel" zugewendeten Fläche sind, wie schon früher, zahlreiche Mitosen zu sehen. An ihre, der Linse zugewendeten konkaven, inneren Fläche beginnt sich bereits eine helle Zone als erste Anlage eines „Randschleiers" bemerkbar zu machen. Ein solcher ist aber bloss rechts und links, nicht auch in der Mitte vorhanden. Es weist dies auf eine gewisse Selbständigkeit der beiden Lappen der Retina voneinander hin: Jeder bringt für sich, unabhängig von dem anderen, eine Sehnervenfaserschicht zur Ausbildung. Die fötale Augenspalte ist an dem abgebildeten Schnitte sehr weit und mit Bindegewebe und Gefässen erfüllt. Sie erweitert sich nach aussen gegen die Haut zu ziemlich rasch, während sie sich nach innen zu verschmälert, ohne aber schon auf den Augenblasenstiel überzugehen. In dem Glaskörperraume finden sich einige wenige zerstreute Mesodermzellen.

Der zweite, in Fig. 8, Taf. X abgebildete Schnitt aus derselben Serie ist der fünfte nach einwärts von dem der Fig. 7. Die letzte Spur der Linse ist auf dem Schnitte vorher zu sehen. In dem auf dem vorhergehenden Schnitte von der Linse eingenommenen Raum, dem Glaskörperraum, liegt gefässreiches Bindegewebe. Die obere Wand der Retina ist von der Seite des „Sehventrikels" her durch eine tiefe Furche in zwei mächtige Lappen, einen nasalen und einen temporalen, geteilt. Der Furche an der Aussenfläche entspricht eine in den Glaskörperraum von

der Innenseite vorspringende Leiste. Ein Vergleich der Fig. 7 und 8 lehrt, dass die die beiden Lappen der Retina trennende Furche innen, d. h. medial, viel tiefer als aussen ist. Deshalb erscheint auch an Frontalschnitten durch den Kopf, wie ein solcher früher erwähnt wurde, die Furche viel tiefer, als an Äquatorialschnitten durch die laterale Hälfte des Auges, wie ein solcher in Fig. 7 abgebildet ist. Auf Frontalschnitten sieht man auch entsprechend der tiefen Furche an der Aussenfläche der Retina eine mächtige Leiste nach innen gegen die Linse vorspringen. Zugleich kann man hier sehen, dass die Retina im Bereich der die beiden Lappen trennenden Furche, beziehungsweise der ihr entsprechenden Leiste, dünner ist als sonst und noch keine Spur einer Differenzierung, wie eine solche an den beiden Lappen in der Ausbildung des „Randschleiers" zum Ausdruck kommt, zeigt. Die Retina oder das retinale Blatt der Augenblase ist von diesem Schnitt an nach einwärts noch etwa durch sechs oder sieben Schnitte weit zu verfolgen, um sodann in die untere Wand des ungefähr dreieckigen Augenblasenstiels überzugehen. In die vordere und hintere Wand, die beide ebenso dick sind wie die untere, geht das Pigmentblatt der Augenblase, also deren äussere Lamelle, über. Die untere, retinale Wand des Augenblasenstiels ist abgeflacht, aber noch nicht vertieft. Das Pigmentblatt der Augenblase ist auf dem in Fig. 8 abgebildeten Schnitte nicht mehr senkrecht getroffen: dies gilt in erster Linie von der dorsalen Wand, weshalb hier ein mehrschichtiges Epithel vorgetäuscht wird. In der dorsalen Wand der Pigmentschicht sieht man dunkel gefärbte Körner derselben Art, wie sie früher (vgl. Fig. 6) von der hinteren Wand der Retina beschrieben worden sind. Einzelne derartige Körner sind auch in der Retina zu sehen; in dieser werden sie in den folgenden Schnitten etwas häufiger.

Der in der „Entwicklung des Gesichtes" auf Taf. II unter der Bezeichnung Stadium X abgebildete Embryo, dessen Kopf ich gleichfalls in Sagittalschnitte zerlegt habe, unterscheidet sich von dem vorigen, was das Auge betrifft, namentlich in zwei Punkten: erstens ist das Linsenbläschen vollständig von der äusseren Haut getrennt, und zweitens zeigt der Umschlagsrand der mehr und mehr vorwachsenden Augenblase an zwei sehr charakteristischen und konstanten Stellen Einkerbungen. Die eine dieser Einkerbungen ist vorn

oben, die andere hinten oben gelegen. Ich will die beiden als vordere dorsale und hintere dorsale Randkerbe bezeichnen. Zu diesen beiden dorsalen Randkerben kommen später, beim weiteren Wachstum des Umschlagsrandes, wie ich schon jetzt vorwegnehme, noch zwei ventrale, und zwar gleichfalls eine vordere und eine hintere, so dass man also dann im ganzen zwei vordere und zwei hintere Randkerben an der Augenblase unterscheiden kann. Die zwei vorderen gehören der nasalen, die zwei hinteren der temporalen Hälfte der Retina an. Zwischen die beiden Hälften senkt sich ventral, wie wir gesehen haben, die anfangs sehr breite und sich nach aussen ungemein erweiternde fötale Augenspalte ein; diese nimmt bald an Breite sehr bedeutend ab. Durch die vier Randkerben und die fötale Augenspalte wird der Augenblasenrand in fünf Abschnitte geteilt: einen ungefähr horizontalen oberen oder dorsalen, dann, in fast rechtem Winkel davon abgesetzt, zwei vertikale, einen vorderen nasalen und einen hinteren temporalen, und endlich zwei von den vertikalen abermals unter ungefähr rechtem Winkel abgesetzten horizontalen Abschnitt. Zwischen die beiden unteren horizontalen Randlappen, von denen der eine der nasalen, der andere der temporalen Hälfte der Retina angehört, senkt sich, dem Gesagten zufolge, die fötale Augenspalte ein. Ich werde auf diesen Gegenstand später, bei der Beschreibung der Entwicklung der Retina des Schafes, Schweines und Menschen, wieder zurückkommen und stelle hier nur fest, dass sich beim Kaninchen die erste Scheidung des Randes der Augenblase in mehrere Abschnitte in dem der völligen Ablösung des Linsenbläschens unmittelbar folgenden Stadium bemerkbar macht. Zum genaueren Verständnis des Gesagten aber will ich etwas vorgreifen und auf einige Figuren der Taf. XI und XII verweisen. Zunächst bemerke ich, dass auf dem Schnitte der Fig. 2, Taf. XI, der das Auge eines Schafembryo äquatorial trifft, alle fünf Randlappen der Augenblase zu sehen sind: zunächst der dorsale, etwas nach hinten zu abfallend, dann die beiden seitlichen, der nasale und temporale, und endlich die horizontalen ventralen. Der Schnitt ist so orientiert, dass die fötale Augenspalte nach unten gerichtet ist. Von den vier Randkerben sind noch sehr deutlich die obere nasale und untere nasale, vielleicht etwas weniger deutlich die obere temporale zu sehen, während die untere temporale kaum mehr angedeutet ist.

Ferner verweise ich auf Fig. 13 derselben Tafel, welche einen Schnitt durch den lateralen, der Oberfläche benachbarten Teil des Auges eines Schweineembryo zeigt. Der Schnitt geht zu weit medial durch das Auge, also zu nahe dem Äquator, als dass man noch etwas von den Randkerben sehen könnte. Wohl aber kann man erkennen, dass die Retina hier drei Abschnitte, einen grossen dorsalen, der eine geräumige Höhle — einen Teil des ursprünglichen „Sehventrikels" — umschliesst, sowie einen nasalen und temporalen unterscheiden lässt. An den weiter nach aussen, der Körperoberfläche zu, gelegenen Schnitten sind die oberen Randkerben sichtbar, von denen namentlich die nasale sehr schön und deutlich ist. An den mehr gegen die Mittelebene folgenden Schnitten sieht man zwar die beiden ventralen, horizontal gestellten Abschnitte der Retina, aber, wenigstens an dieser Serie, nichts von den ventralen Randkerben. Endlich verweise ich noch auf Fig. 1, Taf. XII, die einen Schnitt durch das Auge eines menschlichen Embryo zeigt, an dem am Rande der Augenblase sehr deutlich die obere temporale, sodann die obere und untere nasale Kerbe zu erkennen sind, während die untere temporale hier nicht sichtbar ist. Zweifellos sind aber auch hier Lage und Zahl der Randkerben und dementsprechend auch Lage und Zahl der Randlappen der Retina genau bestimmt.

Ich kehre nun wieder zur Beschreibung der Entwicklung der Retina des Kaninchens zurück und wende mich zu der Fig. 9, Taf. X. Sie stellt einen Schnitt durch das linke Auge des in meinem Tafelwerk mit Stadium XI bezeichneten Embryo dar. Daselbst findet man auch eine allgemeine Charakteristik dieses Stadiums. Die Linse steht zu dieser Zeit in ihrer Entwicklung in der Mitte zwischen den in den Fig. 8 und 9, Taf. X, meiner Linsenarbeit abgebildeten Stadien. Sie stellt also auf dem Querschnitt ein dreieckiges Bläschen dar, dessen eine Seite nach aussen gegen das Ektoderm gewendet ist, dessen zweite Seite nach unten gewendet ist und ungefähr horizontal steht, während die dritte, welche gewissermassen die Hypothenuse des rechtwinkeligen Dreiecks bildet, schief von aussen und oben nach innen und unten zieht. Diese Wand allein ist Linsenfaserwand; äussere und untere Wand liefern das Linsenepithel. Alles dies macht ein Blick in meine zitierte Arbeit verständlich. Der Linsenfaserwand liegt noch ein Rest des erwähnten Zellhaufens an und weiter nach innen

gegen das Lumen des Bläschens folgt dann der aus diesen Zellen hervorgegangene Detritus. Die Zellen der Linsenfaserwand sind im Stadium XI schon zu beträchtlicher Länge ausgewachsen. Ob aber diese Wand bereits in Form eines Polsters ins Lumen des Bläschens vorspringt, wie dies die Fig. 9 der Linsenarbeit zeigt, vermag ich nach der Sagittalschnittserie, auf der, wie gesagt, das Auge äquatorial durchschnitten ist, nicht zu entscheiden. Was die Augenblase selbst in diesem Stadium betrifft, so fällt, wenn man die Serie von aussen nach innen verfolgt, vor allem die Lappung ihres Randes auf, die eine Folge der Einkerbungen ist, welche in denselben einschneiden. Von solchen Einkerbungen sind jetzt nur zwei, und zwar die zwei oberen, vorhanden; von diesen selbst ist wieder die nasale Kerbe die tiefere und deutlichere. Verfolgt man die Serie weiter medianwärts, so sieht man in der dorsalen Wand der Augenblase, also gegenüber der auf solchen Schnitten noch sehr breiten fötalen Augenspalte zwischen den beiden Blättern der Blase eine enge Höhle auftreten, die natürlich ein Rest des „Sehventrikels" ist. Die äussere, vom Pigmentblatt der Augenblase gebildete Wand der Höhle ist über dieser etwas dicker als sonst und dieser breite, nach den Seiten in keiner Weise scharf begrenzte, verdickte Epithelstreifen zieht, wie die Serie lehrt, über eine ziemlich grosse Strecke des vertikalen Meridians nach hinten. Er ist auch an dem in Fig. 9 dieser Abhandlung abgebildeten Schnitte zu sehen, der die Augenblase dicht hinter dem Äquator trifft. Er bildet hier die Mitte des Daches des auf diesem und ähnlichen Schnitten ungefähr dreieckigen Restes des „Sehventrikels."

Nun tritt in der Serie auch alsbald die Lappung der Retina in die Erscheinung. Die Furche, die die beiden Lappen voneinander trennt und die von dem „Sehventrikel" aus zwischen sie einschneidet, wird nach innen zu, also in der Richtung gegen den Augenblasenstiel, immer tiefer und sieht an der medialen Wand in der Tat einer tiefen Spalte gleich. Sie ist auch an der Fig. 9, deren Schnitt eben noch die mediale Wand des Linsenbläschens getroffen hat, sehr gut sichtbar, wenn sie auch hier nicht halb so tief ist, wie auf den medianwärts folgenden Schnitten. Wie früher, entspricht der Furche an der Aussenfläche der Retina wieder eine Leiste an ihrer inneren, der Linse und dem Glaskörperraum zugewendeten Fläche. Und geradeso, wie dies schon bei den jungen

Embryonen der Fall ist, zeigt auch jetzt die Retina im Bereiche dieser Leiste oder Falte keine Differenzierung, während eine solche in ihren beiden Lappen, dem nasalen und temporalen, an dem Auftreten eines Randschleiers bereits deutlich erkennbar ist. Wie schon früher gesagt wurde, beginnt also die Differenzierung der Retina, wenigstens soweit der Randschleier in Betracht kommt, in den beiden Lappen zuerst, früher als an der sie trennenden, in ihrem Verlauf ungefähr dem vertikalen Meridian folgenden Leiste.

Der Glaskörperraum zeigt eine für dieses und die ähnlichen Stadien sehr typische Form: er wiederholt genau die Form der Retina. Wie diese aus zwei Lappen besteht, zeigt jener zwei Buchten: eine vordere nasale und eine hintere temporale. In diese beiden Buchten springen von der Retina feine Glaskörperfasern vor, die sich aber alsbald in dem Faserwerk verlieren, das den grössten Teil des Raumes erfüllt. Wiewohl diese Fasern nur bei sehr starker Vergrösserung gut sichtbar sind, so habe ich sie doch in die Figur eingetragen. Im übrigen enthält der Glaskörperraum nur Blutgefässe und einige Mesodermzellen, die beide von unten her durch die auf diesem Schnitte sehr enge fötale Augenspalte eindringen. (Wie schon erwähnt, nimmt die Breite der Spalte von innen nach aussen sehr rasch zu.) Die Blutgefässe führen sehr zahlreiche Blutkörperchen. Auf den Schnitten, die etwas weiter nach aussen durch das Auge gehen und also auch noch die Linse voll treffen, sieht man um diese herum den von mir schon früher in einer kleinen Abhandlung über die Entwicklung des Glaskörpers erwähnten „perilentikulären Faserfilz", durch welchen die Äste der Art. hyaloidea, die zur Ernährung der Linse dienen, an dieser festgehalten werden. Die Gefässe liegen also in einem die Linse umgebenden, von ihr und dem Faserfilz begrenzten Raume, der als perilentikulärer Raum bezeichnet werden kann.

Einen Schnitt durch den in meinem Tafelwerk unter der Bezeichnung Stadium XII abgebildeten Embryo, den ich gleichfalls in Sagittalschnitte zerlegt habe, habe ich, um Figuren zu sparen, nicht abgebildet. Was sein Auge betrifft, erwähne ich folgendes. Die ersten Schnitte der Sagittalschnittserie, die etwas vom Auge zeigen, treffen nur die Linse. Erst der vierte zeigt die erste Spur der Augenblase und zwar die

Anschnitte des dorsalen, nasalen und temporalen Abschnittes des Randes. Die drei Anschnitte sind durch breite, mit gefässreichem Bindegewebe erfüllte Lücken voneinander getrennt. Der erwähnte Schnitt geht also gerade durch die beiden oberen Randkerben der Augenblase. Am folgenden Schnitte beginnen sich die drei Abschnitte miteinander zu vereinigen, indessen sind die Randkerben zwischen ihnen noch deutlich erkennbar. Die nächstfolgenden Schnitte erinnern an den auf Taf. XI, Fig. 13 abgebildeten Schnitt durch das Auge eines Schweineembryo, von dem schon die Rede war. Erst vom neunten oder zehnten Schnitt an beginnen sich an den nasalen und temporalen Abschnitt der Augenblase auch die beiden, durch die fötale Augenspalte voneinander getrennten ventralen Abschnitte anzusetzen. Diese gehen, ohne durch eine deutliche Randkerbe von ihnen getrennt zu sein, aus den ventralen Enden des nasalen und temporalen Abschnittes des Randes hervor. So können wir dann wieder an einem der Äquatorialebene parallel geführten Durchschnitt durch die Augenblase eine dorsale, ventrale, nasale oder vordere und temporale oder hintere Wand unterscheiden, wobei zu bemerken ist, dass die ventrale Wand durch die fötale Augenspalte in zwei Hälften geteilt ist und dass die obere Wand den Rest des „Sehventrikels" enthält, ähnlich wie dies auf Taf. XI, Fig. 13 auf dem Schnitt durch das Auge des Schweineembryo zu sehen ist. Der „Sehventrikel" stellt auf den am meisten lateral geführten Schnitten die Form einer unregelmässigen Spalte dar, wird aber bald regelmässig dreieckig, mit dorsaler, vom Pigmentblatt der Augenblase gebildeter und vorderer und hinterer, von den beiden Lappen der Retina beigestellter Wand. Der „Sehventrikel" hat also schon auf diesen lateralen Schnitten die Gestalt, die er auf Taf. XI, Fig. 9 des Stadiums XI zeigte. Auch jetzt ist das Dach des „Sehventrikels" in der Mitte etwas verdickt, behält aber überall deutlich den Charakter eines einschichtigen Epithels. Die Furche, die sich zwischen die beiden Lappen der Retina einsenkt, hat sich beträchtlich vertieft und die Lappen sind infolgedessen noch schärfer voneinander geschieden. Die der Furche entsprechende an der Glaskörperseite vorspringende Leiste oder Falte der Retina ist nur durch einige wenige Mesodermzellen oder enge Gefässe von der Linsenfaserwand des Linsenbläschens getrennt und lässt ebensowenig wie früher irgend eine Spur

einer Differenzierung erkennen. Der Randschleier, der immer schärfer und deutlicher wird, hört seitlich von der Leiste vollständig auf. Im Bereiche der Leiste selbst, also auch der ihr an der Aussenfläche entsprechenden Furche, ist die Wand der Retina am dünnsten.

Der Glaskörperraum zeigt wieder die zwei mächtigen seitlichen Buchten, die er schon in den vorhergehenden Stadien sehen liess. Die fötale Augenspalte ist, wie früher, aussen sehr weit, um aber sehr rasch sich zu verschmälern. Sie ist nirgends völlig geschlossen, wenn auch im medialen Drittel des Auges, auf den Schnitten, welche nichts mehr von einer Linse zeigen, die Ränder der Spalte bis zur Berührung einander genähert sind. Von da setzt sich die Spalte, wieder breiter werdend, jetzt auch schon auf den Augenblasenstiel fort. Dieser hat, wie früher, die Form eines sehr hohen gleichschenkeligen Dreieckes, nur ist jetzt die schmale nach unten gekehrte Basis durch die Fortsetzung der fötalen Augenspalte in das Lumen des Augenstiels hineingestülpt. Wie früher, geht auch jetzt die untere Wand des Augenblasenstiels in die Retina über, während seine beiden hohen Seitenwände sich in das Pigmentblatt der Augenblase fortsetzen. Noch weiter nach innen gegen das Hirn zu verschwindet die Furche des Augenblasenstiels, seine untere Wand wird dünner, die Seitenwände dicker und schliesslich geht sein Lumen in den dritten Ventrikel über.

Fassen wir alles über die Retina dieses Stadiums Gesagte in ein paar Worte zusammen, so können wir sagen, dass sie jetzt aus zwei, bis zu einem gewissen Grade selbständigen Lappen, einem nasalen und einem temporalen, besteht.

In Beziehung auf den Glaskörperraum gilt im wesentlichen das schon früher Gesagte. Die Linse ist beträchtlich weiter entwickelt; die Zellen ihrer medialen Wand sind sehr in die Länge gewachsen und bilden nunmehr ein ins Lumen des Linsenbläschens vorspringendes Polster, wie ein solches auf dem Querschnittsbilde der Fig. 9, Taf. I meiner Linsenarbeit zu sehen ist. In der Höhle des Bläschens finden sich von dem mächtigen Zellhaufen früherer Stadien nur mehr ganz unscheinbare Detritusmassen. Die Epithelwand des Bläschens lässt schon deutlich die Einschichtigkeit, die sie zeitlebens charakterisiert, erkennen, während diese, so lange die Wand sehr dick war, höchstens aus

der Stellung der Mitosen erschlossen werden konnte. Das Auge als Ganzes zeigt jetzt auf Äquatorialschnitten die Form eines Rechtecks: obere und untere Wand sind länger als vordere und hintere oder nasale und temporale.

Ich komme nun zu dem in meinem Tafelwerk als Stadium XIII bezeichneten Embryo. Ich habe auch den Kopf dieses Embryo in Sagittalschnitte zerlegt. Die ersten Schnitte, die das Auge treffen, zeigen wieder nur die Linse. Der erste, der etwas von der Augenblase zeigt, lässt den Anschnitt des vorderen oder nasalen Abschnittes ihres Randes erkennen; der folgende zeigt auch den oberen Abschnitt; dabei sind vorderer und oberer Abschnitt durch eine breite, von Bindegewebe erfüllte Lücke getrennt. Der nächstfolgende Schnitt lässt auch schon etwas vom hinteren, temporalen Abschnitt des Randes sehen; derselbe ist wieder durch eine breite Lücke vom oberen Abschnitt getrennt, während sich dieser mit dem vorderen oder nasalen zu verbinden begonnen hat. Die Randkerbe zwischen beiden ist aber noch gut erkennbar. Es folgt sodann ein Schnitt, auf dem der temporale Abschnitt des Umschlagsrandes mächtiger, aber noch durch eine Kerbe vom dorsalen Abschnitte geschieden ist. Auf den zwei nun folgenden Schnitten zeigt die Augenblase wieder die schon früher vom Schwein beschriebene Form: sie lässt einen horizontalen dorsalen und zwei vertikale seitliche, einen nasalen und temporalen, Abschnitt unterscheiden. Die drei Abschnitte eines solchen Schnittes durch die Augenblase stossen unter rechten Winkeln zusammen. Nun setzt sich allmählich an die unteren Enden der beiden Seitenwände auch die untere, durch die fötale Augenspalte in der Mitte geteilte Wand an. Sie geht beim Kaninchen zu dieser Zeit ziemlich allmählich, ohne Einkerbung des Randes, aus den zwei vertikalen Abschnitten hervor. Gleichzeitig beginnt wieder in der dorsalen Wand der Augenblase zwischen Pigmentblatt und Retina der zunächst spaltförmige, dann dreieckige „Sehventrikel" aufzutreten, während diesem gegenüber an der ventralen Wand der Augenblase sich die Ränder der fötalen Augenspalte sehr rasch bis zur Berührung einander nähern. Das Pigmentblatt zeigt jetzt über dem „Sehventrikel" nichts mehr von der früheren, auch in Fig. 9 zur Darstellung gebrachten Verdickung. An keinem der Schnitte, welche eine weite fötale Augenspalte zeigen, ist etwas von einer Differenzierung einer Nerven-

faserschicht in der Retina wahrzunehmen. Diese beginnt also erst in beträchtlicher Entfernung vom Umschlagsrand der Augenblase. Mit anderen Worten, es hat bereits in diesem und ebenso auch in den vorhergehenden Stadien die Differenzierung der Retina in eine Pars optica und Pars caeca begonnen.

Einen Schnitt dicht hinter der Linse, durch den perilentikulären Raum, zeigt uns die Fig. 10 der Taf. X. Noch deutlicher als früher trägt ein solcher Äquatorialschnitt eine rechteckige Form zur Schau. Die Längsseiten des Rechteckes stehen horizontal oder nahezu horizontal, die Schmalseiten vertikal. Die Ecken sind abgerundet und die untere Seite ist durch die fötale Augenspalte in der Mitte geteilt und zugleich eingebuchtet. In der Mitte der oberen Wand sieht man wieder den dreieckigen Rest des „Sehventrikels", sowie die tiefe Furche, die zwischen die beiden Lappen der Retina von oben her einschneidet. Ihr gegenüber springt in den Glaskörperraum und gegen die Linse, beziehungsweise gegen den perilentikulären Raum mit seinen zahlreichen Gefässen, die Leiste oder Falte vor, welche den Glaskörperraum in die zwei Hälften scheidet, die den beiden Lappen der Retina entsprechen. Die Leiste selbst lässt auch jetzt noch nichts von einem Randschleier erkennen.

Was die fötale Augenspalte betrifft, so legen sich an den abgebildeten und den benachbarten Schnitten die Umschlagsränder der Augenblase oft so dicht und unmittelbar aneinander, dass zwischen ihnen nicht eine einzige Mesodermzelle Platz findet. An anderen Schnitten sind nur einige wenige derartige Zellen in dem engen Spaltraum gelegen. Nach aussen von dem abgebildeten Schnitte bleibt die Augenspalte noch ziemlich lange sehr eng, ungefähr solange, als an den Schnitten noch etwas von einer Differenzierung der Nervenfaserschicht wahrnehmbar ist. Auf den Schnitten, auf denen diese aufhört, beginnt sich die Spalte zu erweitern, um schliesslich wieder weit zu klaffen. Die fötale Augenspalte ist also zu dieser Zeit im Bereiche der Pars caeca retinae weit, im Bereiche der Pars optica dagegen eng. Verfolgt man die Serie von dem abgebildeten Schnitt an noch weiter gegen den Augenblasenstiel zu, so überzeugt man sich, dass die Augenspalte sich allmählich schliesst. An den Schnitten, welche noch die Hinterwand der Retina treffen, ist diese mit dem Pigmentblatt der Augenblase, das hier eine vorspringende Leiste

bildet, oft nur durch eine dünne, nicht einmal mehr vollständige Zellbrücke verbunden. Noch weiter nach innen, also schon im Bereiche des Opticus selbst, öffnet sich die Spalte wieder, um Bindegewebe und Gefässe aufzunehmen, und erst noch weiter gegen das Gehirn zu schwindet die Spalte und schliesslich die Furche vollständig. — Der Vollständigkeit halber erwähne ich noch, dass in den Umschlagsrändern der Retina, welche auf dem Schnitt der Fig. 10 die fötale Augenspalte begrenzen, eine kleine Höhle, die natürlich nichts anderes als ein Rest des „Sehventrikels" ist, enthalten ist.

Aus der Schnittserie des Embryo des Stadiums XIV meines Tafelwerkes habe ich keinen Schnitt abgebildet. Aus der daselbst gegebenen Charakteristik des Stadiums hebe ich nur hervor, dass jetzt auch die letzte Spur der Halsbucht oder des Sinus cervicalis verschwunden ist. Was das Auge betrifft, so unterscheidet es sich hauptsächlich in drei Punkten von dem der vorhergehenden Stadien: erstens ist die fötale Augenspalte bereits in der ganzen Ausdehnung der Pars optica retinae geschlossen und Pigmentblatt und Retina haben sich hier überall voneinander getrennt: zweitens ist es im Pigmentblatt zur Bildung von Pigment gekommen und drittens (und dies wurde schon in den vorhergehenden Stadien eingeleitet) ist der Stiel der Augenblase in höchst eigentümlicher, bei keinem zweiten Säugetier bisher beobachteter Weise in die Augenblase hineingestülpt, wodurch überaus merkwürdige und auf den ersten Blick schwer verständliche Bilder zustande kommen. Die Anfertigung eines Plattenmodells von dem Auge eines solchen oder eines etwas weiter entwickelten Embryo hat mich aber überzeugt, dass es sich in der Tat lediglich darum handelt, dass der Optikus hier viel tiefer in die Augenblase hineingestülpt ist, als es sonst zu geschehen pflegt. Um ein prinzipiell anderes Verhalten des Optikus zur Augenblase und speziell zur Retina handelt es sich aber nicht, und ich habe daher nach einiger Überlegung davon abgesehen, Bilder von Äquatorialschnitten durch den Augenhintergrund mit dem Optikuseintritt zu zeichnen. Allerdings sind diese Bilder, wie erwähnt, oft merkwürdig genug. So sieht man z. B. einmal auf einem Schnitte den in der Mitte liegenden, seitlich platt gedrückten, in seinem engen Lumen eine spärliche Menge gefässführenden Bindegewebes enthaltenden Optikus, dann

rechts und links oder nasal- und temporalwärts davon die ovalen, vollständig voneinander getrennten hinteren Anschnitte der beiden Lappen der Retina und um das ganze herum als Gesamthülle das Tapetum nigrum. Die Anschnitte der beiden Lappen sind eiförmig, die lange Achse senkrecht gestellt, das schmale Ende nach oben, das breite, stumpfe nach unten gerichtet. Der zwischen diesen beiden Anschnitten der Lappen gelegene Optikus ist dabei der dorsalen Fläche des Auges näher gelegen als der ventralen, eine Eigentümlichkeit, die den definitiven Verhältnissen beim Kaninchen, von denen noch die Rede sein wird, entspricht. Medial von den Schnitten, welche noch etwas von den beiden Lappen der Retina erkennen lassen, also auf Schnitten, die bereits die Verbindung des Optikus mit dem Tapetum zeigen, ist die fötale Augenspalte wieder geöffnet. Die Spalte ist aber viel länger, als es behufs Eintritts des gefässreichen Bindegewebes in ihn nötig wäre.

Was das Tapetum nigrum betrifft, so erwähne ich, dass die Pigmentkörnchen in der Pars caeca etwas zahlreicher sind als in der Pars optica. Daraus dürfte wohl der auch aus anderen Beobachtungen sich ergebende Schluss folgen, dass die Entwicklung des Pigments von der Pars caeca auf die Pars optica fortschreitet. Wie schon längst bekannt und ich schon in meinem Vortrage über die „Prinzipien der Histologie“ (1889), sowie in meinem Buch „Über den Bau und die Entwicklung der Linse“ (1900) hervorgehoben habe, liegen die Pigmentkörnchen an der freien, d. h. der ursprünglichen Ventrikelfläche zugewendeten Seite des Tapetum nigrum. Wie sonst in pigmentierten Epithelien ist also die Bildungsstätte des Pigments, gewissermassen die Fabrik, in der dieses erzeugt wird, in der retinalwärts vom Kern gelegenen Hälfte der Zellen gelegen. Umgekehrt entsteht später das Pigment in der inneren Epithelschicht der Pars iridica und des vordersten Teiles der Pars ciliaris retinae, soweit hier überhaupt Pigment auftritt, an der nach aussen, dem Tapetum nigrum zugewendeten Seite der Zellen. Die äussere Seite ist aber hier wiederum die ursprünglich freie, dem „Sehventrikel“ zugewendete Seite. So wird es ohne weiteres aus den Achsenverhältnissen oder dem architektonischen Bau der Zellen verständlich, weshalb in den Zellen des Tapetum das Pigment innen, in den aus der eigentlichen Retina fortgesetzten Zellen dagegen aussen entsteht. —

Das Pigment fehlt zu dieser Zeit nur in der Leiste, welche an der ventralen Seite der Augenblase an der Verschlußstelle der fötalen Augenspalte zurückbleibt und, was wichtiger ist, am Umschlagsrand der Augenblase neben der fötalen Augenspalte. In ganz besonders grossem Umfang fehlt das Pigment ganz vorn am späteren Pupillarrande der Pars caeca. Zum Schluss erwähne ich noch, dass die Lappung und Einkerbung des Randes der Augenblase in diesem Stadium überaus schön zu sehen ist. Wie früher, kann man aber auch jetzt nur die zwei oberen Randkerben deutlich erkennen.

Ich gehe nun zur Beschreibung des Auges des unter der Bezeichnung Stadium XV in meinem Tafelwerk abgebildeten Embryo über. Embryonen dieses Stadiums sind ungefähr 13 Tage alt. Wieweit die Entwicklung des Auges im Vergleich mit dem Stadium XIII (Embryo ca. $12^1/_2$ Tage alt) fortgeschritten ist, lehrt ein Blick auf die Fig. 10 und 11. Die Schnitte entsprechen der Lage nach einander ziemlich genau, indem beide durch den Bulbus dicht oder doch nicht weit hinter der Linse geführt sind. Schon die sehr verschiedene Grösse der Schnitte weist darauf hin, dass das Wachstum des Auges zu dieser Zeit ein sehr lebhaftes ist, was übrigens für den Embryo überhaupt gilt. Die ersten zwei Schnitte der Sagittalschnittserie, die etwas vom Auge zeigen, treffen nur die Linse im Anschnitt. Der dritte zeigt bereits den hinteren oder temporalen Lappen des Umschlagsrandes der Augenblase; hier ist noch in keiner ihrer beiden Lamellen etwas vom Pigment zu sehen. Der vierte Schnitt zeigt wesentlich dasselbe, nur im Pigmentblatt vielleicht schon eine Spur von Pigment. Das aus der eigentlichen Retina fortgesetzte innere Blatt der Augenblase, also die innere Lamelle der Pars caeca retinae im weiteren Sinne des Wortes, zu der wir Pigment- und Retinalblatt rechnen, stellt auf diesem Schnitt ein sehr schönes, regelmässiges hohes Zylinderepithel mit zahlreichen, dem hier gut sichtbaren spaltförmigen Rest des „Sehventrikels“ zugewendeten Mitosen dar. Diese liegen also wieder, wie sonst in Epithelien, an der genetisch freien Seite des Epithels. Der nächste, also fünfte Schnitt durchs Auge zeigt bereits einen Anschnitt des dorsalen Lappens des Umschlagsrandes der Augenblase; er ist durch eine mit Blutgefässen und Bindegewebe gefüllte Lücke vom oberen Rand des temporalen Lappens getrennt. Der Schnitt geht also

durch die hintere obere Randkerbe der Augenblase. Die nächstfolgenden Schnitte zeigen einerseits die Verbindung des dorsalen und temporalen Lappens, andererseits auch schon den Anschnitt des vorderen oder nasalen Lappens, der aber noch durch eine Lücke vom oberen Lappen getrennt ist. Auf den folgenden Schnitten tritt alsbald der untere hintere und zuletzt der untere vordere Lappen des Augenblasenrandes in die Erscheinung. Der untere vordere Lappen ist dabei in dieser Serie deutlich durch eine Randkerbe vom vorderen oder nasalen Lappen getrennt während der untere hintere Lappen direkt, also ohne Randkerbe, aus dem ventralen Ende des temporalen Lappens fortgesetzt ist. Zwischen die beiden unteren Lappen schneidet, wie früher, die fötale Augenspalte ein. Ich hebe dies alles mit Absicht hervor, weil es so gut wie unbekannt ist, aber andererseits für die ganze morphologische Auffassung des Auges, sowie auch für die Deutung gewisser Missbildungen, also in klinischer und pathologischer Beziehung, von Wichtigkeit ist. Dem Gesagten zufolge ist also zu beachten, dass wir am Pupillarrande der Iris — die Augenblase bildet ja bekanntlich die Grundlage, auf der sich Iris und Chorioidea entwickeln und ohne die sie sich nicht bilden können — ausser der in seiner Mitte einschneidenden fötalen Augenspalte noch vier Randkerben zu unterscheiden haben. Die eine oder andere dieser Randkerben kann unscheinbar sein oder vielleicht überhaupt nicht zur Ausbildung kommen. Stets sind die Randkerben an ganz bestimmten Stellen des Augenblasenrandes gelegen und wir können nach dieser ihrer Lage zwei obere oder dorsale, nämlich eine nasale und eine temporale und zwei untere oder ventrale, und zwar wieder eine nasale und eine temporale, unterscheiden. Zwischen den beiden ventralen Randkerben, also in der Mitte des unteren Randes, schneidet die fötale Augenspalte ein. Diese zieht, wie wir gesehen haben, über die ganze untere Fläche der Augenblase und über den lateralen Teil des Optikus, während die Randkerben nur sehr seichte Einbuchtungen des Pupillarrandes der Pars iridica retinae darstellen.

So wie wir am ganzen Auge zu dieser Zeit (vgl. den Äquatorialschnitt der Fig. 11) und ebenso auch an den nächst jüngeren und nächst älteren Embryonen vier Wände unterscheiden können, die unter abgerundeten rechten Winkeln aneinander stossen, so können wir auch am Pupillarrande der Augenblase vier Ränder

unterscheiden. An der Pars caeca retinae im weitesten Sinne des Wortes (vgl. oben sowie das weiter unten Gesagte) unterscheidet man schon jetzt zwei Teile: der dem Pupillarrande zunächst liegende, also sicher die Grundlage der Iris liefernde Teil, stellt zwei einschichtige Epithelien dar; er ist sehr schmal und reicht nur über einige wenige Schnitte (bei einer Schnittdicke von 10 μ). Sein inneres oder retinales Blatt wird alsbald dicker und mehrreihig, behält aber, wie ich glaube, die Einschichtigkeit bei. Dieser Teil stellt die Anlage der retinalen Lamelle der Pars ciliaris retinae dar und bildet zu dieser Zeit in seinem Bau insofern einen Übergang zwischen Pars iridica und Pars optica retinae, als er zwar sehr viel dicker als jene ist, aber keine Spur einer Differenzierung einer Nervenfaserschicht erkennen lässt. Während die fötale Augenspalte an der Pars iridica der Augenblase noch offen ist, beginnt sie sich beim Übergang in die Pars ciliaris zu schliessen. An der Verschlußstelle tritt ein, wohl aus der Konfluenz der beiden in den Umschlagsrändern enthaltenen Spalträume entstandener dreieckiger Raum auf, den man nun bis zur medialen Wand des Bulbus verfolgen kann. Schon an diesem dreieckigen Raume ist die Verschlußstelle der Augenspalte überall deutlich erkennbar. Von der eigentümlichen Art des Sehnerveneintritts war schon die Rede; das früher Gesagte gilt auch für dieses Stadium. Dicht medial vom Bulbus öffnet sich die fötale Augenspalte wieder, um nebst einer geringen Menge Bindegewebe ein einfaches Gefäss, die Art. hyaloidea, von der aus sich bekanntlich später die A. centralis retinae entwickelt, eintreten zu lassen. Eine die Arterie begleitende Vene fehlt. Ich hebe diese übrigens seit langem bekannte Tatsache hervor und bemerke, dass das Gleiche für alle von mir untersuchten Säugetiere gilt. Das Blut muss also aus dem die Linse umgebenden Gefässnetz über den Pupillarrand durch die vier Kerben abfliessen. Davon wird am Schluss der Abhandlung noch die Rede sein.

Von der Linse bemerke ich, dass die Fasermasse schon sehr mächtig gewuchert ist und die Höhle des Linsenbläschens fast vollständig ausfüllt. Im übrigen verweise ich auf meine Linsenarbeit (Fig. 11, Taf. I und Fig. 1, Taf. II). Dort sieht man auch, dass die Zellmasse, die ursprünglich in so grosser Mächtigkeit den Hohlraum des Linsenbläschens erfüllt hat, jetzt bis auf einige wenige unscheinbare Reste geschwunden ist.

Was nun den Schnitt der Fig. 11, Taf. X der vorliegenden Abhandlung betrifft, so ist er der dritte, medial vom letzten Rest der Linse durchs Auge geführte. Der erste dieser drei Schnitte, der unmittelbar neben der Linse durchs Auge gelegt ist, zeigt in Beziehung auf die Gefässe und das sie begleitende Bindegewebe dasselbe Verhalten, wie der in Fig. 10 abgebildete Schnitt aus dem Stadium XIII. Der abgebildete Schnitt zeigt zunächst wieder die ungefähr rechteckige Form des Bulbus und damit im Zusammenhang die Teilung der Retina in zwei Lappen. Zwischen diese schneidet von oben her wieder die schon erwähnte Leiste oder Falte ein, während zugleich an der ventralen Seite von der Verschlußstelle der fötalen Augenspalte eine zweite Falte vorspringt, die indessen ganz anders aussieht als die dorsale. Diese ventrale Falte enthält eine dreieckige Höhle, deren Boden von dem auffallenderweise hier nicht pigmentierten Tapetum nigrum gebildet wird. Dem Boden des dreieckigen Raumes liegen auf diesem Schnitt drei Zellen auf, die wohl während des Verschlusses der fötalen Augenspalte aus den Rändern der Blase ausgetreten sind. Über die Kante der von unten her in den Glaskörperraum vorspringenden Falte setzt sich die Nervenfaserschicht oder der Randschleier der Retina kontinuierlich von dem einen Lappen auf den anderen fort. Dadurch unterscheidet sich diese Falte sehr wesentlich von der dorsalen, die auf diesem und den nach innen zu folgenden Schnitten auch jetzt noch keinerlei Differenzierung erkennen lässt, so dass also durch sie die Nervenfaserschichten oder Randschleier der beiden Lappen sehr scharf auseinander gehalten werden. Der frei vorspringende Teil der Falte zeigt sogar auf diesem und den nächst vorhergehenden Schnitten noch insofern eine Eigentümlichkeit, als er von dem basalen Teil der Falte durch eine Furche geschieden ist (auf dem abgebildeten Schnitte nur auf der rechten Seite zu sehen). So sieht, was ich mit grossem Nachdruck betone, die Falte jetzt nur auf Schnitten aus, welche das Auge *medial* von der Linse, *also schon in der Nähe des Augenhintergrundes* treffen. An allen mehr nach aussen geführten Äquatorialschnitten, also an allen, welche noch die Linse treffen, ist die Falte sehr viel niedriger als an dem abgebildeten Schnitt, und die beiden Hälften oder Lappen der Retina gehen hier in flachem, sanftem Bogen ineinander über. *Die Falte hat also in dem äusseren, der*

Haut benachbarten Teil des Bulbus zu schwinden begonnen, so dass die Retina hier allmählich ein glatteres Aussehen bekommt. Vom Augenhintergrund aber springt die Falte noch ungemein scharf in den Glaskörperraum vor. In der grösseren äusseren Hälfte des Bulbus, wo die Falte nur mehr ganz wenig vorspringt und die beiden Lappen der Retina dadurch allmählicher ineinander übergehen, hat sich bereits eine Verbindung der Nervenfaserschicht oder des Randschleiers der beiden Lappen herzustellen begonnen. Freilich ist sie noch recht dünn und unscheinbar, aber sie ist zweifellos vorhanden.

So hat also in diesem Stadium die Entwicklung der Retina bedeutende Fortschritte gemacht, Fortschritte, die sich vor allem darin kundgeben, dass die, ihre beiden Lappen voneinander trennende Falte in der grösseren äusseren Hälfte des Bulbus sich abzuflachen begonnen hat und nur mehr im Augenhintergrund noch so scharf wie in früheren Stadien nach innen vorspringt. Die Falte schwindet also in der Richtung von aussen nach innen.

Von den Stadien XVI und XVII meines Tafelwerkes über Gesichtsentwicklung habe ich wieder, um Figuren und Kosten zu sparen, keine Schnitte gezeichnet. Ich will aber kurz das Wichtigste beschreiben, was an ihnen zu sehen ist. Embryonen aus dem Stadium XVI sind ungefähr 13½ Tage alt. Genau habe ich ihr Alter nicht bestimmt. — Die Augen solcher Embryonen stehen schon etwas schief, d. h. ihre Achsen konvergieren nach hinten, so dass also Sagittalschnitte durch die Embryonen nicht mehr reine Äquatorialschnitte durch das Auge geben. Die temporale Seite wird demnach früher getroffen als die nasale. Dies war auch schon beim Embryo aus dem Stadium XV der Fall, indessen ist jetzt die Schiefstellung des Auges merklicher. Zu dieser Zeit sind die beiden dorsalen und die untere nasale Randkerbe noch sehr schön zu sehen. Dagegen ist die fötale Augenspalte bis an den Pupillarrand geschlossen. Die Verschlußstelle ist an einer kleinen spaltförmigen Höhle zu erkennen, die medianwärts zu mehr dreieckig wird, aber immer sehr viel kleiner bleibt, als sie z. B. auf dem Schnitt der Fig 11 des vorigen Stadiums ist. An der Pars iridica retinae kann man wieder das äussere, aus mehr kubischen Zellen bestehende Pigmentblatt und das innere, aus Zylinderzellen bestehende, aus der eigentlichen Retina fortgesetzte Blatt unterscheiden. Letzteres ist überall, ersteres am Pupillar-

rande frei von Pigment. Die Pars ciliaris retinae unterscheidet sich, wie im vorigen Stadium, durch die Dicke und Mehrreihigkeit ihres retinalen Blattes von der Pars iridica, dagegen von der Pars optica durch den gänzlichen Mangel einer Nervenfaserschicht. Weder an der Pars iridica noch an der Pars ciliaris ist jetzt an der dorsalen Wand der Augenblase etwas von einer nach unten vorspringenden Falte zu sehen. Eine solche tritt erst auf den Schnitten auf, welche durch den Übergang zwischen Pars caeca und Pars optica führen. Zunächst aber gibt sie sich nur als eine ganz geringfügige Hervorwölbung der dorsalen Augenblasenwand in den Glaskörperraum, an der sich jetzt auch das Tapetum nigrum beteiligt, zu erkennen. Zwischen Tapetum und Retina ist hier keine Spur eines „Sehventrikels", wie er noch im vorigen Stadium hier zu sehen war, mehr vorhanden. Die Nervenfaserschicht der einen Hälfte der Retina geht hier kontinuierlich in die der anderen Hälfte über, ist aber in der Mitte noch ausserordentlich dünn und je weiter nach aussen zu um so weniger sicher erkennbar. Weiter medianwärts aber wird sie sehr deutlich. Gegenüber dem letzten Rest der dorsalen Falte der Retina springt auch von der ventralen Wand eine ganz unansehnliche Falte ins Innere des Auges vor. Sie entspricht der Stelle, an der die Ränder der fötalen Augenspalte zur Verwachsung gekommen sind. Hier, aber nur an einer sehr beschränkten Stelle, ist die Nervenfaserschicht etwas dünner als weiter nasal- und temporalwärts und ausserdem springt von unten her die an der Verwachsungsstelle eben noch erhalten gebliebene dreieckige Höhle vor. Die Retina ist infolgedessen an der Verwachsungsstelle der fötalen Augenspalte ein wenig dünner als sonst. Schnitte, die das Auge in diesem Stadium in denselben Ebenen treffen, wie die, welche in den Fig. 10 und 11 zur Darstellung gekommen sind, zeigen nichts von einer so scharf vorspringenden dorsalen Falte oder Leiste der Retina, wie sie an diesen Figuren zu sehen ist. Erst wenn man sich in der Untersuchung der Serie noch mehr dem Augengrund nähert, sieht man zunächst dicht unter der dorsalen Wand der Augenblase, aber von dieser vollkommen getrennt, innerhalb des Glaskörperraumes eine rundliche Zellmasse, die sich schon auf dem nächsten Schnitt mit der Retina verbindet und alsbald auf den folgenden Schnitten mächtiger wird. Die die beiden Lappen der Retina und damit zugleich die beiden Buchten des Glaskörperraumes voneinander

trennende Falte schickt also jetzt einen kleinen, auf dem Querschnitt rundlichen Fortsatz nach vorn. Die Falte nimmt sehr rasch gegen den hinteren Augengrund an Höhe zu und erstreckt sich hier bis zur Eintrittsstelle des Optikus, die auch jetzt noch die schon früher beschriebene Eigentümlichkeit zeigt. Der Optikus ist also wieder in die dorsale Hälfte des Bulbus hineingestülpt. Im Bereiche der Falte zeigt die Retina auch in diesem Stadium noch keine Differenzierung; es ist also auch jetzt noch im Augenhintergrund dorsal vom Optikus die Nervenfaserschicht des nasalen Lappens der Retina von der des temporalen getrennt. Ventral vom Optikus aber geht die Nervenfaserschicht des einen Lappens kontinuierlich in die des anderen über. Auch jetzt ist sicher nur ein einziges Gefäss im Optikus enthalten.

Endlich bemerke ich, dass man zu dieser Zeit das Auge schon mit voller Sicherheit orientieren kann, indem die Augenmuskeln bereits deutlich auf den Schnitten kenntlich sind. Der Rectus superior liegt unmittelbar über der Mitte der dorsalen Wand der Augenblase, genau an der Stelle, an welcher die die beiden Lappen der Retina trennende Falte in den Glaskörperraum vorspringt. Auch Rectus medialis und lateralis sind schon deutlich erkennbar, dagegen ist der Rectus inferior jetzt noch undeutlich. Hat man die Anlagen der Augenmuskeln bei Embryonen dieses Stadiums einmal erkannt, so gelingt es leicht, sie auch in frühere Stadien, etwa bis in das Stadium XII, zurückzuverfolgen. Dadurch rechtfertigt sich also auch die Orientierung, welche ich meinen Figuren gegeben habe.

Der letzte in meinem Tafelwerk gezeichnete Kaninchenembryo (Stadium XVII) war ungefähr 14 Tage alt. Er zeigte schon die Anlagen von ein paar Schnurrhaaren an der Oberlippe, die Ohrmuschel trat mit ihrer Spitze vom Vorderrande des zweiten Kiemenbogens oder Hyoidbogens scharf hervor und auch sonst entsprach dieser Embryo dem von Minot und Taylor auf Taf. II, Fig. 30 abgebildeten Embryo. Die Augen stehen zu dieser Zeit noch mehr schief als früher und im Zusammenhang damit erscheint auf der Sagitalschnittserie der temporale Rand der Augenblase viel früher (8—9 Schnitte bei einer Schnittdicke von 10 μ) als der nasale. Die Randkerben der Augenblase oder die Incisuren des Pupillarrandes beginnen zu schwinden; am deutlichsten ist

jetzt noch die vordere ventrale. Wie schon im früheren Stadium ist auch jetzt die fötale Augenspalte bis zum Pupillarrande geschlossen; höchstens der erste Schnitt durch den unteren Rand der Augenblase lässt vielleicht noch eine Spur davon erkennen. Die Verwachsungsstelle der Spalte ist aber in der nächsten Nähe des Pupillarrandes noch deutlich an einer kleinen Höhle zwischen den beiden Lamellen der Augenblase erkennbar. Weiter nach innen zu schwindet diese Höhle, so dass also Pigmentblatt und eigentliche Retina an der ventralen Wand der Augenblase von nun an bis zum Optikuseintritt aneinander liegen. Anders ist dies an der dorsalen Wand. Hier liegen zwar auch in den zwei äusseren Dritteln des Auges die beiden Blätter der Augenblase unmittelbar aneinander, im medialen Drittel aber, also auch entsprechend dem Augengrund, sind sie voneinander durch einen ungefähr dreieckigen Raum getrennt. Hier bleibt also ein letzter Rest des „Sehventrikels" noch sehr lange Zeit erhalten. Dieser Rest erweitert sich nach hinten zu beträchtlich und hat die grösste Ausdehnung in der Nähe des Optikuseintritts. Die Wand dieses dreieckigen Restes des „Sehventrikels" wird oben vom Tapetum gebildet (man vgl. zum Verständnis des Gesagten die Fig. 11, Taf. X), das aber hier etwas anders beschaffen ist als überall sonst. Zunächst ist es dorsalwärts etwas ausgebuchtet; sodann stehen seine Zellen viel dichter nebeneinander und die Zellkerne färben sich ungemein intensiv. Dadurch hebt sich dieser Teil des Tapetum schon bei schwacher Vergrösserung sehr scharf von der Umgebung ab. Was die Retina selbst und die von ihr vorspringende Falte betrifft, so erscheint zunächst die Augenblase als Ganzes an der dorsalen und ventralen Wand in der Mitte etwas eingesunken, wodurch die schon früher auffallende Lappung der Retina und die damit zusammenhängende Scheidung des Glaskörpers in zwei Buchten sehr deutlich zum Ausdruck kommt. Aber eine eigentliche Falte der Retina, wie sie früher überall bestand, fehlt sicher jetzt in den zwei äusseren Dritteln des Auges; erst im medialen Drittel, also schon in der Nähe des Augenhintergrundes, tritt die Falte wieder auf. Wie im vorigen Stadium schickt sie von ihrem Vorderende einen kleinen Fortsatz nach vorn, der auf dem Äquatorialschnitt unmittelbar zwischen Retina und dem Stamm der Art. hyaloidea liegt. An dieser Stelle und von hier an noch etwas nach aussen zu, also an den Schnitten, welche noch die Linse

treffen, ist die Retina in der Mitte der dorsalen Wand des Auges auffallend dünn. Von aussen schneidet hier der Rest des „Sehventrikels“ ein und von innen eine sehr schmale Furche, auf deren Grund die Retina, wie auch früher, solange eine Falte vorhanden war, noch keine Differenzierung zeigt. Im Bereiche dieser Furche ist also auch jetzt noch eine Strecke weit die Nervenfaserschicht der beiden Lappen der Retina geteilt. Die Falte, die im medialen Drittel der Augenblase in den Glaskörperraum vorspringt, verhält sich wie in dem vorigen Stadium, zeigt also auch jetzt noch keine Differenzierung.

Ich besitze noch einige weitere Sagittalschnittserien durch Embryonen desselben oder ähnlichen Alters und Entwicklungsgrades, wie die soeben beschriebenen. Sie stimmen alle miteinander überein und zeigen alle dasselbe. Auf allen sieht man ohne weiteres die Lappung der Retina und die Scheidung des Glaskörperraumes in eine nasale und eine temporale Bucht. Ein besonderes Interesse bietet dann noch die Untersuchung der Augen solcher Embryonen auf Quer- und Horizontalschnitten. Ich habe eine ganze Reihe solcher Serien untersucht und teile nach meinen Beobachtungen zur Ergänzung und Vervollständigung des Gesagten noch folgendes mit. Ich brauche nach dem bereits Gesagten kaum noch zu erwähnen, dass es, wenn man sich einmal durch die Untersuchung von Sagittalschnittserien, die, wie erwähnt, das Auge parallel zur Äquatorialebene treffen, davon überzeugt hat, dass die Retina von der frühesten Zeit der Entwicklung an aus zwei Lappen besteht, mit leichter Mühe gelingt, sich auch an Schnitten, die das Auge in irgend einer anderen Richtung treffen, von dieser Tatsache zu überzeugen. Man staunt, dass diese Beobachtung nicht längst gemacht wurde. Auch davon, dass die, die beiden Lappen trennende Falte zu einer Zeit, wo die Lappen selbst bereits eine deutliche Nervenfaserschicht erkennen lassen, noch keine Differenzierung aufweist, kann man sich leicht überzeugen. Ebenso davon, dass der Optikus in eigentümlicher Weise in das Auge hineingestülpt ist und dass sich die Eintrittsstelle mehr und mehr dorsalwärts verschiebt. Was das Tapetum nigrum betrifft, so sieht man, dass es vorn, also im Bereiche der Pars caeca, beträchtlich dicker ist als hinten am Augenhintergrund. Dieser Dickenunterschied beruht auf der Verschiedenheit des Epithels der Pars caeca und Pars optica. Es

ist zwar überall einschichtig, aber in der Pars caeca sind die Zellen hoch, zylindrisch, im Bereich der Pars optica niedrig, mehr oder weniger kubisch. Die Kerne sind in der Pars caeca tief bodenständig und zugleich oval, in der Pars optica stehen sie, wenn sie auch der basalen Seite etwas näher stehen als der freien, doch nicht so weit von dieser entfernt, als in der Pars caeca. In dieser sind die Pigmentkörnchen viel zahlreicher und dichter gestellt als in jener, wo sie in jüngeren Stadien ganz zerstreut und vereinzelt liegen können. Stets kann man sich überzeugen, dass die Bildungsstufe der Pigmentkörnchen die innere, der Retina zugewendete, also genetisch freie Seite der Zellen ist. Über den vertikalen Meridian des Bulbus verläuft, wie es scheint, in gewissen Stadien ein pigmentloser oder wenig pigmentierter Streifen (vgl. dazu die Fig. 11, Taf. X). Unter meinen Serien befindet sich eine durch einen Embryo von etwa $14^1/_2$ Tagen, bei dem im äusseren Blatt der Retina überhaupt kein Pigment vorhanden ist; es handelte sich also um einen albinotischen Embryo. Endlich bemerke ich, dass man häufig auch später noch im Pupillarrande einen kleinen Rest des „Sehventrikels" findet.

Das Wachstum der Embryonen und damit zugleich die weitere Ausbildung und Differenzierung ihrer Organe schreitet nun sehr rasch fort. Was das Längenwachstum betrifft, so führe ich einige Zahlen von Minot und Taylor an, wozu ich bemerke, dass dieselben mit meinen Erfahrungen gut übereinstimmen. Die Maße sind nach Fixierung in Zenkerscher Flüssigkeit genommen und das Alter nach dem Zeitpunkt der Kohabitation bestimmt. Letzteres ist natürlich zu hoch angegeben, da die Befruchtung des Eies nicht unmittelbar auf die Kohabitation folgt, worüber man namentlich in van Benedens Arbeiten nachlesen mag (vgl. auch meine Monographie über E. van Beneden etc.). Wenn aber auch nach dieser Art der Bestimmung das Alter zu hoch angegeben ist, so lässt sich doch keine andere brauchbare Methode der Altersbestimmung finden. Die nach den genannten Autoren für die Zeit von 10—20 Tagen zusammengestellten Werte sind folgende:

10	Tage	alt	=	3,8	mm	grösste	Länge
$10^1/_2$	„	„	=	4,8	„	„	„
11	„	„	=	5,4	„	„	„

11½	Tage	alt	=	6,0	mm	grösste Länge
12	„	„	=	6,0	„	„ „
12½	„	„	=	7,6	„	„ „
13	„	„	=	9,8	„	„ „
14	„	„	=	10,6	„	„ „
15	„	„	=	12,4	„	„ „
16	„	„	=	16,2	„	„ „
16½	„	„	=	17,6	„	„ „
17	„	„	=	21,0	„	„ „
18	„	„	=	24,4	„	„ „
20	„	„	=	29,0	„	„ „

Die angeführten Zahlen sind keine Mittelwerte, sondern beziehen sich auf spezielle Fälle. Es sind daher natürlich auch Abweichungen davon zu erwarten und man darf keineswegs glauben, dass ein Embryo von 14 Tagen auch immer 10,6 mm in der grössten Länge messen müsse. Dies erhellt schon aus der Tabelle selbst; so heisst es, dass ein Embryo von 11½ Tagen 6,0 mm lang war und dasselbe Maß wird für einen Embryo von 12 Tagen angegeben. Unter meinen Serien befindet sich eine, welche ich vor 25—30 Jahren angefertigt habe, auf der notiert ist, dass der Embryo 16 Tage alt war, bei einer grössten Länge von 16.0 mm; eine andere Serie aus derselben Zeit trägt den Vermerk: Alter 16 Tage, grösste Länge 17 mm. Beide Angaben können richtig sein und ich habe keinen Grund, daran zu zweifeln, dass sie es in der Tat sind. — Von 15 und 16 Tage alten Embryonen besitze ich mehrere Quer- und Sagittalschnittserien. Ganz besonders schön sind zwei Sagittal- und eine Querschnittserie von 15 Tage alten Embryonen. Die grösste Länge habe ich bei ihnen leider unmittelbar nach der Fixierung, vor dem Einbetten, nicht gemessen. An der einen der beiden Sagittalschnittserien, auf der der Embryo in seiner ganzen Länge geschnitten ist, beträgt sie auf dem Medianschnitt 11,2 mm. Nun geben Minot und Taylor für einen Embryo von 14 Tagen eine grösste Länge von 10,6 mm und für einen solchen von 15 Tagen eine solche von 12,4 mm an; dagegen hatte ein Embryo von 16 Tagen eine solche von 16,2 mm. Wenn man nun die Schrumpfung in Rechnung zieht, die die Embryonen beim Einbetten in Paraffin erfahren, so wird man finden, dass das Längenmaß von 11,2 mm ganz gut zu dem notierten Alter von 15 Tagen stimmt. Wie wir

gesehen haben, geben Äquatorialschnitte durch das Auge von Embryonen aus dem Stadium XV, also von Embryonen von ungefähr 13 Tagen, Bilder, wie ein solches auf Taf. X, Fig. 11 zur Darstellung gebracht ist. Hier scheiden zwei Falten, eine dorsale und eine ventrale, den Glaskörperraum unvollständig in eine nasale und eine temporale Hälfte. Nach hinten, also medianwärts, reichen die beiden Falten bis zum Sehnerveneintritt. Die dorsale Falte, die, wie die Untersuchung gelehrt hat, zuerst auftritt, also die ursprünglichere ist, können wir als primäre, die ventrale, die erst während und nach dem Verschluss der fötalen Augenspalte entsteht (man vgl. das Stadium der Fig. 11 mit den Stadien der Fig. 10, 9 und 8), als sekundäre bezeichnen. Die dorsale Falte hat sich im Stadium der Fig. 11 in der grösseren äusseren Hälfte des Auges schon rückgebildet: an ihrer Stelle ist hier nur eine unansehnliche Erhebung zurückgeblieben. Denkt man sich an der Figur den von der dorsalen Falte nach unten vorspringenden Zapfen weg, so erhält man ungefähr das Bild, das die weiter nach aussen durch das Auge gelegten Schnitte geben. Während also in der grösseren äusseren Hälfte des Auges die dorsale Falte bis auf eine mässig hohe Vorragung oder Erhebung geschwunden ist, ist sie im medialen Drittel des Auges bis zum Optikuseintritt im Stadium der Fig. 11 noch mächtig entwickelt. Die ventrale oder sekundäre Falte, die der Lage und Entstehung nach der fötalen Augenspalte entspricht, reicht ihrerseits auch bis zum Augenhintergrund, also bis zum Optikuseintritt. Dieser befindet sich aber, wie schon erwähnt wurde, zu dieser Zeit und auch schon bei etwas jüngeren Embryonen bereits dorsal vom hinteren Augenpol oder dorsal vom horizontalen Meridian. Die ventrale Falte zieht also auch über die tiefste Stelle des Augengrundes bis zu dem dorsal vom horizontalen Meridian gelegenen Sehnerveneintritt. Im horizontalen Meridian selbst aber befindet sich später die von Kühne und anderen beschriebene Sehleiste, eine horizontal verlaufende Area centralis, über deren Mitte die Papilla nervi optici liegt. Die Area gehört also (beim Kaninchen) dem ventral vom Optikus liegenden Teil der Retina an, mit welchem die primäre Falte der Retina nichts zu tun hat. — Denkt man sich nun an der Fig. 11, Taf. X den Zapfen, der sich ventralwärts an die dorsale Falte anschliesst, weg, und

die Falte selbst etwas flacher und stellt man sich weiter vor, dass auch die ventrale, von der Verschlusslinie der fötalen Augenspalte vortretende Falte flacher ist, so bekommt man das Bild, das Äquatorialschnitte durch das Auge eines Embryo von 15 oder 16 Tagen geben. Wie früher, ist das Auge noch rechteckig mit abgerundeten Winkeln: wie früher, lässt es noch eine nasale und eine temporale Hälfte der Retina und eine nasale und eine temporale Bucht des Glaskörperraumes erkennen, aber die Scheidung ist bei weitem nicht mehr so scharf, als sie in früheren Stadien war. Am Augenhintergrund hat die Differenzierung der Retina, die, wie wir gesehen haben, mit der Bildung der Nervenfaserschicht bezw. des „Randschleiers" beginnt, weitere Fortschritte gemacht, indem hier bereits eine Ganglienzellenschicht und mit ihr zugleich eine innere retikuläre Schicht deutlich zu unterscheiden sind. Davon wird übrigens gleich noch bei Besprechung eines älteren Embryo die Rede sein. Der Optikus ist bei Embryonen von 15 und 16 Tagen bei weitem nicht mehr so tief in das Auge hineingestülpt als dies bisher in einer grösseren Reihe von Stadien der Fall war. Infolgedessen sind auch die Bilder, welche Äquatorialschnittserien durch den Bulbus, also Sagittalschnittserien durch den Embryo geben, sehr viel leichter verständlich. Begreiflicherweise bieten daher auch Horizontalschnitte durch den Optikuseintritt dem Verständnis keinerlei Schwierigkeiten. Wie früher, ist auch jetzt im Optikus nur ein einziges Gefäss, die Art. hyaloidea, eingeschlossen.

Die Pars caeca retinae setzt sich jetzt etwas deutlicher und schärfer von der Pars optica ab als früher. Die letztere lässt auf Schnitten in der Richtung des horizontalen Meridians, wie schon aus dem Gesagten geschlossen werden kann, zwei Strecken erkennen: eine hintere, bei weitem grössere, die sich vom Augenhintergrund bis zum Aequator bulbi oder selbst noch etwas darüber hinaus nach vorn erstreckt und eine vordere kleinere, an welche sich schliesslich die Pars caeca anschliesst. Im hinteren, grösseren Bereich ist die Pars optica höher differenziert, indem sie hier schon eine Ganglienzellen- und innere retikuläre Schicht erkennen lässt: im vorderen Bereich aber ist, wie früher, nur eine Nervenfaserschicht vorhanden und diese wird gegen die Pars caeca zu allmählich dünner, um hier ganz zu verschwinden. Wie früher, kann man auch jetzt die Pars caeca wieder in zwei Teile teilen:

in die mächtigere, breitere und dickere Pars ciliaris und die sehr schmale und viel dünnere Pars iridica; im Bereiche der letzteren ein einfaches, einreihiges Zylinderepithel. Von den Kerben des Pupillarrandes sind die vorderen vielleicht eben noch angedeutet. Von einem Rest der fötalen Augenspalte ist nirgends etwas zu sehen. Die Stelle, an der sie sich geschlossen hat, ist nur an der schon erwähnten Einbuchtung der ventralen Wand der Retina zu erkennen. Der „Sehventrikel" ist gänzlich geschwunden.

Der nächste Embryo, dessen beide Augen ich in Äquatorialschnitte zerlegt habe, war 20 mm lang. Minot und Taylor geben von einem Embryo von 17 Tagen an, dass er 21,0 mm lang war. Dagegen hatte, wie aus der obigen Tabelle hervorgeht, ein Embryo von $16^1/_2$ Tagen nur eine Länge von 17,6 mm Die Grössendifferenz ist also eine sehr beträchtliche. Dem raschen Wachstum des ganzen Embryo entspricht nun natürlich auch ein rasches Wachstum seiner Organe. Einen Schnitt durch das linke Auge dieses Embryo habe ich bei schwächerer Vergrösserung auf Taf. X, Fig. 12 abgebildet. Der Schnitt ist nicht ganz genau äquatorial geführt, sondern ein klein wenig schief; indessen tut dies der Klarheit des Bildes keinen Eintrag. Zur Orientierung habe ich auch einen Teil der Umgebung eingetragen: den Rectus sup. (r. s.), inferior (r. i.) und lat. (r. l.); ebenso den hier bereits mit der Sklera in Verbindung getretenen Rect. medialis (r. m.); ausserdem sieht man den Obliquus sup. (ob. s.) und lateralwärts neben ihm den Levator palpebrae sup. (l. p.), endlich unter dem Rect. inf. den Obl. inf. (ob. i.); natürlich wird dieser auf den vorhergehenden und nachfolgenden Schnitten der Serie in anderer Lage zum Rect. inf. angetroffen als hier. — Das, was zunächst an dem Bild in die Augen fällt, ist, dass der Äquatorialschnitt durchs Auge nicht kreisrund, sondern elliptisch ist mit horizontal gestellter langer Achse. Wir werden sehen, dass dies auch für das menschliche Auge in einem korrespondierenden Entwicklungsstadium gilt. So auffallend diese Erscheinung ist, so wird sie uns vielleicht einigermassen verständlich, wenn wir bedenken, dass während einer langen Zeit der Entwicklung Äquatorialschnitte durchs Auge eine viereckige Form hatten, wobei die langen Seiten horizontal, die kurzen vertikal standen; man erinnere sich nur an die Fig. 11, 10 und 9. Diese Form aber selbst wird vielleicht wieder dadurch

etwas verständlich, dass das Auge, oder vielmehr sein wesentlicher Bestandteil, die Retina, zu dieser Zeit aus zwei Lappen, einem nasalen und einem temporalen, besteht. Die Frage dreht sich also vielleicht in letzter Linie doch wieder darum: Warum besitzt das Auge anfangs zwei Lappen, wie ist diese Bildung zu verstehen und zu erklären? Darauf werde ich am Schluss der Arbeit zurückkommen. — An dem abgebildeten Schnitt, der hinter der Linse durch den Bulbus geht, ist weder oben noch unten etwas von einer Falte der Retina oder auch nur von dem Rest einer solchen Falte zu sehen; höchstens könnte man vielleicht eine etwas dünnere Stelle der dorsalen Wand der Retina, unterhalb der Mitte des Querschnittes des Rectus sup., als eine Reminiszenz der ursprünglichen Scheidung der Retina in eine nasale und temporale Hälfte betrachten. Während an den Schnitten, die noch die Linse treffen, der Glaskörper fast überall der Innenfläche der Retina anliegt, hat er sich an dem abgebildeten Schnitte und ebenso an den folgenden weit von ihr abgehoben; mit anderen Worten, er hat sich, was auch Frontalschnitte zeigen, von der Innenfläche der Retina gegen die Linse zusammengezogen. In der dorsalen Hälfte des geschrumpften Glaskörpers sieht man den Querschnitt der Arteria hyaloidea; zerstreut sehr zahlreiche Gefässe und lockeres, diese begleitendes Bindegewebe. Eine Vena hyaloidea gibt es ebensowenig wie früher; das Blut fliesst offenbar auch jetzt noch um den Pupillarrand durch die äusseren Gefässe des Bulbus ab. Wenn man sich die Art. hyaloidea, so wie sie auf dem abgebildeten Schnitte zu sehen ist, auf den Augenhintergrund projiziert denkt, so würde man ziemlich genau zur Eintrittsstelle des Optikus kommen. Wie schon erwähnt, tritt dieser ja beim Kaninchen nicht, wie beim Menschen, medial vom hinteren Pol des Augapfels ein, sondern dorsal davon.

Zwischen Glaskörperrest und Innenfläche der Retina findet sich an dem abgebildeten Schnitte und ebenso an den benachbarten reichliches, flockiges Gerinnsel, das sich zweifellos aus der bei der postmortalen Ablösung des Glaskörpers ausgetretenen Flüssigkeit niedergeschlagen hat und selbstverständlich mit dem Gewebe des Glaskörpers nicht das geringste zu tun hat. — Ich habe es daher auch nicht in die Zeichnung eingetragen. — Die Differenzierung der Pars optica retinae hat weitere Fortschritte gemacht. Schon bei ganz schwacher Vergrösserung kann man an

einem Äquatorialschnitt, der den Bulbus hinter der Linse trifft, von innen nach aussen folgende Schichten unterscheiden: zu innerst die Nervenfaserschicht, ihr zunächst die Ganglienzellenschicht, dann einen weder nach aussen noch nach innen irgendwie begrenzten helleren Streifen, der bei sehr schwacher Vergrösserung deutlicher in die Erscheinung tritt als bei starker, die innere retikuläre oder plexiforme Schicht, dann eine reichlich die Hälfte der Dicke der ganzen Retina einnehmende, ungemein kernreiche Schicht, von deren Bedeutung gleich noch gesprochen werden soll, endlich nach aussen zu einen hellen Streifen, in welchem oder in dessen unmittelbarer Nähe fast sämtliche Mitosen der Retina liegen. Auf diese, die eigentliche Retina zusammensetzenden Schichten folgt dann das Tapetum nigrum als einfache Lage pigmentierter kubischer Epithelzellen. Das ganze Auge, soweit es aus der sekundären Augenblase entsteht, ist von einer mässig dicken Schicht sehr derben Bindegewebes eingehüllt, die nach aussen etwas lockerer wird und sehr zahlreiche parallel zur Oberfläche der Retina gestellte, langgestreckte und sich sehr stark färbende Kerne enthält. In dieser Schicht haben wir die gemeinsame Anlage der Chorioidea und Sklera zu erblicken. In ihr sind, dem Tapetum benachbart, zahlreiche Blutgefässquerschnitte zu sehen. Die meisten davon sind vom Tapetum nur durch eine einfache Kernreihe getrennt oder liegen ihm wohl auch direkt an; nur wenige sind etwas weiter von ihm entfernt. Es ist wohl klar, dass diese Blutgefässe dem zur Chorioidea sich entwickelnden Anteil der gemeinsamen Bindegewebshülle angehören.

In Fig. 13 nun ist ein Stück des abgebildeten Schnittes aus der temporalen Seite (t in Fig. 12) bei starker Vergrösserung abgebildet. In der Nervenfaserschicht treten aus dem Gewirr von Fasern solche zweierlei Art besonders deutlich hervor: Zunächst senkrecht zur Oberfläche verlaufende, von denen einzelne noch die Oberfläche überschreiten; diese erscheint übrigens infolge der gewaltsamen Ablösung der Limitans hyaloidea, die dem Glaskörper bei dessen Schrumpfung gefolgt ist, rauh und flockig. Die zweite Art von Fasern verläuft schief von oben und innen nach unten und aussen. Hier und da kann man eine dieser Fasern in einen nach oben und innen verlaufenden Fortsatz einer Zelle der Ganglienzellenschicht übergehen sehen. Der schiefe

Verlauf der Fasern erklärt sich sehr einfach, wenn man die Serie bis zum Eintritt des Optikus verfolgt. Von hier treten nämlich die Fasern, wie längst bekannt ist, in den nasalen und temporalen Abschnitt der Retina ein; sie liegen dabei anfangs so dicht beisammen, dass Krause geradezu ein nasales und ein temporales Bündel von Optikusfasern unterschieden hat. Unterhalb des Optikuseintrittes liegt, wie erwähnt, im horizontalen Meridian die Sehleiste, die Stelle des schärfsten Sehens. Die Fasern ziehen natürlich nicht bloss zu dieser, sondern auch darüber hinaus nach unten und oben. Da nun das abgebildete Stück des Äquatorialschnittes (Fig. 13) aus der temporalen Hälfte, aber ventral von der Sehleiste genommen ist, müssen die Fasern den geschilderten schiefen Verlauf nehmen. Die Ganglienzellenschicht lässt zwei Arten von Kernen und dementsprechend natürlich zwei Arten von Zellen unterscheiden: erstens grosse, rundliche, blasse mit relativ wenig chromatischer Substanz: einige Zellen, die solche Kerne führen, oder wohl auch die Kerne der Zellen selbst sind in der Richtung der schief verlaufenden Optikusfasern abgebogen. Zweitens finden sich langgestreckte, dunkler gefärbte, häufig unregelmässig geformte und wie geschrumpft aussehende Kerne, die sich intensiv färben und deren Längsachsen senkrecht gestellt sind. — Die innere retikuläre Schicht ist, wie erwähnt, eben nur angedeutet. Auf sie folgt dann die ungemein mächtige, verhältnismässig kleine Kerne führende Schicht, die wohl sicher später die innere Körnerschicht, die äussere retikuläre und die äussere Körnerschicht hervorgehen lässt. Eine Differenzierung ist in dieser Schicht zu dieser Zeit nur insofern angedeutet, als geradeso, wie in der Ganglienzellenschicht, zwei Arten von Kernen wahrzunehmen sind: rundliche oder ovale, blasse, chromatinarme und längliche, dunkle, chromatinreiche. Die letzteren dürften wohl — wenigstens zum Teil — Stützfasern angehören. Die rundlichen oder ovalen Kerne bilden weitaus die Mehrzahl. Irgend etwas, was auf eine Differenzierung von Stäbchen- und Zapfenzellen bezogen werden könnte, ist nicht zu sehen. An der Aussenseite dieser kernreichen Hauptschicht der Retina liegen, wie schon erwähnt, die sehr zahlreichen Mitosen. Solche fehlen in grösserer Tiefe nicht vollständig, sind aber hier nur äusserst seltene Ausnahmen. Nach aussen von den Kernen folgt eine helle Zone, die eine senkrechte Streifung erkennen lässt, ohne dass ich aber an meinen Präparaten etwas

Genaueres daran zu erkennen vermochte. Zur genaueren Analyse dieser Zone wären andere Methoden notwendig. Von der Pigmentschicht ist nichts weiter zu vermerken.

Ein zweiter Embryo, der eine Scheitelsteisslänge von 20 mm und eine Nackensteisslänge von 17 mm hatte, zeigte wesentlich dasselbe, wie der eben beschriebene. Nur war an ihm eine deutliche Limitans externa zu sehen und die körnerreiche Hauptschicht der Retina zeigte nur wenige schmale, dunkle, langgestreckte Kerne, dagegen fast nur rundliche oder ovale.

Endlich besitze ich noch eine Quer- und eine Äquatorialschnittserie durch die Augen eines 47 mm langen, also der völligen Reife schon ziemlich nahen Embryo. Ich bemerke zunächst, dass zu dieser Zeit die Scheidung der Retina in eine Pars optica und eine Pars caeca schon eine ganz scharfe ist. —

Da nun in der Definition dessen, was man als P. optica und P. caeca zu bezeichnen hat, keine Übereinstimmung herrscht und der Ausdruck Pars caeca zuerst von mir in meiner Monographie „Über den Bau und die Entwicklung der Linse" gebraucht wurde, darf ich wohl ein paar Worte über die hier in Frage kommenden Begriffe und den Gebrauch der erwähnten Bezeichnungen einschalten. Dabei erhebe ich natürlich nicht den geringsten Anspruch, in historischer Beziehung vollständig zu sein; ich verfolge nur den Zweck, zu zeigen, dass der jetzt herrschende Zustand völliger Verwirrung in der Nomenklatur unhaltbar ist. — Gegenbaur hat seinerzeit in seinem Lehrbuch der Anatomie zwar eine Pars ciliaris, aber keine Pars iridica retinae unterschieden. Dagegen hat er allerdings, wie dies übrigens schon längst geschehen war, eine Pigmentschicht an der hinteren Fläche der Iris („Uvea" bei Henle) unterschieden. Die Pars ciliaris retinae liess er nur aus einer einzigen Lage von Zylinderzellen bestehen: er bezeichnete also mit diesem Namen nur die Fortsetzung des inneren Blattes der sekundären Augenblase. Anders Schwalbe in seinem „Lehrbuch der Anatomie der Sinnesorgane" aus dem Jahre 1887; er rechnete das Pigmentepithel oder Tapetum nigrum zur Retina und bezeichnete es direkt als deren Epithel („Epithel der Retina"). Demnach liess er beide Lamellen oder Blätter der sekundären Augenblase zur Retina werden. Ausserdem unterschied er eine Pars ciliaris und eine Pars iridica retinae und liess beide folgerichtig aus zwei Epithelschichten bestehen, die er von den beiden

Blättern der sekundären Augenblase ableitete; die eine liess er also eine Fortsetzung des Tapetum nigrum, die andere eine solche der Retina nach Abrechnung ihres Epithels sein. Ähnlich lautete auch die Darstellung in der noch von Rauber selbst herausgegebenen 5. Auflage seines Lehrbuches der Anatomie aus dem Jahr 1898. Hier unterschied Rauber ein Aussen- und ein Innenblatt der Retina und an dem Aussenblatt ein Stratum pigmenti retinae, Stratum pigmenti corporis ciliaris und Stratum pigmenti iridis. Ebenso an dem Innenblatt eine Pars optica, Pars ciliaris und Pars iridica. — Während aber Rauber ganz richtig das Stratum pigmenti oder Pigmentepithel als Aussenblatt der Retina bezeichnete, also zu dieser selbst rechnete, führt Kopsch in der Bearbeitung des Lehrbuches (10. Auflage 1916) das Pigmentepithel als durchaus selbständige Schicht des Auges neben der Retina an. Die Bezeichnungen und Unterscheidungen von „Aussen- und Innenblatt" der Retina sind geschwunden. — In dem weit verbreiteten Lehrbuch der Histologie von Stöhr endlich werden die Pars ciliaris und Pars iridica retinae als einschichtige Epithelien beschrieben, es wird also, wie bei Gegenbaur, nur das „Innenblatt der Retina" Raubers unter dieser Bezeichnung verstanden. Das Gesagte dürfte genügen, um die Differenzen zu zeigen, die hinsichtlich der Definition der Abschnitte der Retina bestehen. Es kann daher von weiteren Beispielen abgesehen werden. Was sollen wir nun Retina nennen?

Wie Hyrtl (Onomatologia anatomica 1880) gezeigt hat, ist das Wort Retina geradezu „absurd", „zweifach barbarisch" und „unbarmherzig zu verurteilen". Es stammt weder aus dem Lateinischen, noch aus dem Griechischen, sondern leitet sich aus dem Arabischen her und bedeutet ursprünglich Hülle oder Überwurf. Es soll damit die Umhüllung des Glaskörpers, die schon Galen kannte und mit einem passenden griechischen Worte, das aber keinen Anklang an das Wort Retina hatte, bezeichnete, dieselbe Hülle, die Vesal „Jnvolucrum corporis vitrei" nannte, verstanden werden; jeder weiss, dass diese Hülle nicht im entferntesten eine Ähnlichkeit mit einem Netz hat. Diese Bedeutung einer Hülle des Glaskörpers soll der Retina, wie ich denke, bleiben; abschaffen lässt sich das Wort ja doch nicht. Aber man kann ganz gut den entwicklungsgeschichtlichen Erfahrungen Rechnung tragen und — vom Glaskörper und der

Zonula abgesehen — alles Retina nennen, was aus der sekundären Augenblase entsteht. Die Retina als Ganzes aber teilen wir wieder in eine Pars optica und Pars caeca, Namen, die sich selbst erklären und rechtfertigen. An jedem dieser beiden Abschnitte aber können wir, wie dies schon Rauber getan hat, ein Aussen- und ein Innenblatt, entsprechend seiner Entstehung aus den beiden Lamellen der Augenblase, unterscheiden. Wie an der ganzen Pars caeca unterscheiden wir selbstverständlich auch an ihren beiden Abschnitten, der Pars ciliaris und Pars iridica, wieder zwei Blätter, wie Rauber, und nicht eines, wie Gegenbaur, Kopsch und andere. Will man dann noch weitergehen, so kann man eventuell noch das Innenblatt der Pars optica retinae, also den eigentlichen lichtempfindlichen Apparat, als Retina im engeren Sinne bezeichnen.

Nach dieser Abschweifung gehe ich zur Beschreibung der Augen des 47 mm langen Kaninchenembryo über. Ich habe gesagt, dass an diesem die Scheidung der Retina in eine Pars caeca und Pars optica schon ganz scharf war. An der Grenze zwischen beiden, oder vielleicht schon etwas hinter derselben, wird das Tapetum nigrum retinae rasch höher, bleibt aber immer ein einschichtiges Zylinderepithel. Die Kerne der Zellen, die weiter hinten, also näher dem hinteren Augenpol, kugelig sind, werden oval, die Zellen selbst, die in der Nähe des hinteren Augenpoles kaum mehr als kubisch bezeichnet werden können, werden hochzylindrisch, wobei die Kerne der basalen Seite sehr viel näher als der freien stehen. Wie schon wiederholt bemerkt, ist als freie Seite die dem Innenblatt der Augenblase zugewendete zu bezeichnen. Reichlich die Hälfte dieser Zylinderzellen ist mit Pigmentkörnchen dicht gefüllt; namentlich unmittelbar über dem Kern häufen sich diese in grosser Menge an; dann folgt zuweilen nach innen zu ein etwas hellerer, weniger Körnchen enthaltender Streifen (von dem ich übrigens nicht vollkommen sicher bin, ob er nicht ein Kunstprodukt ist) und zuletzt wieder eine dunklere, d. h. dichter mit Körnchen erfüllte Zone. Die Pigmentkörnchen sind kugelig, von verschiedener Grösse, die grösseren in der Mehrzahl, die kleineren in der Minderzahl. An der nach aussen gerichteten, also genetisch basalen Seite finden sich zwar auch Pigmentkörnchen oder Pigmentkügelchen, aber in viel geringerer Zahl.

Die Pars ciliaris zerfällt schon jetzt in zwei Zonen: eine

hintere, d. h. dem hinteren Augenpol nähere, die sich unmittelbar an die Pars optica anschliesst, und eine vordere, die in die Iris übergeht. Jene ist der Orbiculus ciliaris (Henle) oder die Pars non plicata, diese der epitheliale Überzug der Processus ciliares. Im Bereiche des Orbiculus ist das Innenblatt ein sehr hohes mehrreihiges Zylinderepithel, das ziemlich unvermittelt aus dem Innenblatt der Pars optica retinae hervorgeht und sich durch seine ausserordentlich langen, schmalen, fast stabförmigen, oft sehr dunkel gefärbten Kerne auszeichnet. Nach vorn setzt sich dieses Epithel auf die Ciliarfortsätze fort, aber nicht, ohne dass es gewisse Veränderungen erfährt. Ciliarfortsätze zähle ich im ganzen ungefähr 70; ihre Zahl genau anzugeben, ist schwer, da zwischen den hohen Falten zuweilen noch niedrige stehen oder auch wohl zuweilen eine Falte sich teilt. Das Epithel ist nur in den Tälern zwischen den Falten so hochzylindrisch und die Kerne so schmal und stabförmig, wie in der Zona orbicularis: an den Seitenflächen der Falten wird es niedriger und die Kerne mehr oval, und auf der Höhe der Falten ist das Epithel, wenn es auch noch ein Zylinderepithel genannt werden kann, doch deutlich niedriger und die Kerne nähern sich mehr der Kugelform. Zugleich treten die letzteren mehr und mehr an die Oberfläche der Falten, also, wenn man die Genese des Innenblattes bedenkt, ebenso wie die der Pigmentschicht der basalen Seite der Zellen näher, als der freien. Zuweilen sieht man in der inneren Lamelle der Pars ciliaris Mitosen und dann liegen diese stets in der Nähe der Pigmentschicht; also auch in dieser Hinsicht bleibt der Charakter der Epithelzellen, der Unterschied zwischen genetisch freier und basaler Seite, erhalten, indem, wie wir gesehen haben, die Mitosen in Epithelien immer in der Nähe der freien Seite gefunden werden. Das Innenblatt der Pars ciliaris ist pigmentfrei.

Was die topographischen Beziehungen zwischen Corpus ciliare und Linse betrifft, so bemerke ich, dass der Orbiculus unmittelbar nach aussen vom Äquator der Linse, also nach aussen von der Übergangsstelle des Linsenepithels in die Linsenfasermasse liegt, während die Processus ciliares unmittelbar nach vorn davon, also schon vor der Vorderfläche der Linse gelegen sind. Sie berühren diese nicht, sondern sind von ihr durch eine sehr dünne Lage gefässführenden Bindegewebes getrennt.

Die Pars iridica retinae bildet zu dieser Zeit noch die Haupt-

masse der Iris; sie ist ja, wie gesagt, die Grundlage, auf der sich das Stroma iridis bildet und ausbreitet. Bleibt die Bildung der Pars iridica aus, mit anderen Worten, wächst die sekundäre Augenblase nicht über die Linse vor, so fehlt die Grundlage, auf der sich das bindegewebige Stroma der Iris mit dem vorderen Epithel — einem „Bindegewebsepithel", wie ich solche Epithelien in meinem Vortrage „über die Prinzipien der Histologie" in Berlin im Jahre 1889 genannt habe, — bilden und ausbreiten könnte und die Folge davon muss eine Aniridie oder Irideremie sein. Die Aniridie ist also, wie ich schon seit fast 30 Jahren meinen Hörern auf Grund meiner Erfahrungen vorzutragen pflege, eine Hemmungsbildung der Retina. Ich freue mich, zu sehen, dass diese Auffassung auch von anderer Seite übernommen und akzeptiert worden ist. Auf einem Meridionalschnitt durchs Auge zeigt die Pars iridica retinae eine S-förmige Biegung, wobei der Umschlagsrand oder Pupillarrand nach vorn gewendet ist. Hier ist das Aussenblatt ein wenig verdickt und ausnahmsweise an der vorderen Fläche mit Pigmentkörnchen stärker durchsetzt als hinten. Ob in dieser Verdickung eine erste Spur einer Sphinkterbildung zu erblicken ist, kann ich, da ich die späteren Stadien nicht mehr untersucht habe, nicht sagen. Während die innere Lamelle der Pars ciliaris retinae frei von Pigment ist, zeigt sie in der Pars iridica zu dieser Zeit schon eine Pigmentierung. Diese ist am Pupillarrand am stärksten und nimmt gegen den Ciliarkörper allmählich ab. In der Nähe des Pupillarrandes sind die Pigmentkörnchen in der Aussenhälfte der Zellen stärker angehäuft als innen, verhalten sich also so, wie im äusseren Blatt der Pars iridica. Das noch mässig dicke bindegewebige Stroma der Iris führt zahlreiche Gefässe und setzt sich als eine sehr dünne, gleichfalls gefässführende Membran (Pupillarmembran) über die Linse fort. Eine vordere Augenkammer ist nur in der Peripherie als ringförmiger Raum entwickelt, dagegen fehlt sie hinter der Mitte der Cornea noch vollständig.

Was nun die Pars optica retinae betrifft, so beginne ich mit der Beschreibung des Sehnerveneintrittes, der, wie erwähnt, beim Kaninchen in einiger Entfernung dorsal vom horizontalen Meridian, über dem hinteren Pol der Augenachse liegt. Desgleichen wurde erwähnt, dass vom Sehnerveneintritte nach der nasalen und temporalen Seite zwei geschlossene Bündel von Nervenfasern

verlaufen, und dass ventral von der Eintrittsstelle und von diesen beiden Bündeln die Sehleiste oder Area centralis, dem horizontalen Meridian entsprechend, über den Augenhintergrund zieht. Ein sehr instruktives vergrössertes Bild des Sehnerveneintrittes und seiner Umgebung beim lebenden Tiere hat schon vor einer langen Reihe von Jahren (1882) M. W. af Schultén in Helsingfors gegeben. („Über die Beobachtung des Augenhintergrundes unter hochgradiger Vergrösserung", Archiv für Anatomie und Physiologie, Physiologische Abteilung 1882). In demselben Bande des erwähnten Archivs findet sich auch eine Beschreibung des Augenhintergrundes von J. Hirschberg („Zur vergleichenden Ophthalmoskopie"), in der es u. a. heisst, dass man hier „die querovale, zart rötliche, zum grossen Teil exkavierte Sehnervenscheibe sieht, von der nach rechts und links je ein kreideweisser, flügelförmiger Fortsatz ausgeht oder ausstrebt". Die horizontal verlaufende Sehleiste tritt bekanntlich als stärker gefärbter Purpurstreif (Kühne) hervor. Mit dieser Beschreibung Hirschbergs und der Abbildung af Schulténs stimmen nun die Bilder, welche man auf einer parallel zum vertikalen Meridian durch den Bulbus geführten Schnittserie sieht, vortrefflich überein. Die Exkavation des Optikus ist zu dieser Zeit, wenigstens an meinen Präparaten, sehr tief. Aus ihrem Grunde tritt die Art. hyaloidea hervor, die in gestrecktem Verlauf nach einer etwas dorsal vom hinteren Linsenpol gelegenen Stelle zieht. Noch bevor sie die Linse erreicht, teilt sie sich in ihre Äste, die dann auch sofort in das die Linse einhüllende Gefässnetz übergehen. Verfolgt man die Serie von dieser, die tiefste Stelle der Exkavation treffenden Stelle nach der medialen oder nasalen und nach der lateralen oder temporalen Seite, so kann man sehr gut die beiden erwähnten Sehnervenbündel eine ziemlich grosse Strecke weit verfolgen. Untersucht man einen vertikalen Schnitt, der den Optikuseintritt trifft, genauer, so kann man schon bei relativ schwacher Vergrösserung erkennen, dass der dorsal von der Eintrittsstelle gelegene Abschnitt der Pars optica retinae einen anderen Bau besitzt, als der grössere ventrale, dem nach dem Gesagten auch die Sehleiste angehört. Die dorsale kleinere Hälfte der Retina zeichnet sich vor allem dadurch aus, dass die, jetzt sowohl nach innen als nach aussen gut begrenzte Ganglienzellenschicht sehr dünn ist, viel dünner als in der ganzen ventralen Hälfte der Retina, mit einziger Ausnahme

eines horizontal, unmittelbar unterhalb des Optikuseintrittes verlaufenden Streifens, in dessen Bereich die Ganglienzellenschicht gleichfalls sehr dünn ist. Auffallend und vorderhand nicht verständlich ist, dass die Ganglienzellenschicht der dorsalen Netzhauthälfte kurz vor dem Übergang in die Pars ciliaris wieder etwas dicker wird. In der ventral vom Optikuseintritt und den beiden Nervenbündeln gelegenen Hälfte der Retina ist die Ganglienzellenschicht im Bereiche der Sehleiste weitaus am dicksten. Hier kann man fünf oder selbst sechs Zellkerne übereinander zählen. Dieser horizontale Streifen ist aber keineswegs scharf begrenzt. Er geht namentlich ventralwärts ohne scharfe Grenze in den dünneren Teil der Ganglienzellschicht über. In der Ganglienzellenschicht kann man zwei Arten von Zellen und Zellkernen unterscheiden. Die einen Zellen, die weitaus in überwiegender Zahl vorhanden sind, zeichnen sich durch die kugelige oder, wenn auch seltener, ovale Form ihrer Kerne aus, die am gefärbten Präparate heller erscheinen, also relativ chromatinarm sind; die anderen Zellen, die nur in spärlicher Menge zwischen den genannten zerstreut sind, haben längere, dunklere Kerne. Häufig kann man das Protoplasma der Zellen nach aussen und innen in Fortsätze auslaufen sehen. — Die innere retikuläre Schicht ist keineswegs frei von Kernen, hebt sich aber trotzdem sowohl nach aussen als nach innen ziemlich scharf von der Umgebung ab. Die Kerne der retikulären Schicht sind ebenso gross, rund und blass, ja vielleicht noch blasser, also chromatinärmer, als die Hauptart der Kerne der Ganglienzellenschicht. Sehr auffallend ist, dass dunkel gefärbte, also chromatinreiche Kerne hier vollständig fehlen. Dieser Umstand mag auch dazu beitragen, die retikuläre Schicht schon bei schwacher Vergrösserung als etwas Besonderes in die Erscheinung treten zu lassen. — Auf diese Schicht folgt nach aussen eine ungemein mächtige und überaus kernreiche Schicht, die die Hauptmasse der ganzen Dicke der Retina einnimmt. In dieser dicksten Schicht haben wir wohl sicher den Inbegriff der inneren Körnerschicht, der äusseren retikulären und der äusseren Körnerschicht zu erblicken. Sie setzt sich also sowohl aus Bestandteilen der sogenannten Hirnschicht, als der Neuroepithelschicht zusammen. Diese Hauptschicht der Retina, die erst in späterer Zeit eine Sonderung in drei weitere Schichten erfährt, ist dieselbe, die wir schon beim Embryo von 20 mm grösster

Länge (vgl. die Fig. 12 und 13, Taf. X) gesehen haben. Indessen hat sie doch eine merkliche Weiterbildung erfahren. Vor allem macht sich an ihrer der inneren retikulären Schicht zugewendeten Seite eine Lage besonders gestalteter Zellen bemerkbar. Diese Lage stellt zweifellos die Spongioblastenschicht Max Schultzes oder die jetzt sogenannte Lage der amakrinen Zellen vor. Die Zellkerne sind in dieser Lage beträchtlich grösser als sonst in der Hauptschicht, oval, mit senkrecht gestellter langer Achse, und unterscheiden sich, abgesehen von ihrer Grösse, auch durch ihre ausserordentliche Blässe und ihr überaus feines Kernnetz von allen übrigen Zellen dieser Schicht. In dieser Lage der amakrinen Zellen schieben sich zwei oder höchstens drei Zellkerne übereinander. Die Lage nimmt an Dicke und Deutlichkeit gegen den Äquator ab und ist über diesen hinaus geschwunden. Alle übrigen Zellen der Hauptschicht der Retina haben kleinere und sehr viel dunkler gefärbte Kerne. Wie schon bei dem Embryo von 20 mm grösster Länge, kann man auch hier zwei Hauptarten von Kernen und demnach wohl auch von Zellen unterscheiden: kleine, mehr rundliche oder ovale, weniger chromatinreiche und grössere, langgestreckte, schmale, die sich sehr intensiv färben und durch diese Eigenschaften ohne weiteres von den etwas kleineren runden Kernen zu unterscheiden sind. Unter diesen runden Kernen gibt es wieder zwei Abstufungen: grosse und kleine. Je grösser ein Kern ist, um so blasser erscheint er, je kleiner, umso dunkler. Vielleicht enthalten beide Kernarten gleiche Mengen chromatischer Substanz, die sich nur das eine Mal auf einen grösseren, das andere Mal auf einen kleineren Raum verteilt. Möglicherweise stellen die langgestreckten dunklen Kerne die Kerne von Stützfasern, die kleineren helleren solche von bipolaren Ganglienzellen, sowie von Stäbchen- und Zapfenzellen dar. Etwas Bestimmtes kann ich darüber nicht sagen; die Literaturangaben hierüber sind mangelhaft und anfechtbar. Endlich erwähne ich, dass die Kerne, die unter der äusseren Oberfläche der Hauptschicht liegen, etwas dichter angeordnet sind, als die übrigen. Infolgedessen sieht man aussen einen, übrigens keineswegs scharf begrenzten, dunkleren Saum. Dass darin eine Andeutung einer äusseren Körnerschicht zu erblicken ist, dürfte wohl kaum zu bestreiten sein. Im Bereiche der Area tritt nach innen von dieser dichteren Lage von Kernen eine hellere, eben merkliche Zone auf, die etwas ärmer

an Kernen und reicher an Fasern ist, und in der wohl die erste Anlage der äusseren retikulären Schicht zu erblicken ist. Wie früher sind auch jetzt noch, bei dem sehr viel älteren Embryo, in der Nähe der äusseren Fläche der Retina im engeren Sinne sehr zahlreiche Mitosen sichtbar. Dass, wie unlängst behauptet worden ist, die oberflächlichsten Kerne der Retina, die zu Zapfenkörnern werden sollen, an der äusseren Seite „eine tiefe Eindellung" besitzen, habe ich nie gesehen und möchte glauben, dass es sich hier um geschrumpfte Kerne gehandelt habe. Zu dieser Zeit dürften wohl auch die ersten Spuren von Stäbchen und Zapfen vorhanden sein, nur sind diese Gebilde noch ausserordentlich hinfällig. Gewöhnlich sieht man an der Aussenfläche der zelligen Retina, welche eine scharfe Kontur (Limitans externa?) erkennen lässt, flockige Fortsätze, die vielleicht Reste von Stäbchen und Zapfen sind. Etwas Sicheres kann ich darüber nicht aussagen. — Zum Schlusse teile ich noch einige Dickenmaße der Retina in diesem Stadium mit. Dicht über und unter dem Optikuseintritt beträgt die Dicke ungefähr 0,140 mm. In der dorsalen Hälfte eines vertikalen Schnittes durch das Auge, der die Exkavation des Optikus in der Mitte trifft, misst die Retina im Äquator 0,180 mm und dicht vor dem Übergang in die Pars caeca 0,160 mm. In der grösseren ventralen Hälfte beträgt die Dicke der Retina in der Area centr. 0,230, im Äquator 0,184 und dicht vor dem Übergang in die Pars caeca 0,128 mm. Sie ist also, wie beim erwachsenen Tier, in der Area centralis am dicksten und wird gegen die Pars caeca zu allmählich dünner. —

v. Szily hat gemeint, die oft in grosser Menge im Augenblasenstiel und der Augenblase auftretenden färbbaren Körner aus degenerierenden Zellkernen ableiten und zur Entwicklung der Nervenfasern in Beziehung bringen zu sollen. Ich will daher im Folgenden kurz und im Zusammenhang meine Notizen über diese Körner in den aufeinander folgenden Stadien mitteilen. Ich schicke voraus, dass die Beobachtungen v. Szilys erst mit zwölf Tage alten Kaninchenembryonen beginnen, dass sich also meine Beobachtungen über einen sehr viel grösseren Zeitraum erstrecken. Auch beschränken sich die Beobachtungen v. Szilys, wie es scheint, ausschliesslich auf den Augenstiel. Da aber die Bildung der Nervenfasern, wie man weiss, sicher von der Retina ausgeht, hätte er mit dieser beginnen müssen.

Ich habe notiert:

Fig. 1. Ganz vereinzelte Körnchen in der ventralen Wand der Augenblase, dagegen keine Spur von Kernzerfall. Dieselben Körnchen trifft man

auch sonst in der Wand des Hirnrohres; an einzelnen Stellen finden sie sich in grosser Menge.

Fig. 2. Gleichfalls nur vereinzelte Körnchen; desgleichen im Hirnrohr. Wie es scheint, sind sie besonders häufig dort zu finden, wo es zahlreiche Mitosen gibt, also gerade dort, wo von Kernzerfall oder Kerndegeneration keine Rede ist.

Fig. 3. Bei zehn Tage und einige Stunden alten Embryonen sind die Körnchen gleichfalls nur in geringer Zahl vorhanden, und zwar sowohl in der Nähe der freien, als der basalen Seite der Augenblasenwand. Sie sind auch dort vorhanden, wo später keine Nervenfasern entstehen.

Fig. 5. Es finden sich bei diesem Embryo, aber nicht gerade in dem abgebildeten Schnitt, vereinzelte Körner auch im Pigmentblatt. Nirgends aber sind Spuren von Kernzerfall oder Degeneration zu sehen.

Fig. 6. Die Körner sind sehr zahlreich und zwar auch im dorsalen Teil des Pigmentblattes, also dort, wo überhaupt nie Nervenfasern auftreten. Nirgends Kernzerfall. Die Körner im Pigmentepithel sind sehr viel grösser als die erst später auftretenden Pigmentkörnchen, können also direkt mit ihnen gar nichts zu tun haben.

Fig. 7 und 8. Sehr zahlreiche Körner in der dorsalen Wand des Pigmentblattes, wenige im retinalen Blatt. Ausserdem auch Körner in der Wand der Linse. Die aus Kernzerfall hervorgehenden Körner in der Linse haben ein anderes Aussehen als die Körner v. Szilys. Vor allem färben sie sich stärker als diese. Die grösseren v. Szilyschen Körner haben oft Bläschenform.

Fig. 9. Verhältnismässig wenig Körner, und zwar in der dorsalen Falte der Retina, ausserdem wieder im Pigmentepithel; hier ziemlich weit auf die nasale und temporale Wand übergreifend.

Fig. 10. Die Körnchen sind in der dorsalen Falte etwas zahlreicher als in der ventralen, woselbst jetzt auch Körnchen aufzutreten beginnen. Dagegen finden sich im Pigmentblatt keine Körnchen mehr, wohl aber Pigment, und zwar durchaus an der freien Seite. Auch jetzt ist in der Retina nirgends etwas von Kernzerfall zu sehen.

Fig. 11. In der dorsalen Falte kommen nur äusserst spärliche Körnchen vor; auf dem Kamm der ventralen Falte dagegen, also dort, wo sich kurz zuvor die fötale Augenspalte geschlossen hat, kommen sehr zahlreiche Körnchen vor.

Aus dem Gesagten erhellt ohne weitere Erläuterung die völlige Haltlosigkeit der Theorie v. Szilys. Später wird noch von den Beziehungen der Körner zu den Nervenfasern des Optikus bei den Selachiern und im Bereich des Optikus die Rede sein.

Meine Auffassung geht dahin, dass die Körnchen nicht die Produkte eines Kernzerfalles oder einer Kerndegeneration sind, sondern Stoffwechselprodukte der Zellen, die hauptsächlich dort zur Ausbildung kommen, wo die Proliferation der Zellen eine besonders lebhafte ist.

Meine Beobachtungen über die Entwicklung anderer Säugetiere sind bei weitem nicht so vollständig wie diejenigen über das Kaninchen.

II. Schaf. Der jüngste Schafembryo, den ich bisher zu untersuchen Gelegenheit hatte, mass in der Nackensteisslinie 8,6 mm und in der Scheitelsteisslinie 6,8 mm. Seine Kopflänge betrug 5,8 mm. Embryonen dieser Grösse sind noch sehr stark zusammengebogen und daraus erklärt es sich, dass ihre Nackensteisslinie länger ist als der Abstand des Scheitels vom Steiss. Die beiden ersten Kiemenbogen, Mandibular- und Hyoidbogen, waren mächtig ausgebildet, dritter und vierter am Boden einer gut entwickelten Halsbucht (Sinus cervicalis) gelegen. Dorsal davon war eine deutliche Retrobranchialleiste (His) zu sehen und eine ähnliche, breite Leiste befand sich vor der Herzwölbung. Ich habe notiert, dass bei dem Embryo schon im auffallenden Licht bei schwacher Vergrösserung zu erkennen war, dass das Auge eine bilateral-symmetrische Form hatte, mit anderen Worten einen vorderen nasalen und hinteren temporalen Lappen unterscheiden liess. An der oberen Seite liess das Auge schon bei der Untersuchung des Embryo in toto eine leichte Einsenkung erkennen, welche die beiden Lappen voneinander trennte. Die Schnittserie zeigte, dass die Nasengrube schon zu einem Blindsack vertieft war, dass aber dieser Sack mit seinem Grunde den Gaumen noch nicht erreichte. Linse und Gehörbläschen waren vom Ektoderm abgeschnürt. Die Anlage der Thyreoidea war auf dem medianen Sagittalschnitt dreieckig, etwas gelappt, mit einer kleinen Höhle versehen und vom Boden der Mundhöhle schon weit entfernt. Ein Ductus thyreoglossus bestand also nicht. Das Organ sass der Teilungsstelle des Truncus arteriosus unmittelbar auf. Die Hypophysis stellte einen langgestreckten Schlauch dar, dessen vordere Wand dicker als die hintere war, und der mit seinem Grund den Infundibularfortsatz der Hirnbasis berührte. Er mündete noch mit enger Öffnung in den Pharynx. Hinter der Einmündungsstelle war eine deutliche Seesselsche Tasche vorhanden. — Das Gesagte möge genügen, um die Entwicklungsstufe des Embryo zu charakterisieren. Der Embryo war also in der Entwicklung schon ziemlich weit fortgeschritten. — Der erste Schnitt der Sagittalschnittserie, der etwas vom Auge zeigte, enthielt bloss einen Anschnitt der Aussenwand der Linse; aber schon der zweite

liess etwas vom hinteren Rand der Augenblase erkennen; der dritte zeigte bereits fast den ganzen Rand. Aber dieser und der nächstfolgende liessen deutlich erkennen, dass der Augenblasenrand, abgesehen von der, ihn in der Mitte in zwei Hälften teilenden fötalen Augenspalte, wie beim Kaninchen, vier Randkerben, zwei dorsale und zwei ventrale, besitzt. Die Kerben haben dieselbe typische Lage wie beim Kaninchen. Am deutlichsten sind die beiden vorderen oder nasalen, dann folgt, was die Deutlichkeit angeht, die obere temporale und am undeutlichsten ist wieder die untere temporale. Alsbald tritt sodann in der Serie am Umschlagsrande eine kleine, ungefähr spindelförmige Höhle, ein Rest des Sehventrikels, auf. Sie entspricht der Höhle, die auf den Fig. 9, 10 und 11 vom Hund und 13 Taf. XI vom Schwein in der dorsalen Wand der Augenblase zwischen deren beiden Blättern zu sehen ist. Sie liegt direkt gegenüber der fötalen Augenspalte. Sie verschwindet beim Schaf alsbald wieder, ja sie ist, bei einer Schnittdicke von 15 μ, nur auf einem einzigen Schnitte gut sichtbar.

Der auf Taf. XI, Fig. 1 abgebildete Schnitt ist der neunte der Serie, der das Auge trifft. Er zeigt vor allem die zwei Blätter der Augenblase, die an der ventralen Seite gelegene fötale Augenspalte, durch welche Bindegewebe und, an den weiter nach innen zu folgenden Schnitten, auf denen die Spalte breiter wird, auch Gefässe in den Glaskörperraum eindringen, und endlich, an der dorsalen Wand, die schon im auffallenden Licht sichtbare, mässig tiefe Einbuchtung, durch die eben die ganze Augenblase in einen nasalen und temporalen Lappen geteilt wird. Zwischen den beiden Blättern der Augenblase ist hier kein Hohlraum vorhanden, dagegen findet sich ein solcher jederseits neben der fötalen Augenspalte im Umschlagsrand der Augenblase. Er ist hier sogar auffallend gross und erinnert an die Verhältnisse, die wir beim Hund und Menschen kennen lernen werden. Das äussere Blatt der Augenblase zeigt keine Differenzierung. Seine runden oder auch ovalen Kerne liegen nur selten in einfacher Reihe, gewöhnlich zu zweien oder dreien übereinander. Man muss also wohl das Epithel als ein mehrreihiges bezeichnen. Alle Kerne liegen näher an der genetisch basalen, also an der der Aussenfläche der Augenblase zugewendeten Seite, als an der freien, dem Innenblatt zugekehrten. Sie lassen gegen das Innenblatt zu einen hellen Saum frei. Die Mitosen finden sich stets an der genetisch freien

Seite. Das Innenblatt der Augenblase zeigt bereits den Beginn einer Differenzierung. Zunächst ist zu bemerken, dass sich an seiner Glaskörper- und Linsenseite, die genetisch, wie erinnerlich, die basale ist, bereits eine helle Zone, ein Randschleier (His), als erste Anlage der Nervenfaserschicht zu bilden begonnen hat. Diese reicht indessen nicht bis zur Umschlagsstelle der Augenblase, also auch nicht bis zum Pupillarrand, wenn sie auch nur in geringer Entfernung davon aufhört. Man kann also vielleicht jetzt schon von einer beginnenden Scheidung in eine Pars optica und Pars caeca sprechen. Ganz besonders schön sind die von der Glaskörperseite ausgehenden Gliafasern. Die Innenfläche der Retina ist nicht flach und eben, sondern trägt eine Unmasse kleiner Zacken und Spitzen, die sich in Gliafasern fortsetzen. Von den von mir untersuchten Säugetieren eignet sich ausser dem Schwein keines so vortrefflich zur Untersuchung der ersten Entwicklung des Glaskörpers, als das Schaf. Am wenigsten geeignet von allen ist das Kaninchen, etwas, aber nicht viel besser ist in dieser Beziehung der Hund, sehr gut, wenn auch vielleicht nicht in demselben Grade, wie das Schaf und Schwein, ist der Mensch. Die Gliafasern sind natürlich zu dieser Zeit noch sehr kurz, aber sie lassen sich schon deutlich in einen Faserfilz verfolgen, der mit einer Membran abschliesst, die in einigem Abstand die Linse umgibt und die Gefässe an dieser festhält.

Dadurch, dass die Augenblasenwand an der dorsalen Wand eingebuchtet ist und auf Schnitten, wie dem der Fig. 1, Taf. XI, bis an die Linse heranreicht, ja deren dorso-mediale Wand sogar etwas eindrückt, wird der Glaskörperraum in zwei Hälften, eine nasale und eine temporale, geteilt, wodurch die Lappung des Auges auf dem Schnitt noch deutlicher hervortritt. Diese Lappung der Augenblase tritt an den Schnitten, welche die Linse nicht mehr treffen, noch schärfer hervor, als an dem abgebildeten. Namentlich schön ist sie auf den Schnitten, welche den Randschleier oder die erste Anlage der Nervenfaserschicht treffen. An solchen Schnitten ist das Innenblatt der Augenblase mit dem Aussenblatt wie durch einen Stiel verbunden, zu welchem der Umschlagsrand in die Länge gezogen erscheint. Ein ähnliches, nur nicht so auffallendes Bild eines solchen Stieles des Innenblattes zeigt die Fig. 8, Taf. XI, vom Hund; allerdings geht der Schnitt hier viel weiter nach aussen durch das Auge.

Was endlich noch die Linse betrifft, so ist sie auf dem Schnitt der Fig. 1 so getroffen, dass auch ihre dorso-mediale Wand zu sehen ist. Diese ist viel dicker als die laterale, und zugleich, wie schon erwähnt, durch die Retina eingedrückt. Die Wand des Linsenbläschens ist ungemein kernreich, die Kerne liegen in vielen Reihen übereinander, die Mitosen sind alle der Höhle des Bläschens zugewendet. Im Lumen findet sich ein Rest eines Zelldetritus, aus dem zu schliessen ist, dass hier ebenso wie beim Kaninchen zahlreiche Zellen aus der Linsenfaserwand austreten.

Der nächste Embryo, von dem ich eine Sagittalschnittserie angefertigt habe, hatte eine Nackensteisslänge von 9,2 mm und eine Scheitelsteisslänge von 8,2 mm; die Kopflänge betrug 6,0 mm. Auch er war noch stark zusammengebogen. Obwohl der Embryo in allen seinen Maßen grösser war als der vorige, zeigte er sich doch, wie die Schnittserie lehrte, nicht weiter, ja kaum so weit entwickelt, wie dieser. Ich habe schon wiederholt in meinen Arbeiten darauf hingewiesen, dass die Grösse eines Embryo kein sicherer Maßstab für seinen Entwicklungsgrad ist, dass kleinere Embryonen weiter entwickelt sein können als grössere und umgekehrt. Trotzdem die Entwicklung bei diesem Embryo ungefähr ebensoweit fortgeschritten war, wie beim vorigen, habe ich doch aus der Sagittalschnittserie zwei Schnitte abgebildet, weil sie manches von dem früher Gesagten überaus deutlich vor Augen zu führen vermögen. — Bevor ich darauf eingehe, bemerke ich, dass ich mir über diesen Embryo nach der Untersuchung in toto bei auffallendem Licht notiert habe, dass der dritte Kiemenbogen viel oberflächlicher gelegen war, als der vierte, welch letzterer den Boden des tiefen Sinus cervicalis einnahm. Ferner war die kräftige Ausbildung des Operkularfortsatzes auffallend; bekanntlich ist das ein Fortsatz des hinteren Randes des zweiten Kiemenbogens oder Hyoidbogens, den Dursy zuerst beschrieb und mit dem Operkulum oder Kiemendeckel der Knochenfische verglich. Er hat ihn daher als Operkular- oder Kiemendeckelfortsatz bezeichnet. Ich besitze nun eine Anzahl gut ausgeführter Zeichnungen von Schafembryonen, die ich vor 25—30 Jahren angefertigt habe und die über die Verhältnisse des zweiten Kiemenbogens und seines Operkularfortsatzes gute Auskunft geben. Die Embryonen, deren Gesichter ich gezeichnet habe, hatten eine Nackensteisslänge von 10,0, 11,0, 11,5 und 13,0 mm, schlossen

sich also gut aneinander an. Beim jüngsten war der Operkularfortsatz nur angedeutet, der dritte Kiemenbogen lag erheblich tiefer als die beiden ersten, und der vierte wieder tiefer als der dritte; der letztere am Boden eines dreieckigen Sinus cervicalis. Ich bemerke dazu, dass beim Schaf, ähnlich wie auch beim Schwein, der Sinus cervicalis ein etwas anderes Aussehen hat als beim Kaninchen (vgl. mein Tafelwerk) und beim Hund. Die Bilder, welche Schafembryonen geben, sehen denen von Schweineembryonen viel ähnlicher, als denen von Kaninchen-, Hunde- oder menschlichen Embryonen. Beim zweiten und dritten der genannten Schafembryonen war der Operkularfortsatz ausserordentlich schön und deutlich. Beim zweiten schob er sich schon reichlich bis zur Hälfte über den dritten Kiemenbogen hinweg, beim dritten war hinter dem zweiten Kiemenbogen nur mehr ein schmaler Streifen des dritten Bogens zu sehen und beim vierten war auch dieser verschwunden. Der Sinus cervicalis stellte beim zweiten und dritten Embryo eine tiefe Bucht dicht hinter dem dritten Kiemenbogen dar. Der erste Embryo stand auf dem Stadium des Schweineembryo I meines Tafelwerkes, der zweite auf dem des Embryo III, der dritte auf dem des Embryo IV und der vierte auf dem des Embryos V. Beim vierten Embryo zeigte der Hinterrand des zweiten Kiemenbogens, dort, wo beim ersten und zweiten ein sehr schöner Operkularfortsatz zu sehen war, nur eine leichte Vorwölbung. Ganz ähnliche Bilder wie der zweite und dritte Schafembryo gab ein Damhirschembryo, den ich einmal zu untersuchen Gelegenheit hatte. — Es ist nun sehr merkwürdig, dass beim Kaninchen und Schwein so gar nichts oder fast gar nichts von einem Operkularfortsatz zu sehen ist. Beim Hund und der Katze, von denen ich gleichfalls Zeichnungen besitze, ist der Fortsatz nur angedeutet, und wenn man ihn nicht kennte, würde man ihn sicher übersehen. Beim Menschen ist er nur ausnahmsweise gut entwickelt (vgl. mein Tafelwerk Taf. VII). Hier war er beim Embryo der Figuren 6 und 7 sehr deutlich zu sehen, während er bei dem nur um eine Spur älteren Embryo der Fig. 11 fehlte. Bei Eidechsenembryonen ist er, wie ich an meinen Zeichnungen sehe, eben noch zu erkennen, bei Hühner- und Entenembryonen dagegen ungemein deutlich Ja, hier bildet er sich später noch deutlicher aus und kann bei älteren Embryonen schon ohne weiteres mit freiem Auge gesehen werden. Er schiebt

sich bei der weiteren Entwicklung des Halses mehr und mehr distalwärts vor und bezeichnet ziemlich genau die jeweilige distale Grenze des Halses. Diese Tatsachen scheinen darauf hinzuweisen, dass der Operkularfortsatz, wie überhaupt der ganze Hyoidbogen in ihrer Ausbildung der Entwicklung des Halses parallel gehen und dass bei Tieren mit langem Hals der Fortsatz sehr gut entwickelt und der Hyoidbogen sehr breit ist, während bei Tieren ohne oder mit kurzem Hals das Gegenteil zutrifft. Dabei kommt, wenigstens soweit es die Säugetiere betrifft, die Zahl der Wirbel nicht in Betracht, sondern vielmehr der ganze Habitus des Tieres. Bekanntlich besitzen Giraffe, Schaf und Schwein sehr verschieden lange Hälse und doch die gleiche Zahl von Halswirbeln: der Habitus ist also von der Zahl der Wirbel unabhängig. So mag also der Umstand, dass bei Schaf- und Hirschembryonen der Operkularfortsatz so gut entwickelt ist, mit der Länge des Halses der erwachsenen Tiere in einem gewissen Zusammenhang stehen: wir haben es hier wieder, wie so oft oder, genau genommen, immer, mit prospektiver Entwicklung zu tun. Nebenbei bemerke ich bei dieser Gelegenheit, dass die Troddeln der Schafe und Schweine und wohl auch anderer Tiere, die solche besitzen, wohl sicher Produkte des zweiten Kiemenbogens sind. Ich verweise übrigens mit Beziehung auf das Gesagte auf meinen Vortrag „Über die Entwicklungsgeschichte des Halses“ aus dem Jahre 1885.

Nach dieser Abschweifung, die ich damit zu entschuldigen bitte, dass ich nicht so leicht wieder Gelegenheit haben werde, auf diesen Gegenstand zurückzukommen, kehre ich zur Beschreibung des Auges zurück. Der erste Schnitt der Sagittalschnittserie durch den Schafembryo von 9,2 mm Nackensteisslänge, den ich auf Taf. XI, Fig. 2 abgebildet habe, ist der vierte, der überhaupt das Auge trifft. Er lässt ganz prachtvoll von den vier erwähnten Incisuren des Augenblasenrandes drei erkennen: die beiden vorderen oder nasalen, die ja immer am deutlichsten zu sehen sind und die obere temporale. Eine untere temporale ist nicht zu sehen. Ausser den drei genannten Incisuren ist selbstverständlich noch die tiefe und breite fötale Augenspalte, die ungefähr die Mitte des unteren Randes einnimmt, vorhanden. Diese lässt reichliches Bindegewebe mit weiten blutstrotzenden Gefässen durchtreten. Zwischen den beiden Blättern der Augenblase sind an mehreren Stellen Spalträume, Reste des Sehventrikels, wahrzunehmen. Der

grösste und deutlichste gehört der dorsalen Wand an und entspricht dem schon früher erwähnten und auch auf den Figuren 9 und 10 vom Hund und 13 vom Schwein abgebildeten Raume.

Weder das dünnere äussere, noch das dickere innere Blatt der Augenblase lassen etwas von Differenzierung auf diesem Schnitte erkennen. Das innere Blatt wölbt sich an der dorsalen Seite etwas gegen die Linse vor und drückt sie ein wenig ein. Dieses Verhalten wird auf den folgenden Schnitten noch deutlicher: diese geben ein Bild ganz ähnlich dem der Fig. 1 derselben Tafel. Auf solchen Schnitten ist der Glaskörperraum vollständig in eine nasale und temporale Hälfte geteilt. Die Linse umschliesst auf dem Schnitte der Fig. 2 ein sehr weites Lumen; der Innenfläche der vorderen Wand liegt ein Rest des von mir in meiner Linsenarbeit beschriebenen Zellhaufens auf. In seiner Nähe, aber auch sonst im Lumen zerstreut, findet sich ein Detritus, der durch Zerfall der oberflächlichen Zellen dieses Haufens entstanden ist. Der zweite Schnitt aus dieser Serie, den ich in Fig. 3, Taf. XI abgebildet habe, trifft bereits den Augenhintergrund. Er schneidet das innere Blatt der Augenblase gerade so, dass die Nervenfaserschicht, die dem Randschleier des Zentralnervensystems von His entspricht, getroffen ist. Die bilaterale Symmetrie der Augenblase springt an diesem Schnitt ohne weiteres in die Augen; der Schnitt kann durch eine von der Mitte der fötalen Augenspalte bis zur Mitte der dorsalen Wand ziehende Ebene in zwei symmetrische Hälften, eine nasale und eine temporale, zerlegt werden. Es besteht also auch beim Schaf, wie beim Kaninchen, die Retina aus zwei Lappen. Zwischen den beiden Blättern der Augenblase findet sich nur zu beiden Seiten der fötalen Augenspalte, innerhalb der Umschlagsränder, eine Höhle. Sie ist auffallend gross, ähnlich wie beim Schnitt der Fig. 1, der weiter nach aussen durch das Auge gelegt ist. Die Nervenfaserschicht, oder besser, der Randschleier, der dem Gesagten zufolge der Fläche nach getroffen ist, zeigt folgendes Bild. Er lässt ein überaus feines Netzwerk von Linien erkennen, das sehr verschieden grosse und verschieden gestaltete Maschenräume umschliesst, die offenbar mit Flüssigkeit gefüllt waren. Am Präparate zeigen sie keinen Inhalt. Innerhalb der Linien des Netzes, nie innerhalb der Maschenräume, gewahrt man stark lichtbrechende, glänzende, bei Färbung mit alkoholischem Boraxkarmin intensiv tingierbare

Körner. Durch Höher- und Tieferstellen des Tubus überzeugt man sich leicht, dass die glänzenden Körner die Querschnitte von senkrecht gegen die Oberfläche ziehenden Fasern sind. Nun sieht man, wie schon die Fig. 1, dann aber noch sehr zahlreiche andere Figuren dieser und der anderen Tafeln zeigen, auf Schnitten, welche senkrecht durch die Retina geführt sind, in der Nervenfaserschicht oder dem Randschleier eine grosse Menge senkrecht zur Innenfläche ziehender Streifen oder Fäden, wodurch der Randschleier eine senkrechte Streifung annimmt. Es ergänzen und erklären sich also die Flach- und Querschnitte gegenseitig.

Innerhalb der Linien des Netzwerkes, das man an einem Flachschnitt durch die Nervenfaserschicht sieht, bemerkt man, was gleichfalls an dem Schnitte der Fig. 3 zu sehen ist, vereinzelte Zellkerne, wie solche ja auch auf senkrechten Schnitten durch die Retina zerstreut vorkommen.

Der dritte Schafembryo, dessen Kopf ich in Sagittalschnitte zerlegt habe und dessen Auge ich schildern will, hatte eine Nackensteisslänge von 10,3 mm und eine Scheitelsteisslänge von 8,8 mm; seine Kopflänge betrug 6,6 mm. Er entsprach ungefähr der als Stadium II bezeichneten Entwicklungsstufe des Schweines in meiner Arbeit über Gesichtsentwicklung. Nach der Untersuchung in toto, im auffallenden Licht, habe ich notiert, dass der dritte Kiemenbogen tiefer lag als der erste und zweite, was übrigens auch bei den vorigen Embryonen der Fall war, dass hinter ihm der Sinus cervicalis folgte, auf dessen Grund der vierte Kiemenbogen lag, und dass der Sinus cervicalis von der Herzwölbung durch eine schmale Leiste getrennt war. — Die Serie zeigt zunächst wieder den gelappten Pupillarrand der Augenblase mit den zwei dorsalen und der vorderen ventralen Randkerbe, während die hintere ventrale Randkerbe, wenn man überhaupt von einer solchen hier sprechen kann, nur ganz undeutlich ist. Der obere Randlappen umschliesst wieder eine ganz kleine spaltförmige Höhle, die alsbald schwindet. Die obere Wand der Augenblase senkt sich, wie früher, in die dorso-mediale Wand des Linsenbläschens ein und drückt diese etwas ein. Es ist dies auch an dem auf Taf. XI, Fig. 4 abgebildeten Schnitte aus dieser Serie zu sehen. Infolge dieser Einbuchtung der dorsalen Wand erscheint erstens das ganze Auge auf dem Äquatorialschnitt wieder in einen nasalen und temporalen Lappen geteilt und zweitens wird durch

sie der Glaskörperraum in der Mitte bis auf einen ganz minimalen Spaltraum, in welchem nur ein paar flache Bindegewebszellen Platz finden, verdrängt. Wie früher, ist also auch jetzt auf solchen Schnitten der Glaskörperraum in zwei Hälften geteilt, entsprechend den beiden Lappen, in die das ganze Auge geteilt erscheint. Nach innen zu werden die beiden Räume etwas grösser, als sie auf dem abgebildeten Schnitte zu sehen sind. Bezüglich der Differenzierung der Retina gilt im wesentlichen das schon früher Gesagte. — Die fötale Augenspalte ist aussen sehr weit und lässt hier reichliche Mengen gefässführenden Bindegewebes eintreten: sodann wird sie, wie dies auch der abgebildete Schnitt zeigt, sehr schmal, um sich schliesslich weiter nach innen gegen den Augenblasenstiel zu, aber noch am Bulbus selbst, wieder etwas zu erweitern und hier die ziemlich weite Arteria hyaloidea in Begleitung von einer geringen Menge Bindegewebes eintreten zu lassen. Der Augenblasenstiel zeigt zu dieser Zeit noch recht einfache Verhältnisse; er ist lange nicht so kompliziert wie beim Kaninchen, wo er in die mediale Wand der Augenblase hineingestülpt ist, woraus, wie erwähnt, sehr merkwürdige Bilder von Äquatorialschnitten resultieren. — Die fötale Augenspalte erstreckt sich bei diesem Embryo kaum zwei Schnitte weit (bei einer Schnittdicke von 15 μ) auf den Augenblasenstiel. Dann nimmt dieser auf dem Schnitte alsbald die Form eines gleichschenkeligen Dreieckes mit kurzer ventraler Basis und hohen Seitenflächen an, um schliesslich mit dem Hirn in Verbindung zu treten.

Der vierte Embryo, dessen Auge ich beschreiben will und dessen Kopf ich in Sagittalschnitte zerlegt habe, entsprach in der Ausbildung und Konfiguration des Kopfes dem von mir in meinem Tafelwerk abgebildeten und als Stadium IV bezeichneten Schweineembryo. Er hatte eine Nackensteisslänge von 12,4 mm und eine Scheitelsteisslänge von 12,0 mm. Nach der Untersuchung in toto habe ich notiert, dass der dritte Kiemenbogen schon vom zweiten bedeckt war und dass sich hinter diesem eine kleine Grube als letzter Rest des Sinus cervicalis einsenkte. Im Grunde dieser Grube steckte wohl sicher, wie früher, der vierte Kiemenbogen. Die Grube war kleiner als beim dritten hier beschriebenen Schafembryo. Wie schon die Tatsache, dass das Auge dieses Embryo schon reichliches Pigment enthält, beweist, hat die Differenzierung im Vergleich mit dem vorigen Stadium beträcht-

liche Fortschritte gemacht. Die Incisuren des Augenblasenrandes sind wieder sehr gut sichtbar, vor allem die beiden oberen; weniger deutlich ist die vordere untere; eine hintere untere ist nur angedeutet. Im oberen Randlappen ist, wie im vorigen Stadium, wieder ein allerdings nur auf einigen wenigen Schnitten sichtbarer Spaltraum zwischen den beiden Blättern der Augenblase zu sehen. Die Pigmentierung des Innenblattes beginnt schon bald hinter dem Umschlagsrand; vom Rande der fötalen Augenspalte hält sie sich aber noch zunächst sehr weit fern. Erst auf Schnitten, auf denen die Augenspalte enger wird, tritt sie näher an diese heran. Die Pigmentkörnchen sind ausschliesslich auf die genetisch freie Seite des Blattes beschränkt. Das Blatt wird nach aussen, gegen den Augenblasenrand zu, dicker und hier liegen die Kerne mehrreihig übereinander. Auf dem Schnitt durch den Äquator bulbi aber liegen sie in einfacher Reihe, sind rundlich und nehmen die genetisch basale Seite der Zellen in Anspruch. Alles dieses entspricht den Verhältnissen beim Kaninchen. Neben der fötalen Augenspalte treten in den Umschlagsrändern alsbald enge Hohlräume auf. Die Spalte wird ungefähr in der Äquatorialebene des Bulbus so eng, dass sich kein Bindegewebe mehr zwischen die Ränder eindrängen kann. Auf den Schnitten, welche dicht hinter der Linse durch das Auge gehen, zeigt die Scheidewand, welche die beiden in den Umschlagsrändern gelegenen Spalträume trennt, die Neigung zu schwinden. Darin ist die erste Spur des völligen Schwindens der fötalen Augenspalte zu erblicken. Erst weit hinten, beim Übergang in den Augenblasenstiel, erweitert sich die Spalte wieder, um die Arteria hyaloidea eintreten zu lassen. Die Spalte setzt sich dann eine Strecke weit auf den Augenblasenstiel fort. Dieser erscheint, nachdem der letzte Rest der fötalen Augenspalte an ihm geschwunden ist, ungefähr kreisrund mit eben solcher Höhle, wird dann oval mit senkrecht gestellter längerer Achse, das Lumen wird lanzettförmig und schliesslich setzt sich der Stiel mit dem Hirn in Verbindung. — Der auf Taf. XI, Fig. 5 abgebildete Schnitt geht ziemlich genau durch den Äquator des Auges. Er trifft noch die Linse, zeigt an ihr die in Entwicklung begriffene Linsenfasermasse und an der Innenfläche ihrer ventralwärts gekehrten Wand den uns schon bekannten Zellhaufen, der eigentümlicherweise hier mit der Wand direkt in Verbindung steht. Die Symmetrie des ganzen Auges,

der Retina sowohl, als des Glaskörperraumes, tritt ganz unverkennbar zu Tage. Ganz prachtvoll sind an Äquatorialschnitten durch das Auge in diesem Stadium die von den kegelförmigen Fortsätzen der Innenfläche der Retina auslaufenden Gliafasern zu sehen. Diese gehen radiär verlaufend und zahlreiche seitliche Äste abgebend in den ungemein dichten und feinen Faserfilz über, der den Glaskörperraum erfüllt. — Was das Pigmentblatt der Retina betrifft, so beachte man an dem abgebildeten Schnitt, dass das Pigment erst in einiger Entfernung von der fötalen Augenspalte aufzutreten beginnt, dass die Pigmentkörnchen alsbald in grosser Menge in den Zellen erscheinen, dann aber, gegen die dorsale Wand zu, immer spärlicher werden. Ebenso sind sie, wie man sich bei der Verfolgung der Serie überzeugen kann, an der medialen Wand, also dem Augenhintergrund entsprechend, nur in geringer Menge vorhanden. Besonders wichtig für die Orientierung des Auges ist, dass jetzt schon die Anlagen der Augenmuskeln mit Sicherheit zu erkennen sind. Der Querschnitt durch die Anlage des Rectus superior liegt über der Mitte der dorsalen Wand der Augenblase, direkt gegenüber der fötalen Augenspalte; die Anlage des Rectus inferior, etwas nasal von der fötalen Augenspalte. Diese Angaben gelten für den Äquatorialschnitt durch das Auge.

Der letzte Schafembryo, dessen Augen ich untersuchte, war schon bedeutend älter. Er mass in der Scheitelsteisslinie 17,6 mm und in der Nackensteisslinie 15,0 mm. Die Augen waren schon ziemlich stark schief gestellt, so dass die Augenachsen nach hinten und zugleich etwas nach oben konvergierten. Infolgedessen gaben natürlich die Sagittalschnitte durch den Kopf keine reinen Äquatorialschnitte mehr durch die Augen; diese waren vielmehr schief getroffen und es musste die obere temporale Wand in der Schnittserie früher erscheinen, als die untere nasale. Wie die ganze Augenblase war natürlich auch die Linse nicht rein äquatorial, sondern gleichfalls schief getroffen. Zufälliger-, und ich muss in diesem Falle sagen, glücklicherweise war nun die Serie nicht ganz genau sagittal, sondern ein klein wenig schief geführt und infolgedessen gingen die Schnitte durch das rechte Auge der Äquatorialebene mehr parallel, als die durch das linke, wenngleich auch sie keine reinen Äquatorialschnitte waren. Ich habe daher von diesem Embryo einen Schnitt durch das rechte, nicht, wie

bisher und auch sonst in fast allen Fällen, durch das linke Auge abgebildet (Fig. 6, Taf. XI). Der Kopf war, wie die anderen Köpfe, von der linken zur rechten Seite geschnitten: der abgebildete Schnitt ist also von der medialen Seite gesehen, zeigt daher die gleiche Orientierung, wie der eines linken Auges, das von aussen nach innen geschnitten ist. Die mit n bezeichnete Wand ist also wieder die nasale, die mit t bezeichnete die temporale. Das Querschnittsbild der Retina und das der Linse zeigen sofort, dass die Schnittebene schief zur Äquatorialebene verläuft. Die obere temporale Wand ist näher dem hinteren Pol der Augenachse getroffen, als die vordere nasale. Da nun der Grad der Differenzierung vom hinteren Augenpol nach vorn allmählich abnimmt, muss die Retina auf einem solchen Schnitt im hinteren temporalen Quadranten am höchsten, im vorderen nasalen am wenigsten entwickelt sein. Das, was zunächst an dem abgebildeten Schnitt in die Augen fällt, ist die eigentümliche viereckige Form des Schnittes; sie war, wenn auch weniger ausgeprägt, schon in den früheren Stadien (vgl. namentlich die Figuren 5 und 4) zu erkennen. Wie beim Kaninchen, erscheint also der Bulbus von oben nach unten zusammengedrückt.

Die Retina zeigt im oberen temporalen Quadranten, also dort, wo der Schnitt den höchsten Grad der Differenzierung erkennen lässt, im wesentlichen denselben Bau, den wir schon von dem allerdings relativ beträchtlich älteren Stadium der Retinaentwicklung des Kaninchens kennen, von dem die Fig. 12, Taf. XI eine Vorstellung gegeben hat. Sie lässt also von innen nach aussen folgende Schichten erkennen: 1. die Nervenfaserschicht, die aus dem „Randschleier“ hervorgegangen ist; 2. die Ganglienzellenschicht, die dort, wo sie am dicksten ist, mehrere Reihen von Kernen erkennen lässt; 3. die Anlage der inneren retikulären Schicht, die aber noch zahlreiche Kerne enthält und weder nach innen gegen die Ganglienzellenschicht, noch nach aussen gegen diejenige Schicht, die ich wieder, da sie die mächtigste ist, als Hauptschicht der Retina bezeichnen will, eine scharfe Grenze zeigt; endlich 4. die eben genannte Hauptschicht, die mehr als die halbe Dicke des ganzen Schnittes durch die Retina einnimmt. Sie ist aussen von einem hellen Saum begrenzt, der senkrecht gestreift ist und in dem zahlreiche Mitosen, die fast ausnahmslos dicht unter der äusseren Oberfläche des Innenblattes der Retina, also

dem Tapetum nigrum zugekehrt, liegen, wahrzunehmen sind. Die Kerne dieser Hauptschicht sind wieder, wie beim Kaninchen, zweierlei Art: ovale, blasse und langgestreckte, dunkle: gross ist übrigens der Unterschied zwischen beiden Arten jetzt noch nicht. Man kann nun an der Figur ganz gut sehen, dass die Differenzierung der Retina von hinten nach vorn allmählich abnimmt, wenn man von rechts oben, d. h. von einer dorsal und temporal gelegenen Stelle, nach links unten, also nach einer ventral und zugleich nasal gelegenen Stelle des Schnittes weiter schreitet. An der letztgenannten Stelle ist die Differenzierung noch am weitesten zurück, hier ist sie nicht weiter fortgeschritten, als im vorigen Stadium, dem die Fig. 5 entnommen ist. Die Retina lässt also hier nur die dünne, in der Anlage begriffene Nervenfaserschicht oder den Randschleier und eine mächtige zellige Schicht, die fast die ganze Dicke des Querschnittes einnimmt, erkennen. Die Ganglienzellenschicht schwindet allmählich von der dorsalen zur ventralen Wand dieses Schnittes, also in Wirklichkeit von
nach vorn, und es macht namentlich an der rechten Seite des Auges den Eindruck, als ob sie sich mit der Hauptschicht vereinigte.

Das äussere oder Pigmentblatt der Retina ist an der dorsalen Wand, also näher dem hinteren Augenpol, sehr viel dünner und ärmer an Pigment, als an der dem vorderen Augenpol näheren ventralen. Am dicksten, gleichzeitig aber auffallend pigmentarm, erscheint sie an einer ganz kleinen Stelle ungefähr in der Mitte der unteren Wand (vgl. die Figur). Es kann keinem Zweifel unterliegen, dass diese Stelle der Verschlußstelle der fötalen Augenspalte entspricht. Als letzter Rest der Spalte ist jetzt nur die Eintrittsstelle der Arteria hyaloidea an der Unterfläche des Optikus zurückgeblieben. Während aber an der Pars optica retinae die fötale Augenspalte jetzt völlig geschwunden ist, ist sie am vorderen Teil der Pars caeca, aus dem die Pars iridica hervorgeht, noch erhalten. Der untere Pupillarrand zeigt an diesem Embryo ein eigentümliches Verhalten, das ich nicht unerwähnt lassen will. Man findet nämlich in beiden Augen nasalwärts von der hier schon im Verschluss begriffenen Augenspalte eine Randkerbe. Ganz dasselbe sehe ich an einer Sagittalschnittserie durch einen Embryo von 14,5 mm SS und 13 mm NS, also bei einem etwas jüngeren Embryo als dem vorliegenden. Bei einem Embryo von

20 mm SS und 17 mm NS kann ich aber von dieser Randkerbe nichts mehr wahrnehmen. Die beiden zuletzt erwähnten Serien gehören zu denen, die ich schon vor 25—30 Jahren angefertigt habe. Namentlich die erste davon zeigt den Embryo in tadelloser Fixierung.

Im Glaskörperraum liegt die Linse, umgeben von einem dichten Gefässnetz und von Glaskörperresten. Die Linse ist nur mehr im Anschnitt oder wenigstens nahe dem Ende getroffen. Ventral und zugleich nasal sind zahlreiche Kerne von Linsenfasern zu sehen. Zwei Schnitte weiter nach innen ist auch dieser Rest der Linse verschwunden.

Ich habe in die Figur auch die Kontur des Querschnittes des Rectus superior eingetragen. Er liegt wieder ziemlich genau gegenüber der Stelle, wo an der ventralen Wand das Pigmentblatt der Retina weniger pigmentiert ist, einer Stelle, die, wie gesagt, der Verschlußstelle der fötalen Augenblase entspricht.

III. Hund. Der jüngste Hundeembryo, dessen Kopf ich in Sagittalschnitte zerlegt habe, stand ungefähr in der Mitte zwischen den Stadien IX und X des Kaninchens, die ich in meinem Tafelwerk über die Entwicklung des Gesichtes abgebildet habe. Die Kopflänge des Embryo betrug 5,5 mm, die anderen Maße habe ich leider nicht notiert; aber ich habe den Kopf eines Embryo von genau derselben Kopflänge in drei Ansichten gezeichnet und auf den Zeichnungen angegeben, dass die NS-Linie des Embryo 7,7 mm betragen habe. Es ist auffallend, dass Hundeembryonen dieser Entwicklungsstufe Kaninchenembryonen korrespondierenden Alters sehr viel ähnlicher sehen, als Schaf- oder Schweineembryonen. Kaninchen-, Hunde- und, wie ich hinzufügen kann, Katzenembryonen haben, wenn ich mich so ausdrücken darf, ein viel feiner ausgearbeitetes Gesicht, als Schaf- und Schweineembryonen. Dies gilt von den jungen Embryonen geradeso wie von älteren. Auf die Verschiedenheit der Physiognomien junger Säugetierembryonen habe ich übrigens schon in dem erwähnten Tafelwerk hingewiesen.

Der Hundeembryo, dessen Auge ich zunächst beschreiben will, zeigte noch eine weit offene Halsbucht, in deren Grund der dritte und vierte Kiemenbogen sehr deutlich sichtbar waren. Die Bucht war nach der dorsalen Seite von der Retrobranchialleiste

(His) begrenzt, die sich um das Hinterende der Halsbucht ventralwärts in einen vor der Herzwölbung gelegenen Streifen fortsetzte. Wie überall, ist die Retrobranchialleiste nicht in der proximalen Verlängerung der Extremitätenleiste gelegen, wie His einmal meinte, sondern ventral davon. Retrobranchial- und Extremitätenleiste haben also nichts mit einander zu tun. Ich habe mich darüber schon vor 30 Jahren („Zur Entwicklungsgeschichte des Halses" 1886) geäussert. Das Auge dieses Embryo nun zeigte folgendes. Von den Randkerben war merkwürdigerweise nur die untere temporale deutlich zu sehen, also diejenige, welche bei allen bisher untersuchten Embryonen vom Kaninchen und Schaf am undeutlichsten war. Der aus dieser Serie auf Taf. XI, Fig. 7 abgebildete Schnitt dürfte das Auge noch etwas nach aussen von der Äquatorialebene treffen. Das Linsenbläschen ist noch ziemlich voll getroffen; es schwindet aber schon am dritten Schnitt hinter diesem. In der Höhle des Bläschens, und zwar auf diesem Schnitt an der Linsenfaserwand, liegt etwas Zelldetritus, wie er aus der hier ausgeschiedenen Zellmasse hervorzugehen pflegt. Solcher Detritus findet sich auch in den älteren, noch zu beschreibenden Entwicklungsstadien, sowie auch bei einem jüngeren Embryo, dessen Nackensteisslänge ungefähr 5,0 mm betrug und von dessen einem Auge ich eine Frontal-, von dessen anderem ich eine Horizontalschnittserie besitze, nur in verhältnismässig geringer Menge vor. Es treten also wohl beim Hund während der Entwicklung der Linse aus der Wand des Linsenbläschens sehr viel weniger Zellen aus als beim Kaninchen (vgl. meine Monographie über den Bau und die Entwicklung der Linse). Das, was in erster Linie an Äquatorialschnitten von Augen junger Hundeembryonen auffällt, und was auch schon an der Fig. 7, namentlich, wenn man sie mit den Figuren 1 und 4 vom Schaf vergleicht, unverkennbar ist, ist ihre beträchtliche Höhe. Namentlich in den folgenden Stadien (vgl. Fig. 8 und 9 derselben Tafel) übertrifft der vertikale Durchmesser des Auges den horizontalen oder naso-temporalen ganz beträchtlich. Diese Eigentümlichkeit habe ich in dieser starken Ausprägung bei keinem zweiten Säugetier bisher gesehen.

Die fötale Augenspalte ist an dem abgebildeten Schnitte noch ziemlich breit; sie wird nach innen zu alsbald ganz eng, um sich erst ganz hinten in der Nähe des Augenblasenstieles wieder etwas zu verbreitern. Auf den Stiel aber setzt sie sich

nicht fort. — Der Glaskörperraum ist auf diesem und den benachbarten Schnitten noch recht eng; der Form nach ist er vielleicht, namentlich auch im Hinblick auf das nächst folgende Stadium, als fünfeckig zu bezeichnen, mit nach oben gerichteter Basis und nach unten, der fötalen Augenblasenspalte zu gewendeter Spitze. Die bilaterale Symmetrie ist am ehesten noch in der Nähe des Augenhintergrundes ausgesprochen; sehr deutlich ist sie aber auch hier zu dieser Zeit nicht. Die Bildung des Randschleiers hat bereits begonnen. Am meisten ist sie an der dorsalen Wand und am Augenhintergrund vorgeschritten. Vorn und hinten ist sie eben erst angedeutet.

Der nächste Embryo hatte eine Kopflänge von 6,0 mm. Nach der Untersuchung im auffallenden Licht in toto habe ich notiert, dass er dem Kaninchenembryo des Stadium XI (vgl. Gesichtsentwicklung) entsprach. Von den Randkerben der Augenblase waren die beiden oberen und die vordere untere deutlich; die hintere obere schien in die hintere untere überzugehen. Der aus dieser Serie abgebildete Schnitt (Fig. 8) trifft noch das Lumen des Linsenbläschens; aber schon der nächste geht durch die mediale Wand desselben. Der zweitnächste Schnitt zeigt an ihrer Stelle eine sehr weite Arteria hyaloidea. Die Fig. 8 ist in mehrfacher Hinsicht von Interesse: erstens übertrifft hier der Höhendurchmesser des Auges ganz ausserordentlich den horizontalen; zweitens ist das Innenblatt der Augenblase unten, an der fötalen Augenspalte, wie mittels eines Stieles mit dem äusseren Blatt verbunden, und drittens ist die Form des Glaskörperraumes jetzt deutlich bilateral-symmetrisch, indem er eine obere nasale und obere temporale Ecke unterscheiden lässt. Am äusseren Blatt ist noch auffallend, dass es sowohl im Bereiche des Stieles, wenn wir diesen noch zu ihm rechnen wollen, als auch rechts und links davon auffallend dick ist. Im übrigen stellt das äussere Blatt ein schönes, einreihiges und einschichtiges kubisches Epithel mit bodenständigen, runden Kernen dar. Die Differenzierung des inneren Blattes hat nur geringe Fortschritte gemacht. Die Augenblasenspalte erweitert sich nach innen etwas, geht aber ebensowenig, wie früher, auf den Augenblasenstiel über. Die Schnitte, die gerade noch das äussere Blatt der Augenblase treffen, geben hier Bilder, wie ich sie später von einem menschlichen Embryo beschreiben werde.

Der dritte Embryo, dessen Auge ich auf Sagittalschnitten untersucht habe, hatte eine Kopflänge von 7,6 mm. Die Scheitelsteisslänge betrug 10,0 mm, die Nackensteisslänge 10,5 mm. Die Halsbucht war vollständig geschwunden; der vordere Extremitätenstummel noch rund. Schon bei der Untersuchung des Embryo im auffallenden Licht konnte man die bilaterale Symmetrie des Auges, d. h. seine Teilung in eine vordere oder nasale und hintere oder temporale Hälfte sehr deutlich und sicher erkennen. Im Grad seiner Ausbildung entsprach dieser Embryo, wenigstens was den Kopf betraf, dem Embryo des Stadiums XIV des Kaninchens (siehe Gesichtsentwicklung). Schon die ersten Schnitte, die die Augenblase treffen, zeigen eine tiefe Einbuchtung ihrer dorsalen Wand. Alsbald nimmt dann die Augenblase eine Form an, die an den Schnitt der Fig. 13, Taf. XI, vom Schwein erinnert; man kann also an ihr eine dorsale, vordere und hintere Wand unterscheiden. Die drei Wände gehen zwar mit abgerundeten Winkeln ineinander über, stehen aber doch entschieden senkrecht aufeinander. An den unteren Rand der beiden Seitenwände setzt sich dann an den nächsten Schnitten die ventrale Wand an, die in der Mitte durch die fötale Augenspalte geteilt ist. Der Äquatorialschnitt bekommt dann die typische viereckige, beim Hund fast quadratische Form, wie sie auf der Fig. 9, Taf. XI in die Augen springt. In der dorsalen Wand tritt jetzt eine Höhle auf, ähnlich wie eine solche auch beim Schwein zu sehen ist und wie sie uns besonders schön auf den Fig. 8—10, Taf. XI vom Kaninchen entgegengetreten ist. Der Schnitt der Fig. 9, Taf. XI geht knapp vor dem Äquator, der zweite, in Fig. 10 aus dieser Serie abgebildete, etwas weiter nach innen von ihm durch das Auge. Jener trifft noch die Linse, zeigt deren Lumen und die sehr schöne Linsenfaserwand mit ihren dicht gedrängten, der basalen Seite näher als der freien stehenden Kernen. Die Differenzierung der Retina hat weitere Fortschritte gemacht. Ihre Nervenfaserschicht ist namentlich an der oberen Wand sehr dick, nimmt dann an den Seitenwänden allmählich ab und schwindet an der ventralen Wand in ziemlicher Entfernung von der fötalen Augenspalte vollständig. Das Innenblatt der Augenblase wölbt sich schon an den vorhergehenden Schnitten etwas gegen die Linse vor, ähnlich wie dies auch an dem abgebildeten Schnitte zu sehen ist, aber sie drückt die Linsenwand nicht, wie beim Schaf, ein

(vgl. damit die Fig. 1 und 4). Gegen den Augengrund zu wird die Vorwölbung stärker, so dass man schliesslich fast von einer flachen, in den Glaskörperraum vorspringenden Falte sprechen kann. Eine solche ist auch auf dem Schnitt der Fig. 10 zu sehen, der der sechste hinter dem der Fig. 9 ist und zugleich der erste, der keine Spur von der Linse mehr erkennen lässt, sondern an ihrer Stelle lockeres, gefässführendes Bindegewebe. Noch weiter nach hinten gegen den Augenhintergrund zu wird diese Falte noch höher und springt schliesslich soweit vor, dass der Glaskörperraum so niedrig wird, dass der horizontale Durchmesser mehr als fünfmal so lang wird, als sein vertikaler. Gleichzeitig vertieft sich auch die von oben und aussen her in das innere Blatt der Augenblase einschneidende Furche, so dass also in der Tat die obere Wand des Innenblattes der Retina zwei recht scharf voneinander geschiedene Lappen erkennen lässt. Die Scheidung in zwei Lappen wird am Auge noch dadurch deutlicher und schärfer, dass geradeso, wie beim Kaninchen, von unten her und zwar von der Stelle, an der sich die fötale Augenspalte geschlossen hat, eine Falte gegen die Linse und den Glaskörper vorspringt.

Auf dem Schnitt der Fig. 9, der, wie gesagt, das Auge dicht vor dem Äquator trifft, ist die Augenspalte noch offen, aber schon auf dem nächsten Schnitt zeigt sie die Tendenz, sich zu schliessen und auf dem zweitnächsten ist die Verbindung der beiden Blätter der Augenblase gelöst und der Zustand erreicht, den dann auch die Fig. 10 vor Augen führt, wo die beiden Blätter der Augenblase überall weit voneinander abstehen und zwischen ihnen in der Mitte der oberen und der unteren Wand der Augenblase ein grösserer dreieckiger Raum vorhanden ist. So wird also hier im Prinzip genau so, wie auf dem Schnitt der Fig. 11, Taf. X vom Kaninchen, durch zwei von der Mitte der dorsalen und der ventralen Wand vorspringende Falten der Glaskörperraum in zwei symmetrische, ungefähr gleichgrosse Hälften, eine nasale und eine temporale, geteilt. Auf der Fig. 10, Taf. XI, erscheint der Glaskörperraum und natürlich auch der ganze Bulbus als ein verschobenes Viereck mit etwas eingedrückten Wänden; die dorsale und ventrale Wand sind dabei tiefer eingedrückt als die nasale und temporale. — Die Augenspalte ist also jetzt ungefähr vom Äquator bulbi an bis zum Augenhintergrund ge-

schlossen; erst hier, wo der Stiel der Augenblase an das Auge herantritt, öffnet sie sich wieder und lässt drei oder vier Schnitte weiter nach innen (bei einer Schnittdicke von 15 μ) die Arteria hyaloidea eintreten. Sie bleibt im ganzen ungefähr auf zwölf Schnitten offen, um nach innen zu allmählich breiter zu werden und sich schliesslich ganz zu verflachen. Dem Gesagten zufolge lässt also das Auge des Hundes in diesem Stadium ganz unverkennbar eine Teilung in eine nasale und eine temporale Hälfte erkennen, eine Teilung, die auf einer Lappung des Innenblattes der Retina beruht und von dieser erzeugt wird.

Der nächste Hundeembryo, dessen Kopf ich in Sagittalschnitte zerlegt habe, hatte eine Scheitelsteisslänge von 14,0 mm und eine Nackensteisslänge von 13,3 mm. Er war also schon beträchtlich grösser als der vorige. Auch standen die Augen nicht mehr so rein seitlich wie bisher, sondern hatten schon begonnen, sich nach vorn zu drehen. Daher wurden sie von der Sagittalschnittserie nicht mehr rein äquatorial, sondern etwas schief getroffen. Die bilaterale Symmetrie der Augen war schon bei der Betrachtung des unzerschnittenen Embryo im auffallenden Licht deutlich erkennbar. Die vorderen Extremitätenstummel zeigen zu dieser Zeit schon die ersten Spuren der Zehen, die hinteren noch nicht. — Was das Auge dieses Embryo betrifft, so bemerke ich zunächst, dass ich am Pupillarrand, natürlich abgesehen von der fötalen Augenspalte, keine Inzisuren mehr sehen kann. Die Augenblase selbst ist, abgesehen vom Pupillarrand, am ganzen Bulbus geschlossen, die beiden Blätter der Augenblase haben sich voneinander getrennt und an der Verschlußstelle ist eine kleine Höhle aufgetreten, die sich in der Serie bis zum Augenhintergrund verfolgen lässt. Eine ähnliche Höhle tritt auch in der dorsalen Wand der Augenblase direkt gegenüber dieser unteren Höhle auf; diese beiden Höhlen sind uns schon in früheren Stadien begegnet. Die obere oder dorsale tritt in der Serie früher auf als die untere oder ventrale, schwindet aber früher, während diese, wie erwähnt, bis zum Augenhintergrund reicht. Die Art. hyaloidea tritt dicht am Auge in den Optikus ein. Auch beim Hund ist, wie beim Kaninchen und Schaf, im Optikus nur ein einziges Gefäss enthalten. Auffallend ist die ausserordentlich geringe Grösse des Querschnittes des Nervs auf allen nun folgenden Schnitten der Serie; man hat in der Tat oft Mühe, den Nerv

zwischen den vielen anderen Gebilden in dieser Gegend — den Nerven, Gefässen und Muskelquerschnitten — herauszufinden.

Der Schnitt der Fig. 11 geht ungefähr durch den Äquator bulbi: er ist aber, wie gesagt, kein reiner Äquatorialschnitt: damit hängt es zusammen, dass die Wand des Auges oben und rechts weiter nach innen gegen den Augenhintergrund zu getroffen ist, als unten und links. Demnach erscheint auch die Retina dort höher differenziert als hier. Wenn auch die Differenzierung noch nicht so weit gediehen ist als bei dem ältesten Schafembryo, dessen Auge ich oben beschrieben habe (vgl. Fig. 6), so erinnert doch das Bild, welches man auf Schnitten erhält, sehr an das von jenem Embryo. Vor allem sieht man, dass die Retina im grössten Teil der Pars optica ausser einer Nervenfaserschicht schon eine Ganglienzellen- und eine innere retikuläre Schicht unterscheiden lässt. Darauf folgt dann wieder die ungemein mächtige Hauptschicht, die sich im weiteren Verlauf der Entwicklung zur inneren Körnerschicht, äusseren retikulären, äusseren Körnerschicht, sowie zur Stäbchen-Zapfenschicht weiter differenziert. Dort, wo die Ganglienzellenschicht undeutlich zu werden beginnt, kann man sie auf diesem und den benachbarten Schnitten in die Hauptschicht übergehen sehen.

Das äussere Blatt der Augenblase ist noch nicht im eigentlichen Sinne des Wortes pigmentiert. Wohl aber kann man bei genauer Untersuchung mit sehr starker Vergrösserung an der genetisch freien Seite des Pigmentepithels bei Färbung mit Boraxkarmin blassrosarot tingierte Körnchen sehen, die wohl zweifellos als Vorstufen der Pigmentkörnchen zu betrachten sind. Wie diese in früheren Stadien der Pigmentierung, fehlen sie unmittelbar am Umschlagsrand der beiden Blätter, sind in der Pars caeca viel zahlreicher als in der Pars optica und schwinden hinter dem Äquator.

Die Linse sowie der Glaskörper mit den Gefässen geben dasselbe Bild wie beim Schaf.

Im Anschluss an das über das Auge des Hundes Gesagte will ich noch erwähnen, dass ich aus alter Zeit eine Anzahl von Serien von Katzenembryonen aufbewahre, von denen für die vorliegende Arbeit besonders eine Sagittalschnittserie in Betracht kommt, weil sie zeigt, dass hier das Auge die bilaterale Symmetrie, die wir an den bisher betrachteten Augen kennen gelernt haben,

unzweideutig zur Schau trägt. Ich habe leider damals versäumt (es sind etwa 30 Jahre verflossen), im frischen Zustand oder doch nach der Fixierung vor dem Einbetten die Masse abzunehmen. An den sehr schönen Medianschnitten durch den Embryo beträgt nun die Scheitelsteisslänge 9,0 mm, die Nackensteisslänge 9.5 mm und die Kopflänge ungefähr 7,5 mm. Es kommt aber natürlich in Betracht, dass beim Einbetten in Paraffin die Objekte schrumpfen. Die Maße müssen also ursprünglich durchwegs grösser gewesen sein als die angegebenen. Vor der Einbettung dürfte der Embryo vielleicht noch ein klein wenig grösser gewesen sein als der Hundeembryo Nr. III, dessen Auge ich oben beschrieben habe. Jedenfalls stand er diesem Embryo in seiner Entwicklung näher als dem zuletzt beschriebenen. Die Sagittalschnittserie zeigt, dass das Auge, geradeso wie beim Hund, einen fast quadratischen Querschnitt hat. Der Glaskörperraum lässt also ebenfalls zwei Buchten, eine nasale und eine temporale, unterscheiden. Die fötale Augenspalte ist in der ganzen Ausdehnung des Bulbus geschwunden, die beiden Blätter der Augenblase haben sich voneinander getrennt und zwischen ihnen ist an der Verschlußstelle ein kleiner dreieckiger Raum aufgetreten. Das, was am Auge dieses Embryo ganz besonders auffällt, ist die ausserordentlich starke Pigmentierung der vorderen Bulbushälfte. Namentlich im Bereich der Pars caeca, und hier umsomehr, je weiter nach vorn, ist die Pigmentanhäufung an der genetisch freien Seite des äusseren Blattes der Augenblase sehr stark. Im Bereiche des Äquators ist sie viel geringer, und noch weiter nach hinten scheint sie allmählich ganz zu schwinden. Während also selbst bei dem zuletzt beschriebenen Hundeembryo, der doch entschieden relativ älter und weiter entwickelt war als dieser Katzenembryo, die Pigmentierung erst gewissermassen in Vorbereitung war, war sie bei der Katze schon sehr weit fortgeschritten.

IV. Schwein. Vom Schwein habe ich eine ziemlich grosse Zahl von Embryonen in Sagittal-, Quer- und Frontalschnitte zerlegt. Zur Untersuchung der Lappung der Retina und überhaupt der Symmetrie des Bulbus sind, wie schon erwähnt, die Sagittalschnittserien, die das Auge bei jüngeren Embryonen, bei denen es noch eine rein seitliche Lage hat, äquatorial treffen, weitaus

am geeignetsten. Von den in meinem Tafelwerk über die Entwicklung des Gesichtes in je drei Ansichten gezeichneten Schweineembryonen habe ich die ersten fünf in Sagittalschnitte zerlegt. Der jüngste dort gezeichnete Embryo hatte eine Nackensteisslänge (NS) von 8,8 mm und eine Scheitelsteisslänge (SS) von 7,7 mm Länge; er war also noch stark zusammengebogen. Ausserdem habe ich den Kopf eines genau gleichweit entwickelten zweiten Embryo in Querschnitte zerlegt. Solche Schnitte durch den Kopf, welche ventral die stärkste Vorwölbung des Vorderhirnes und dorsal die dem Isthmus rhombencephali entsprechende Einsenkung treffen, müssen, wovon man sich bei der Betrachtung meiner Figuren leicht überzeugen kann, das Auge zu dieser Zeit ungefähr in der Richtung seines horizontalen Meridians schneiden. Später, wenn das Obergesicht, vor allem die Rüsselregion, sich stärker ausbildet, nimmt das Auge eine etwas andere Stellung ein, so dass Schnitte in der oben angegebenen Richtung nicht mehr dem horizontalen Meridian entsprechen, sondern diesen in spitzem Winkel schneiden. In meiner Gesichtsentwicklung habe ich eine sehr ausführliche Charakteristik von Embryonen dieses Entwicklungsstadiums gegeben. Über die Entwicklung des Auges habe ich folgendes gesagt: „In Beziehung auf die Ausbildung des Auges, der Nase, des Gehörbläschens und der Kiemenbogen entspricht der Embryo am meisten dem Kaninchenembryo des Stadiums IX . . . . . Über der Wölbung, welche vom Auge vorgetrieben wird, bemerkt man im auffallenden Lichte eine kleine trichterförmige Grube, so dass man den Eindruck bekommt, dass das Linsenbläschen noch nach aussen offen ist. Dies ist aber nicht der Fall. Auf Querschnitten sieht man, dass die Öffnung, wie schon Keibel richtig bemerkt hat, durch einen Zellpfropf verschlossen wird. Dieser Pfropf ragt ziemlich weit in die Höhle des Bläschens hinein. Er ist von zahlreichen Körnchen durchsetzt, wie sie sich auch sonst in den Rändern der Einstülpungsöffnung finden. Eine andere Eigentümlichkeit des Linsenbläschens besteht darin, dass sein Boden ganz frei von jener Zellwucherung ist, welche ich für das Kaninchen beschrieben habe. Bei meiner Bearbeitung des Baues und der Entwicklung der Linse hatte ich vom Schwein kein so junges Stadium untersucht, und wir lernen also jetzt eine neue, sehr interessante Modifikation kennen, eine Modifikation, welche zeigt, dass die Entwicklung der Organe

je nach den einzelnen Tierarten spezifische Unterschiede aufweist."

In Beziehung auf die Retina lehrt die Sagittalschnittserie, dass der Rand der Augenblase ausser der fötalen Augenspalte noch die erwähnten Randkerben zeigt; und zwar ist hier auch die temporale untere Kerbe deutlicher als gewöhnlich zu erkennen. Von einer Lappung lässt das Innenblatt der Augenblase nur insofern etwas wahrnehmen, als die dorsale Wand ganz deutlich in den Glaskörperraum vorgewölbt ist und diesem dadurch die schon wiederholt bemerkte Scheidung in eine nasale und eine temporale Bucht aufzwingt. Die äussere Kontur des Innenblattes der Augenblase aber, die der Pigmentschicht zugekehrt ist, ist vollkommen rund, wie diese selbst. Die Differenzierung der Retina in eine Pars optica und Pars caeca hat insofern schon begonnen, als sich an jener bereits ein Randschleier als erstes Entwicklungsstadium der Nervenfaserschicht gebildet hat. Dieser Randschleier ist an dem in den Glaskörperraum vorspringenden Wulst der oberen Wand am dicksten. — Vielleicht eignet sich, etwa vom Schaf abgesehen, kein anderes Säugetier so vortrefflich zum Studium der Entwicklung des Glaskörpers, wie das Schwein, das noch den Vorzug hat, dass Schweineembryonen in normalen Zeiten stets in grosser Menge zu haben sind. Schon in diesem Stadium sieht man (und zwar besser auf Horizontal- als auf Sagittalschnitten durch das Auge) von den jetzt schon oft und von vielen Untersuchern beschriebenen kegelförmigen Erhebungen der Innenfläche der Retina die Gliafasern ausgehen und bis in den von mir beschriebenen perilentikulären Faserfilz ziehen, in welchen andererseits auch die von den kegelförmig ausgezogenen basalen Enden der Linsenzellen auslaufenden Fortsätze übergehen, auf die bekanntlich v. Lenhossék bei seiner Ableitung des Glaskörpers von der Linse so grosses Gewicht gelegt hat. Zuweilen sieht man einen ganz besonders kräftigen und stark vorspringenden Retinakegel und einen basalen Linsenkegel durch eine Brücke miteinander verbunden. — Die fötale Augenspalte ist zu dieser Zeit in ganzer Ausdehnung offen und ziemlich weit.

Der nächste Embryo, den ich in der Arbeit über Gesichtsentwicklung auf Taf. V, Fig. 2 abgebildet habe, war in der Nackensteisslinie (NS) 10,0 mm, in der Scheitelsteisslinie (SS) 9,0 mm lang. Ich habe damals bemerkt, dass der Embryo dem Embryo

der Fig. 17 der Keibelschen Normentafeln, dessen Alter auf 21 Tage angegeben ist, am nächsten kommen dürfte. Gegenüber dem vorigen hat er nur geringe Fortschritte in der Entwicklung gemacht. Diesen Embryo habe ich in Sagittalschnitte zerlegt, einen zweiten von derselben Grösse in Querschnitte, auf denen also wieder das Auge parallel dem horizontalen Meridian getroffen ist. Endlich bewahre ich noch zwei weitere Serien durch je ein Auge gleichweit entwickelter Embryonen auf, von denen die eine frontal, die andere horizontal durch den Kopf geführt ist. Auch in diesem Stadium sind die Einkerbungen des Pupillarrandes, vor allem der zwei dorsalen, deutlich erkennbar. In der dorsalen Wand der Augenblase tritt alsbald eine Höhle auf, die sich rasch vergrössert und bis zum Augenhintergrund reicht. Der auf Taf. XI Fig. 12 abgebildete Schnitt aus dieser Serie zeigt das dicke innere und das dünne einschichtige und grösstenteils einreihige, äussere Blatt der Augenblase und zwischen beiden, nach links oben weit ausgedehnt, einen mächtigen Hohlraum. Auf den weiter nach innen gegen die mediale Wand der Augenblase zu folgenden Schnitten setzt sich dieser Hohlraum auch in die rechte, d. h. temporale Wand der Augenblase fort. Wie die erwähnte, parallel zur Ebene des horizontalen Meridians geführte Serie zeigt, beruht die asymmetrische Ausdehnung des Hohlraumes bei dem Embryo, dem der Schnitt der Fig. 12 angehört, sicher auf einseitiger Schrumpfung; denn an dieser Horizontalschnittserie, die nicht die leiseste Spur einer Schrumpfung zeigt, ist der Raum im vertikalen Meridian am grössten und schwindet von hier aus ganz gleichmässig nach vorn und hinten, so dass also an der nasalen oder vorderen und temporalen oder hinteren Wand die beiden Blätter der Augenblase unmittelbar aneinander liegen. Es ist dies ganz gewiss das typische und normale Verhalten dieses Hohlraumes zu dieser Zeit der Entwicklung: ein in der Nähe des Pupillarrandes der Augenblase beginnender Spaltraum zieht im vertikalen Meridian an der dorsalen Wand der Augenblase nach hinten bis zum Optikuseintritt. Dieser Raum zeigt auf dem Schnitt ungefähr mondsichelförmige Gestalt; er ist natürlich auf den Sehventrikel zurückzuführen; steht er doch zu dieser Zeit noch durch den Augenstiel mit dem dritten Ventrikel in Verbindung. Im innigsten Zusammenhang mit der Bildung dieses Spaltraumes steht die Vorwölbung der dorsalen und medialen Wand des Innen-

blattes der Augenblase in den Glaskörperraum und gegen die mediale Fläche der Linse. Von dieser Vorwölbung ist an dem abgebildeten Schnitt nur insofern etwas zu merken, als die Innenfläche des retinalen Blattes der Augenblase einen flachen, in den Glaskörperraum vorspringenden Wulst bildet, während an der Aussenfläche nur eine Abflachung wahrnehmbar ist. Instruktiver ist in dieser Beziehung die erwähnte Horizontalschnittserie, die den im vertikalen Meridian verlaufenden, vom Innenblatt der Augenblase vorgetriebenen Wulst ungemein deutlich erkennen lässt. Demnach ist die Retina und im Zusammenhang damit der Glaskörperraum in zwei Hälften geteilt, eine nasale und eine temporale; ja auf den genau dem horizontalen Meridian folgenden Schnitten erscheint der Glaskörperraum vollständig in zwei voneinander getrennte Räume getrennt, indem sich in der Mitte zwischen die mediale Wand der Linse und den vertikalen Wulst der Retina das gefässreiche Bindegewebe einschiebt, das durch die fötale Augenspalte eindringt. Wenn also auch an dem abgebildeten Schnitt, der das Auge etwas medial vom Äquator trifft und die hintere Wand der Linse anschneidet, von einer bilateralen Symmetrie wenig zu merken ist, so ist sie doch in diesem Stadium schon ganz zweifellos vorhanden.

Von weiteren Eigentümlichkeiten erwähne ich, dass, wie schon Keibel richtig angegeben hat, bei Embryonen dieses Stadiums die Pigmentierung der Retina bereits begonnen hat: sie beginnt in geringer Entfernung vom Pupillarrand und in etwas grösserer von der fötalen Augenspalte (vergl. die Figur) und nimmt gegen den Augenhintergrund rasch ab, so dass dieser in der Mitte kaum etwas von Pigmentierung erkennen lässt. In der vorderen oder äusseren Hälfte des Auges ist das Pigmentblatt der Retina viel dicker als in der hinteren, aber überall einschichtig, wenn auch vorn stellenweise zweireihig.

An den mit Delafield und Eosin gefärbten Horizontalschnitten ist zu sehen, dass sich die Aussenseite des retinalen Blattes der Augenblase im Bereiche der vorderen Hälfte des Auges ziemlich stark rot färbt. Dieser rote Saum beginnt dicht hinter dem Pupillarrand und hört, indem er allmählich schmäler wird, in geringer Entfernung hinter dem Äquator auf. An der hinteren Wand, also am Augenhintergrund, rücken die Zellkerne bis an die Aussenfläche der Retina heran und hier

fehlt auch der rote Saum. An einer Frontalschnittserie durch einen gleich grossen Embryo reicht der Saum noch ziemlich weit über den Äquator hinaus, lässt aber gleichfalls die Mitte des Augenhintergrundes frei.

Über die Linse habe ich schon in der zitierten Arbeit bemerkt, dass ihre Höhle nur noch wenige unbedeutende Zellreste enthält. An zwei der erwähnten Serien kann ich in jedem Auge höchstens noch zwei Zellen oder Zellreste im Lumen der Linse sehen.

Den nächsten Embryo, den ich in Sagittalschnitte zerlegt habe, habe ich in der Arbeit über Gesichtsentwicklung auf Taf. V als Stad. III in drei Ansichten abgebildet. Seine Nackensteisslänge (NS) betrug 11.6 mm, seine Scheitelsteisslänge (SS) 12.5 mm. Ausser dieser Serie besitze ich noch sieben andere durch ungefähr gleichaltrige Embryonen, die zum grössten Teil frontal, eine davon auch horizontal durch das Auge geführt und in verschiedener Art gefärbt sind; sie haben mir seinerzeit, sowie zahlreiche andere Serien, zum Studium der Entwicklung des Glaskörpers und der Linse gedient. Die Grösse der betreffenden Embryonen habe ich mit 11, ca. 11, 12, und ca. 12 mm NS notiert. Ich fasse alle diese Embryonen mit dem zuerst erwähnten, in Sagittalschnitte zerlegten, als ein Stadium zusammen. Wie aus den für den ersten Embryo angegebenen Maßen (NS = 11,6, SS = 12,5 mm) hervorgeht, war der Abstand zwischen Scheitel- und Steisskrümmung zu dieser Zeit schon etwas grösser, als der zwischen Nacken- und Steisskrümmung; es hatte sich also der Kopf des Embryo etwas aufgerichtet. Ich habe in meiner Arbeit über Gesichtsentwicklung bemerkt, dass es sehr schwer hält, zu bestimmen, welchem der Keibelschen Embryonen dieser Embryo (Stad. III) entspricht: vielleicht steht er in der Mitte zwischen den Embryonen 19 und 20, die beide 22 Tage nach der Begattung dem Uterus des Muttertieres entnommen sind. Eine genaue Charakteristik des Embryo habe ich schon damals gegeben. Wie aus der Abbildung IIIa in jener Arbeit ohne weiteres zu ersehen ist, kann man die bilaterale Symmetrie des Auges, d. h. die Teilung in eine nasale und temporale Hälfte, jetzt schon bei auffallendem Licht am unzerschnittenen Embryo gut erkennen.

Die Sagittalschnittserie, an die ich mich bei der Beschreibung halte, gibt ganz prächtige Bilder. Von den Inzisuren des

Pupillarrandes ist die obere nasale weitaus die deutlichste. Bei der Verfolgung der Serie von aussen nach innen sieht man alsbald die Schnitte eine viereckige Form annehmen, wie sie für die parallel zur Äquatorialebene geführten Schnitte solcher Säugetieraugen ganz charakteristisch und typisch ist. Das Rechteck ist mit den längeren Seiten horizontal gestellt. Wir können also, wie beim Kaninchen, Schaf und Hund, wieder eine dorsale, nasale, temporale und ventrale Wand unterscheiden. Letztere ist in der Mitte durch die fötale Augenspalte geteilt, die dorsale dagegen enthält eine Höhle, die in der Richtung des vertikalen Meridians nach hinten läuft, aber bei diesem Embryo den Augenhintergrund nicht erreicht. Die Höhle ist etwas kleiner als im früheren Stadium. Trotzdem aber in der dorsalen Wand dieser Spaltraum zwischen den beiden Blättern der Augenblase vorhanden ist, läuft doch auch noch über die äussere Oberfläche des Auges im vertikalen Meridian eine flache Furche, welcher innen eine ziemlich mächtige, in den Glaskörperraum vorspringende Falte des retinalen Blattes der Augenblase entspricht. Man kann jetzt die Lappung der Retina sowie des ganzen Auges mit grosser Leichtigkeit sehen.

Die fötale Augenspalte ist noch nirgends geschlossen, wenn sie auch an einer beschränkten Stelle der Pars optica schon die Neigung dazu erkennen lässt. Sie erstreckt sich über die ganze ventrale Wand des Auges und setzt sich auch noch ein wenig auf den Optikus fort. In den die fötale Augenspalte begrenzenden Umschlagsrändern der Augenblase ist, wie beim Kaninchen und Hund, eine kleine Höhle enthalten. Die Pigmentierung beginnt erst in ziemlich grosser Entfernung von der Spalte; sie verhält sich im allgemeinen so wie im vorhergehenden Stadium.

Die Nervenfaserschicht oder der Randschleier der Retina hat an Dicke beträchtlich gewonnen. Was die sieben anderen Schnittserien durch Augen gleichaltriger oder ungefähr gleichaltriger Embryonen betrifft, von denen ich oben gesprochen habe, so bestätigen sie, wie zu erwarten war, die an Sagittalschnittserien angestellten Beobachtungen. Die Serien waren durchwegs recht dünn (5 bis höchstens 7,5 μ) geschnitten und in verschiedener Weise gefärbt (Hämatoxylin nach Delafield, alk. Boraxkarmin, Cochenille-Alaun und Nachfärbung mit Eosin, Säurefuchsin, Methylgrün, Bismarckbraun). Für den Nachweis

der Gliafasern des Glaskörpers ist es wichtig, die Präparate möglichst stark zu färben; ich habe daher die Grundfarbe (Hämatoxylin etc.) möglichst stark angewendet und dann entweder nur mit destilliertem Wasser ausgewaschen oder, bei Boraxkarminfärbung, nur sehr wenig mit salzsaurem Alkohol differenziert. Treibt man die Differenzierung zu weit, so kommt es leicht zur Entfärbung der Gliafasern. Wer sich an so behandelten, gut gefärbten Präparaten von der Entwicklung des Glaskörpers und seiner Fasern aus der Retina nicht überzeugen kann, ist überhaupt nicht zu überzeugen. Dass an dem Aufbau des Glaskörpers später auch das mit den Blutgefässen einwuchernde und eingewucherte Bindegewebe teilnimmt, ist nicht zu leugnen; deshalb aber den Glaskörper als eine Mischung echter, also ektodermaler, Glia und mesodermalen Bindegewebes anzusehen, liegt kein Grund vor, ebensowenig wie man das Zentralnervensystem deshalb, weil in dasselbe mit den Gefässen auch Bindegewebe eindringt, als eine Mischbildung aus Ektoderm und Mesoderm bezeichnen wird. Die wesentlichen Bestandteile sind doch die Derivate des Ektoderms.

An den mit Eosin nachgefärbten Präparaten sieht man wieder den hellen Saum an der Aussenfläche des Innenblattes der Augenblase. Auch jetzt erreicht er den Augenhintergrund noch nicht. Dagegen zeigt die Mehrzahl der Serien hier schon eine Pigmentierung des Aussenblattes; an zwei Serien ist sie sogar ganz besonders stark, während an einer anderen die Pigmentierung überhaupt, also auch vorn, fast völlig fehlt. Immer nimmt sie, wie schon geschildert wurde, von vorn nach hinten ab. In Beziehung auf die Stärke zeigt sie eine beträchtliche Variabilität.

Vom nächsten Stadium (Tafelwerk Taf. VI, Stad. IV) besitze ich wieder eine Sagittal-, eine Frontal- und eine Horizontalschnittserie; in die Sagittalschnittserie wurde wieder der abgebildete Embryo zerlegt. Dieser mass in der Nackensteisslinie (NS) 12,4 mm, in der Scheitelsteisslinie (SS) 12,9 mm. Er dürfte dem Embryo der Fig. 21 der Keibelschen Normentafeln entsprochen haben. Der Fortschritt, den er gegenüber dem früheren zeigt, ist nicht sehr gross. Wie die Figuren IV a und IV b (Tafelwerk) sehr deutlich zeigen, war die bilaterale Symmetrie des Auges schon ohne weiteres am unzerschnittenen Embryo zu sehen.

Sie gibt sich hier vor allem durch die eigentümliche Form des Pupillarrandes zu erkennen. Ich habe auf Taf. XI, Fig. 13 den vierten Schnitt der Serie gezeichnet, der die Augenblase trifft. Der erste dieser vier Schnitte enthält nur den Anschnitt der dorsalen Wand: am nächstfolgenden tritt in dieser schon die Höhle auf, die auch an dem abgebildeten Schnitte zu sehen ist. Zugleich sind der vordere und hintere Randlappen im Anschnitt getroffen und man erkennt die beiden dorsalen Inzisuren des Pupillarrandes. Auf dem dritten Schnitt beginnt im oberen Randlappen die Pigmentierung aufzutreten, um dann auf dem vierten, dem abgebildeten, stärker zu werden. Man sieht an der Figur, wie weit vom Umschlagsrand entfernt die Pigmentierung beginnt. Der Schnitt geht durch die Pars caeca, weshalb noch keine Nervenfaserschicht am inneren Blatt zu sehen ist. Eine solche tritt erst an den weiter nach innen zu folgenden Schnitten auf.

Auf den nächstfolgenden Schnitten setzt sich allmählich an den unteren Rand der nasalen und temporalen Wand auch die ventrale, durch die Augenblasenspalte geteilte Wand an. Von den ventralen Inzisuren des Umschlagsrandes ist nur die vordere zu erkennen. Dadurch erhält der Schnitt endlich das Aussehen der Fig. 14, Taf. XI, der der sechste medianwärts vom vorigen (Fig. 13) ist. Es ist das wieder ein typisches Bild eines ziemlich genau durch den Äquator geführten Schnittes durch ein Auge aus diesem Entwicklungsstadium. Die Form des Schnittes ist ein Viereck mit abgerundeten Ecken und einer dorsalen, nasalen, temporalen und ventralen Wand: die erstere enthält eine Höhle, die letztere ist in der Mitte durch die Augenspalte geteilt. In ziemlich grosser Entfernung von dieser und zwar auffallenderweise nasalwärts in grösserer, als temporalwärts, beginnt die Pigmentierung. In den Umschlagsrändern sind kleine Hohlräume enthalten, im nasalen ein grösserer als im temporalen; jedoch wird auch dieser schon auf dem nächsten Schnitt grösser und ist dann fast ebenso weit, wie der im nasalen Rande. Die Spalträume in den Umschlagsrändern sind natürlich dort, wo sich diese an der Augenspalte aneinander legen, durch eine aus zwei Lamellen bestehende Wand voneinander getrennt. Diese Wand setzt sich aus dem äusseren, hier nicht pigmentierten Blatt der Augenblase fort. Das dadurch gebildete Septum zwischen den beiden Spalträumen zeigt schon auf dem zweitnächsten Schnitt die Tendenz zu schwinden

und ist auf dem drittnächsten nicht mehr ganz vollständig. Die Fig. 15 zeigt die Mitte der unteren Wand des fünften Schnittes der Serie, nach einwärts von dem in Fig. 14 abgebildeten. Die Höhlen der beiden Umschlagsränder sind miteinander zu einem grossen, auf dem Schnitt dreieckigen Raum zusammengeflossen, wie wir ihn schon beim Hund (Taf. XI, Fig. 11) und Kaninchen (Taf. X, Fig. 11) kennen gelernt haben. Die Spalte bleibt an diesem Auge im ganzen an sieben Schnitten der Serie geschlossen. Auf dem Schnitt, dem die Fig. 15 entnommen ist, ist nichts mehr von der Linse zu sehen; der letzte Schnitt, der noch etwas von ihr zeigt, ist der zweitvordere. — Nun geht es in der Serie rasch zum Augenhintergrund. Der in Fig. 16 abgebildete Schnitt ist der zehnte medianwärts von dem in Fig. 14 abgebildeten (bei einer Schnittdicke von 15 μ). Er trifft das Innenblatt der Augenblase am Augenhintergrund und zeigt die Lappung mit einer Deutlichkeit, die kaum übertroffen werden könnte. Die Furche, die dem vertikalen Meridian entlang läuft und uns schon an dem Schnitt der Fig. 14, ja selbst an dem der Fig. 13 begegnet ist, schneidet also in die dorsale Wand des Innenblattes der Augenblase bis zum Augenhintergrund ein. Schnitte, die etwas weiter lateral durch den Augenhintergrund geführt sind und die Nervenfaserschicht der Retina treffen, geben Bilder, ähnlich dem in Fig. 3, Taf. XI vom Schaf abgebildeten; nur fehlt an ihnen die fötale Augenspalte. Diese ist zwar auf dem Schnitt der Fig. 16 wieder vorhanden; sie hat aber erst auf dem unmittelbar vorhergehenden Schnitte begonnen, sich wieder bemerkbar zu machen. Sie ist sehr eng und enthält eine Bindegewebslamelle, die oben und unten je einen Gefässquerschnitt umschliesst. Der Schnitt der Fig. 17 ist der dritte Schnitt medianwärts von dem der Fig. 16. Er zeigt das Tapetum nigrum schräg geschnitten, daher scheinbar mehrreihig, obwohl es, wie Frontal- und Horizontalschnitte lehren, fast überall sehr deutlich einschichtig und einreihig ist. Die Augenspalte ist hier bedeutend erweitert. Sie setzt sich auch noch, wie die Fig. 18 zeigt, die den dritten Schnitt nach innen vom vorigen zeigt, auf den Optikus fort. Der Schnitt der Fig. 18 ist übrigens der erste, der keine Spur des Tapetum mehr zeigt; er trifft also den Optikus unmittelbar vor seinem Eintritt in die Retina. Die Rinne an seiner Unterfläche dringt sehr wenig tief ein. Sie verflacht sich bald, um nicht sehr weit von hier entfernt zu

schwinden. Sodann zeigt der Optikus im weiteren Verlauf zunächst einen elliptischen Querschnitt mit horizontal gestellter langer Achse und horizontalem schmalem Lumen. Diese Form des Querschnittes ändert sich erst in der Nähe des Gehirns.

Endlich bemerke ich, dass am rechten Auge desselben Embryo die Augenspalte zwar gleichfalls geschlossen ist, dass aber das Septum, das die Spalträume der beiden Umschlagsränder voneinander trennt und zugleich die beiden Blätter der Augenblase miteinander verbindet, nur auf einem einzigen Schnitt und auch da nur in ganz minimaler Ausdehnung durchbrochen ist.

Die Frontal- und Horizontalschnitte durch das Auge gleichaltriger Embryonen, die mit Boraxkarmin und Delafieldschem Hämatoxylin vorgefärbt und mit Eosin nachgefärbt sind und die eine Dicke von 7,5 μ besitzen, bestätigen in allen Punkten das Gesagte. Der helle rosarote Saum an der Aussenfläche des Innenblattes reicht jetzt bis zum Augenhintergrund, ebenso die Pigmentierung des äusseren Blattes. Auch an diesen Schnitten sind die Gliafasern ganz wunderbar klar und deutlich zu sehen. —

Was ältere Schweineembryonen betrifft, so habe ich aus den zahlreichen Schnittserien, die ich von ihnen besitze, keine Schnitte mehr abgebildet, da ich die Hauptaufgabe der vorliegenden Arbeit in dem Nachweis der primären Scheidung der Retina in einen vorderen nasalen und hinteren temporalen Lappen erblicke. Ich kann aber doch nicht ganz mit Stillschweigen über die zahlreichen interessanten Tatsachen hinweggehen, die meine Präparate zeigen. Das Auge des unter der Bezeichnung Stad. V in meinem Tafelwerk abgebildeten Embryo, der eine NS von 13,4 mm und eine SS von 14.8 mm hatte, gibt auf Schnitten, die dicht hinter der Linse geführt sind, Bilder, die sehr an das der Fig. 11, Taf. X vom Kaninchen erinnern, mit dorsaler und ventraler Falte, nur dass die dorsale Falte mehr der Falte der Fig. 14, Taf. XI vom Schwein ähnlich sieht. Wie auf dem Schnitt durch das Kaninchenauge sind in den beiden Falten zwischen den Blättern der Augenblase dreieckige Hohlräume enthalten, die über den vertikalen Meridian ziehen, wie die Falte selbst. Von den Falten ist die dorsale die primäre, ursprüngliche, die ventrale ist erst gleichzeitig mit und infolge des Verschlusses der Augenblasenspalte entstanden. Wie beim Kaninchen ist das Tapetum nigrum unterhalb des dreieckigen Raumes der ventralen Falte ganz unpig-

mentierte — Die Differenzierung der Retina hat noch keine merklichen Fortschritte gemacht; sie lässt also, wie bisher, am Innenblatt nur den Randschleier oder die Nervenfaserschicht und die Hauptschicht unterscheiden, wenn ich die mächtige, fast die ganze Dicke der Retina bildende Schicht, welche die Kerne führt, wieder so nennen darf. Aber schon bei einem Embryo, dessen NS-Länge 15,0 mm und dessen SS-Länge 16,5 mm betrug, war es in der hinteren Bulbushälfte bereits zur Differenzierung einer Ganglienzellen- und inneren retikulären Schicht gekommen. Die Bildung und Differenzierung dieser beiden Schichten geht Hand in Hand. Sowie sich die Ganglienzellenschicht von der Hauptschicht der Retina abhebt, zeigt sich auch sofort zwischen ihr und dieser ein hellerer, weil zellenärmerer Streifen. Diese Differenzierung der Retina ist am Augenhintergrund am weitesten fortgeschritten. Hier ist auch die Ganglienzellenschicht am dicksten. Nach der Peripherie wird sie dünner und hört zu dieser Zeit schon vor dem Äquator auf, indem ihre Zellen sich mit den Zellen der Hauptschicht vermischen, also die Ganglienzellenschicht gewissermassen in die Hauptschicht übergeht. Mitosen habe ich, so sehr ich darnach suchte, in der Ganglienzellenschicht nie gefunden; ebensowenig in den inneren Lagen der Hauptschicht, während sie an der Aussenfläche des Innenblattes noch in ausserordentlicher Menge vorhanden sind. Gleichzeitig mit dem Auftreten der Ganglienzellenschicht machen sich auch am Randschleier, wie wir die erste Entwicklungsstufe, oder, wenn man lieber will, die Vorstufe der Nervenfaserschicht im Anschluss an His genannt haben, horizontal verlaufende, ausserordentlich feine, zum Optikuseintritt hinziehende Fasern bemerkbar. Die oberflächlichsten dieser horizontalen Fasern liegen ziemlich tief unter der Innenfläche der Retina. Wie schon wiederholt bei anderen Gelegenheiten erwähnt wurde, liess der Randschleier in den früheren Stadien der Entwicklung nur vertikale, nicht aber horizontale Fasern erkennen. Vielleicht wäre es daher richtiger, erst von dem Stadium an, in welchem diese horizontalen Fasern auftreten, von einer Nervenfaserschicht zu sprechen. Man kann also jetzt sehr deutlich nach innen von der Ganglienzellenschicht zwei in rechtem Winkel sich kreuzende Fasersysteme erkennen: Das primäre, vertikale, das in die Erscheinung tritt, sowie sich ein heller Saum an der Innenseite der Retina bemerkbar macht, ein Fasersystem,

das sicher mit der Bildung der Gliafasern in Beziehung steht, und ein zweites sekundäres, horizontales Fasersystem, das erst jetzt gleichzeitig mit der Differenzierung der Ganglienzellenschicht selbst erscheint und das aus Fasern besteht, die wohl sicher als Achsenzylinderfortsätze der Ganglienzellen, also als, genetisch gesprochen, basale Ausläufer derselben entstehen und in den Optikus eintreten.

Bei diesem Embryo von 16,5 mm grösster Länge erfüllt die Linsenfasermasse, abgesehen von einem ganz unbedeutenden Spaltraum, schon die ganze Höhle des ursprünglichen Linsenbläschens.

Bei einem Embryo von 19,0 mm SS und 16,5 mm NS, der in Platinchlorid-Sublimat fixiert und mit Delafieldschem Hämatoxylin und Safranin gefärbt war, hat die Bildung der Ganglienzellen-, Nervenfaser- und inneren retikulären Schicht schon weitere Fortschritte gemacht. Die Ganglienzellenschicht reicht jetzt schon bis an den Äquator, ist aber hier, also in der Peripherie, noch sehr dünn: am dicksten ist sie in der Mitte des Augenhintergrundes. Unmittelbar nach innen liegt ihr die Schicht der horizontal verlaufenden Fasern auf, die von den primären Fäden in rechten Winkeln gekreuzt werden. Die horizontalen Fasern bilden eine geschlossene Schicht, die sich von der inneren Oberfläche der Retina ziemlich fern hält. Sie ist am Optikuseintritt am dicksten, dagegen am Äquator zu dieser Zeit kaum nachweisbar.

Bei einem Embryo von 28 mm grösster Länge zeigt die Retina ungefähr den Grad der Differenzierung, den sie bei dem ältesten von mir früher beschriebenen Kaninchenembryo von 20 mm grösster Länge aufwies (vergleiche die Figuren 12 und 13 der Taf. X). Die Zahl der Schichten ist zwar dieselbe wie bei der Retina der zuletzt beschriebenen Embryonen, aber ihre Differenzierung hat beträchtliche Fortschritte gemacht. Zunächst erscheint schon bei schwacher Vergrösserung die Ganglienzellenschicht nach Färbung mit Delafieldschem Hämatoxylin und Nachfärbung mit Safranin heller als die äussere, die ich als Hauptschicht bezeichnet habe. Man überzeugt sich, namentlich wenn man stärkere Vergrösserungen zu Hilfe nimmt, leicht, dass diese verschiedene Helligkeit in erster Linie von der Verschiedenheit der Zellkerne in beiden Schichten herrührt. In der Ganglienzellenschicht sind weitaus die meisten Kerne rund, kugelig, mit

einem lockeren Kernnetz und relativ wenig chromatischer Substanz; dazwischen finden sich vereinzelte, mehr langgestreckte, etwas chromatinreichere und daher dunklere Kerne. In der Hauptschicht bilden die länglichen, dunkleren, chromatinreichen Kerne die Mehrzahl, die mehr kugeligen, hellen, chromatinärmeren die Minderzahl. Aber auch die letzteren sind noch immer erheblich dunkler, d. h. sie enthalten relativ mehr chromatische Substanz als die runden Kerne der Ganglienzellenschicht. Die chromatinreichen, langen, schmalen Kerne sind zuweilen pfriemenförmig nach aussen zugespitzt. Die Nervenfaserschicht zeigt wieder die zwei schon in früheren Stadien, seit dem Auftreten der Nervenfasern, unterscheidbaren Lagen: eine innere, im allgemeinen senkrecht gestreifte, und eine äussere, der Ganglienzellenschicht unmittelbar aufliegende, horizontal gestreifte. Die vertikalen Streifen sind leicht durch die Lage der horizontalen Streifen, also der Nervenfasern, hindurch in die Ganglienzellenschicht zu verfolgen und setzen sich wohl zweifellos von da auch noch weiter nach aussen fort. — Wie schon früher, ist auch jetzt die Nervenfaserschicht in der Umgebung des Optikuseintrittes am dicksten, während die Ganglienzellenschicht die grösste Dicke in der Mitte des Augenhintergrundes zeigt; diese dickste Stelle wird ganz unmerklich nach der Peripherie zu dünner. Die innere retikuläre Schicht lässt ein dichtes Netzwerk von Fasern erkennen. Abgesehen von den durchziehenden vertikalen Fasern kann man bei der von mir angewendeten Färbung keine bestimmte Richtung des Faserverlaufes nachweisen. Die Schicht ist weder nach aussen, noch nach innen scharf begrenzt und enthält noch zahlreiche Kerne. Die äusserste Oberfläche des Innenblattes der Retina st frei von Kernen; davon machen nur die zu dieser Zeit noch sehr zahlreichen Mitosen eine Ausnahme, die zum Teil sogar bis ganz dicht an die Oberfläche herantreten. Die Teilungsachsen stehen zumeist horizontal oder ein klein wenig schief, also im Sinne des Flächenwachstums der Retina. Der helle Aussensaum der Schicht, in welchem zumeist die Mitosen liegen, nimmt mit Safranin eine blassrote Färbung an, die nach aussen an Intensität zunimmt. Schliesslich folgt dann noch die an solchen Präparaten dunkelrot gefärbte, bei starker Vergrösserung gekörnt aussehende (von den Schlussleisten herrührend) Limitans externa. Dieser sitzen dann nach aussen die Reste der zu dieser Zeit noch äusserst vergäng-

lichen Stäbchen und Zapfen auf. Die Grenze zwischen Pars optica und Pars caeca retinae ist schon recht scharf. Wie in der Hauptschicht der Pars optica, mit der sich in der Peripherie die Ganglienzellenschicht vereinigt, sind auch am Innenblatt der Pars caeca zwei Arten von Zellkernen zu unterscheiden: lange, sehr dunkle, in dieser Gegend fast stabförmige und ovale, sehr blasse, mit sehr zartem Kernnetz, das dunkler gefärbte Netzknoten (nukleolenartige Bildungen) aufweist.

Ein in Platinchlorid-Sublimat fixiertes, mit Delafieldschem Hämatoxylin und Safranin gefärbtes, frontal geschnittenes Auge eines Embryo von 4 cm grösster Länge (vom Scheitel zum Steiss) zeigt folgendes: Die Schichtung ist im wesentlichen noch dieselbe wie bisher, zeigt aber doch gegenüber dem früheren Embryo einige bemerkenswerte Fortschritte. Zunächst ist die innere retikuläre Schicht dadurch, dass sie viel weniger Kerne enthält als früher, nach innen und aussen von den anderen Schichten schärfer abgegrenzt. Gegen die Peripherie der Pars optica wird sie undeutlich, um schliesslich dort, wo sich die Ganglienzellenschicht mit der Hauptschicht vereinigt, zu verschwinden. Sodann ist die Ganglienzellenschicht am Augenhintergrunde, der späteren streifenförmigen Area entsprechend, also im Bereiche des schärfsten Sehens, weitaus am dicksten und nimmt von da auf dem Frontalschnitt nach oben und unten rasch ab. Umgekehrt ist die Hauptschicht dort, wo die Ganglienzellenschicht am dicksten ist, merklich dünner als weiter nach der Peripherie. Hinsichtlich der Kerne in der Ganglienzellenschicht, sowie auch in der Hauptschicht gilt im wesentlichen das früher Gesagte. Mitosen finden sich auch jetzt noch in grosser Menge. Ich habe von der Pars optica retinae folgende Dickenmaße genommen: in der Mitte der Area betrug die ganze Dicke der Retina 220, die Dicke der Hauptschicht 108 und die Dicke der Ganglienzellenschicht 60 μ. Am Äquator dagegen betrug die ganze Dicke 172, die Dicke der Hauptschicht 120 und die Dicke der Ganglienzellenschicht 18 μ. Die Ganglienzellenschicht war also in der Mitte der Area mehr als dreimal so dick als am Äquator, während die Hauptschicht am Äquator nicht unerheblich dicker war als in der Mitte der Area. Es sind dies Tatsachen, die gewiss in physiologischer Beziehung interessant sind. Die Area bildet, wovon später noch die Rede sein wird, einen horizontalen Streifen, wie beim Kaninchen.

Was die Pars caeca retinae betrifft, so nimmt an ihr die Dicke des inneren Blattes bis zum Pupillarrand rasch ab; im übrigen ist sie wesentlich so gebaut wie im vorigen Stadium. Pigment ist in ihr noch nicht zur Ausbildung gekommen. An der dem Aussenblatt oder Tapetum nigrum zugewendeten Fläche finden sich wieder Mitosen. Da mir nur Frontal-, nicht auch Äquatorialschnitte durch ein solches Auge zu Gebote stehen, wage ich nicht die Frage zu entscheiden, ob nicht vielleicht schon die ersten Spuren der Processus ciliares vorhanden sind. Zonulafasern sind zu dieser Zeit schon zweifellos gebildet; sie sehen genau so aus wie die Gliafasern des Glaskörpers in früheren Stadien und gehen, wie diese, von kegelförmigen Fortsätzen der dem Äquator der Linse zugekehrten Enden der Zellen des inneren Blattes der Pars ciliaris retinae aus. Sie sind also, wie ich wiederholt betont habe, basale Ausläufer der Epithelzellen, die das innere Blatt der Retina ursprünglich zusammensetzen. —

Die folgenden Bemerkungen, die mit der Entwicklung der Retina nichts zu tun haben, möge man damit entschuldigen, dass sie ein gewisses allgemeines Interesse besitzen und vielleicht zu weiteren Untersuchungen Veranlassung geben können. Bei dem zuletzt erwähnten Embryo von 4 cm Länge waren die Augenlider bereits über das Auge vorgewachsen und miteinander zur Verlötung gekommen. Ich besitze nun eine Serie durch die vordere Bulbushälfte eines Embryo von 3,6 cm grösster Länge, also eines nur sehr wenig jüngeren Embryo, bei dem die Lider noch nicht über das Auge vorgewachsen waren, sondern sich nur eine Strecke weit über den Rand der Cornea vorgeschoben hatten. Ähnlich verhielten sich die Lider auch an dem Auge des früher erwähnten Embryo von 28 mm grösster Länge. Bei diesen beiden Embryonen nun, deren Cornea noch nicht von den Lidern bedeckt war, war diese in der Mitte ausserordentlich dick und wölbte sich polsterartig zwischen den Lidrändern vor. Dabei war das Gewebe der Substantia propria corneae in der nicht bedeckten Mitte der Cornea ausserordentlich sukkulent und aufgelockert. Nur in der Tiefe war es dichter gefügt. Zugleich war bei dem Embryo von 3,6 cm Länge unter dem Epithel eine sehr deutliche vordere Basalmembran mit ganz bestimmter Struktur zu sehen. Diese Basalmembren war am Hornhautscheitel am dicksten und wurde nach der Peripherie dünner. Bei solchen und auch jüngeren

Embryonen ist das Corneaepithel stets sehr schön zweischichtig und lässt eine innere Schicht von kubischen und eine äussere von sehr flachen Zellen unterscheiden. Sobald sich nun die Augenlider über die Cornea vorgeschoben haben, also bei einem Embryo von 4 cm Länge, ist die polsterartige Vorwölbung, die bis dahin zu sehen war, geschwunden, das Gewebe der Cornea ist auch in der Mitte nur von mässiger Sukkulenz und zugleich, und das ist das merkwürdigste, kann man von der vorderen Basalmembran nur mehr mit Mühe etwas sehen.

Während bei Embryonen von 28 und 40 mm grösster Länge noch nichts von Augenkammern zu erkennen ist, — man müsste denn die Spalträume im Bindegewebe, die sich nach innen vom Pupillarrand in sehr beschränkter Ausdehnung finden, für Vorstufen der Augenkammern halten, — sind sie bei einem Embryo von 5,7 cm Länge schon deutlich erkennbar; dies gilt namentlich von der vorderen Kammer. Die beiden Augenkammern werden durch die Pars iridica retinae, sowie durch das dieser vorn aufliegende bindegewebige Stroma der Iris und die vom Pupillarrand auf die Vorderfläche der Linse fortgesetzte Pupillarmembran voneinander getrennt. Die beiden Kammern zeigen nicht das gleiche Verhalten. Die vordere ist schon jetzt weitaus grösser als die hintere, ist aber ausschliesslich auf die Peripherie beschränkt und stellt einen auf dem Meridionalschnitt schlitzförmigen Spalt dar, der vorn von der Hinterfläche der Cornea und hinten von dem bindegewebigen Stroma der Iris und der Pupillarmembram begrenzt wird. Dieser ringförmige Raum liegt also nur hinter der Peripherie der Hornhaut, während er zwischen dem grösseren mittleren Teil der Hornhaut und der Linse noch fehlt. Hier liegen Hornhaut und Linse noch direkt aufeinander. Die vordere, von der Hornhaut gebildete Wand der vorderen Kammer wird von dem sogenannten Hornhautendothel überkleidet, das sich durch die lockere Beschaffenheit des chromatischen Netzes seiner Kerne von den dunkel gefärbten, ungemein flachen Kernen der Hornhautkörperchen sehr wohl unterscheidet. Die hintere Wand der vorderen Augenkammer wird vom Irisstroma und der davon ausgehenden Pupillarmembran gebildet, die beide an der der Augenkammer zugewendeten Seite gleichfalls von einer Art Endothel überkleidet sind. Dass es sich dabei nicht um wirklich reine Epithelien handelt, sondern um „Bindegewebs-

epithelien", wie ich sie in meinem Vortrag „über die Prinzipien der Histologie" genannt habe, brauche ich kaum zu sagen. Die hintere Kammer ist viel weniger geräumig und wird hinten von der vorderen Linsenkapsel und dem ihr aufliegenden Gefässnetz begrenzt. Beide Kammern sind am Präparate mit Gerinnsel gefüllt, das in der vorderen Kammer viel feiner ist als in der hinteren.

Aber nicht bloss durch die Bildung der Augenkammern zeichnet sich das Auge eines 5,7 cm langen Embryo vor den jüngeren, bisher betrachteten aus, sondern auch durch die Bildung der Ciliarfortsätze. Diese springen schon gegen den Äquator der Linse etwas vor und sind von den beiden Lamellen der Pars ciliaris retinae überzogen. Wenn auch beide Lamellen aus sehr hohem Zylinderepithel bestehen, von denen das äussere pigmentiert ist, so sind doch die Zellen des inneren Epithels auch jetzt noch sehr viel höher als die des äusseren. Das Innenblatt der Pars iridica retinae ist vom Pupillarrand an eine Strecke weit schon pigmentiert; die Pigmentierung nimmt vom Pupillarrand an nach aussen rasch ab. Die Pigmentkörnchen liegen durchwegs an der, der äusseren Lamelle zugewendeten, also genetisch freien Seite. In den Zellen des äusseren Blattes der ganzen Pars caeca sind jetzt auch an der genetisch basalen Seite Pigmentkörnchen in ziemlicher Menge vorhanden.

Höchst eigentümlich ist — und das muss mit Nachdruck betont werden — dass zu dieser Zeit auch von der basalen Seite der sicher schon zum Irisepithel zu rechnenden Zellen Zonulafasern ausgehen, um sich an dem perilentikulären Faserfilz, der die Gefässe an der Linsenkapsel festhält, anzusetzen.

Bei einem 6,5 cm langen Embryo war wesentlich das gleiche zu sehen. Da ich von diesem wie auch vom vorigen Embryo nur die vorderen zwei Drittel des Auges geschnitten habe (ich hatte die Serien seinerzeit zu meiner Monographie über die Linse angefertigt), kann ich leider nichts über den Augenhintergrund, also auch nichts über die Area centralis mitteilen. Soviel aber darf ich sagen, dass sich zu dieser Zeit von der Hauptschicht bereits die äussere Körnerschicht als etwas Besonderes abzuheben beginnt; damit zugleich machen sich auch die allerersten, freilich noch kaum merkbaren Spuren einer äusseren retikulären Schicht bemerkbar.

Die übrigen Schichten zeigen dasselbe Bild wie früher. Auch die Pars caeca hat keine bemerkenswerten Fortschritte gemacht. Auffallend ist, wie kurz zu dieser Zeit noch die Iris ist, d. h. wie wenig weit sie über die vordere Linsenfläche hinüberreicht. Äquatorialschnitte lassen die Ciliarfortsätze gut sehen und bestätigen im übrigen das Gesagte.

Bei einem Embryo von 7 cm Länge haben sich die Ciliarfortsätze dort, wo sie am höchsten sind, durch quere Brücken miteinander verbunden, so dass sie hier Buchten umschliessen. Das Innenblatt der Pars ciliaris retinae, das wie früher ein hohes Zylinderepithel darstellt, ist auch jetzt noch ganz frei von Pigment. Ähnlich wie bei diesem Embryo verhält sich die Pars caeca retinae auch bei einem Embryo von 8 cm Länge. Von einem Embryo von 10 cm Länge habe ich ausser der Linse nur noch die Cornea, die Iris und das Corpus ciliare, nicht aber die Pars optica retinae untersucht. Ich hebe hervor, dass das bindegewebige Stroma der Iris an Dicke jetzt schon ungefähr um das Doppelte die epitheliale, von der Pars iridica beigestellte Grundlage der Iris übertrifft. Wie früher, geht auch jetzt vom Bindegewebe die sehr zarte Pupillarmembran aus.

V. Mensch. Was ich über die Entwicklung der Retina des Menschen zu bringen habe, ist nicht viel, aber es reicht aus, um zu zeigen, dass in den Punkten, auf die es mir in dieser Arbeit besonders ankommt, zwischen dem Menschen und den anderen bisher betrachteten Säugetieren in Beziehung auf die Entwicklung der Retina volle Übereinstimmung herrscht. Diese Punkte sind vor allem die bilaterale Symmetrie der Retina, mit anderen Worten, ihre Teilung in einen nasalen und temporalen Lappen, zweitens die Randkerbenbildung und drittens die Art der ersten Differenzierung der Schichten. Ich beginne mit der Beschreibung des Auges des auf Taf. VII, Fig. 6—10 meines wiederholt erwähnten Tafelwerkes über die Entwicklung des Gesichtes in fünf verschiedenen Ansichten abgebildeten Embryo. Er war einer der schönsten jungen menschlichen Embryonen meiner Sammlung: trotzdem aber war er nicht mehr so gut erhalten, als ich gern gewünscht hätte. Er war zwar, wie ich schon seinerzeit bei der Beschreibung desselben gesagt habe, als er in meine Hand kam, noch durchscheinend und also anscheinend ganz frisch, aber das genaue Studium der Serie lehrte doch, dass er bereits einige

Zeit, vielleicht ein paar Stunden abgestorben gewesen sein musste. Ich schliesse dies daraus, dass die Mitosen, die man sonst bei Säugetierembryonen dieser Entwicklungsstadien in allen Organen, namentlich aber im Zentralnervensystem in grösster Menge findet, fast vollständig geschwunden waren. Nur ab und zu waren noch spärliche, unscheinbare Reste davon vorhanden. Es lag dies sicher nicht an der Fixierung, an der nichts auszusetzen war, sondern zweifellos daran, dass der Embryo, so frisch er auch aussah, doch schon abgestorben war. Trotzdem aber gab er noch ganz gute Bilder, wie man aus einem Vergleich der Schnittserie mit denen anderer Säugetierembryonen ohne weiteres feststellen kann. Hochstetter hat einmal mit Recht hervorgehoben, dass zu den Organen, die sich zu allererst postmortal zu verändern pflegen, die Augen gehören, indem das innere Blatt des Augenbechers sich in Falten zu legen beginne. Bei dem vorliegenden Embryo war von einer derartigen postmortalen Veränderung des Augenbechers nicht das Geringste zu sehen, und ich würde auch kaum auf den Gedanken gekommen sein, dass er nicht mehr ganz lebensfrisch war, wenn mich nicht der Mangel an Mitosen darauf aufmerksam gemacht hätte. Ich glaubte das vorausschicken zu müssen, um zugleich meine Bemerkung in der erwähnten Arbeit, der Embryo sei „noch ganz frisch und durchscheinend" gewesen, als er in meine Hand kam, zu mildern: gewiss war der Embryo noch durchscheinend, aber er war nur anscheinend frisch, während die genaue Untersuchung der Serie lehrte, dass er schon abgestorben war.

Aus dieser Serie hat schon Seefelder auf Taf. VII seines Atlas mehrere Schnitte abbilden lassen. Nichtsdestoweniger habe ich gemeint, noch drei Zeichnungen davon geben zu müssen, ja, eines der schon im Atlas abgebildeten Präparate noch einmal zeichnen zu sollen. Der Embryo mass im konservierten Zustande in der Nackensteisslinie (NS) 8,5 mm. Sein Kopf wurde sagittal geschnitten, das Auge also äquatorial getroffen. Über dem Auge war das Ektoderm ein wenig eingesunken, wie das auch, nach dem Atlas Seefelders zu schliessen, bei dem im Besitz Robert Meyers in Berlin befindlichen Embryo der Fall war, dessen Alter und Entwicklungsstufe genau dieselbe gewesen sein dürfte. Seefelder gibt die Länge dieses Embryo auf 8,5 mm an.

Ich beginne mit der Beschreibung des linken Auges (der

Embryo war von links nach rechts geschnitten, die Schnittdicke betrug 10 μ), gehe aber dann alsbald zu der des rechten, von dem die Zeichnungen genommen sind, über. Der erste Schnitt, der das linke Auge trifft, zeigt ausser dem Anschnitt der Linse den Anschnitt eines Teiles des Augenbecherrandes, und zwar den dorsalen, den oberen nasalen und eine eben erkennbare Spur des unteren nasalen Randlappens; demnach waren auch die beiden nasalen Randkerben des Becherrandes zu sehen. — Auf dem nächsten Schnitt waren dorsaler und nasaler oberer Randlappen miteinander verbunden, aber die Stelle der Randkerbe noch deutlich. Oberer und unterer nasaler Randlappen hatten sich aneinander gelegt, die Randkerbe zwischen ihnen war aber noch gut erhalten. Von den anderen Randlappen war nur eine Spur des unteren temporalen zu sehen. Diese war auf dem nächsten Schnitt viel deutlicher. Der folgende Schnitt zeigte diesen unteren temporalen Lappen dorsalwärts in den oberen temporalen fortgesetzt, aber an der Übergangsstelle dieser beiden kaum etwas, was mit Sicherheit als untere temporale Randkerbe hätte in Anspruch genommen werden können. Auch der nächste Schnitt zeigt von einer solchen nichts. Dagegen zeigt er im dorsalen Randlappen eine Höhle und ausserdem in den beiden nasalen Lappen einen schmalen Spaltraum. — Die nunmehr folgenden Schnitte zeigen den Becherrand schon in ganzer Ausdehnung. Ich brauche kaum zu erwähnen, dass an allen die fötale Augenspalte deutlich sichtbar ist.

Ich will nun, da es von Wichtigkeit ist, die Randkerben, die uns auch sonst noch in vergleichend-entwicklungsgeschichtlicher Beziehung beschäftigen werden, genauer kennen zu lernen, auch die Schnitte durch das rechte Auge beschreiben, zumal die Bilder Seefelders dem rechten Auge entnommen sind und auch ich drei Schnite durch dieses abgebildet habe. Der erste Schnitt durch die Augengegend — von der Körperoberfläche an gerechnet — zeigt wieder die grubige Vertiefung des Ektoderms, von der schon die Rede war: der zweite den Anschnitt der äusseren Wand des Linsenbläschens: der dritte schon etwas vom Lumen desselben, ferner aber auch den oberen Randlappen und, eben bemerklich, einen dünnen Anschnitt des unteren temporalen. Den vierten Schnitt hat Seefelder auf Taf. VII, Fig. 4 abbilden lassen.[1])

[1]) Einen Schnitt, ähnlich dem der Fig. 3 bei Seefelder, kann ich weder unter den Schnitten durch das rechte, noch durch das linke

Im Lumen des Linsenbläschens gewahrt man an dem abgebildeten Schnitte ein paar Zellreste. Um das Bläschen herum liegen die Anschnitte der Randlappen des Augenbechers und zwischen ihnen die Randkerben. Vor allem gewahrt man die breite, die Mitte der ventralen Wand einnehmende fötale Augenspalte, ferner die beiden dorsalen und die vordere ventrale Randkerbe. Eine hintere ventrale Randkerbe ist also auch an den Schnitten durch dieses Auge nicht zu sehen. Den fünften Schnitt durchs rechte Auge hat Seefelder auf Taf. VII, Fig. 5 abbilden lassen. Ich selbst habe davon ein Bild auf Taf. XII, Fig. 1 gegeben. Der Zeichner Seefelders hat, abgesehen von anderen Ungenauigkeiten, zu wenig Zellen, beziehungsweise zu wenig Zellkerne und diese zu gross gezeichnet. Seefelder selbst möchte ich das nicht allzusehr zur Last legen. Wer die Zeichnungen zu seinen Arbeiten nicht selbst anfertigt, ist vor Ungenauigkeiten nie sicher; das weiss ich aus eigener Erfahrung und dieselbe Erfahrung hat gewiss schon mancher gemacht, der sich einem Zeichner anvertraut hat. Selbst bei der genauesten Kontrolle können noch Fehler mit unterlaufen. Gewisse Zeichnungen erfordern übrigens auch die Beachtung von allerhand Kautelen, die die wenigsten Beobachter und vor allem auch die wenigsten Zeichner kennen. Will man, um nur ein einziges Beispiel anzuführen, in eine Figur, die bei relativ schwacher Vergrösserung gezeichnet ist, die Zellkerne in einigermassen richtiger Grösse eintragen, so muss man diese zuerst bei sehr starker, genau bestimmter Vergrösserung mit dem Zeichenapparat entwerfen und dann die Grösse aufs richtige Maß reduzieren. So habe ich z. B. in meinem Entwurf der Figuren 1, 2 und 3 der Taf. XII, die bei 150facher Vergrösserung gezeichnet sind, die Zellkerne bei 600facher Vergrösserung gezeichnet und dann auf Viertelgrösse reduziert. Es ist ganz unmöglich (wenigstens bin ich dazu nicht imstande), in anderer Weise bei schwacher Vergrösserung die richtige Grösse kleiner und kleinster Objekte zu treffen. Nebenbei bemerkt, beträgt die Vergrösserung der Zeichnungen bei Seefelder nicht 100:1, sondern etwa 130 oder 140:1, wie man daraus ersehen kann, dass meine Zeichnungen 1, 2 und 3, Taf. XII bei 150facher Vergrösserung angefertigt sind. Das Gesagte ist

Auge finden, es müsste denn sein, dass der Zeichner ein mit Blutkörperchen vollgepfropftes Gefäss für den Anschnitt des oberen temporalen Lappens gehalten hat.

nicht ganz unwichtig und gleichgültig, denn, wenn die Zeichnungen Seefelders in Beziehung auf Zellenzahl und Zellengrösse richtig wären, müsste der Mensch grössere und weniger zahlreiche Zellen in seiner Retina haben als ein Kaninchen von korrespondierendem Alter, während doch das gerade Gegenteil der Fall ist. Es ist in physiologischer Beziehung von grossem Interesse, dass das Auge des Menschen schon in einem so frühen Stadium der Entwicklung sehr viel zellenreicher ist als das eines Kaninchens derselben Entwicklungsstufe.

Was nun den abgebildeten Schnitt (Fig. 1, Taf. XII) betrifft, so sind an ihm ausser der breiten fötalen Augenspalte, in welcher ein weites mit Blutkörperchen gefülltes Gefäss liegt, noch sehr deutlich drei Randkerben zu sehen: die zwei dorsalen und die vordere ventrale; von einer hinteren ventralen ist nichts zu sehen. Der dorsale Lappen enthält eine Höhle, genau so wie beim Schaf oder Schwein (vergleiche die Figuren 2 und 13 der Taf XI); eine kleinere Höhle findet sich auch im vorderen ventralen Lappen. Die beiden hinteren Lappen gehen ineinander über. — Die Linse enthält hier schon eine ziemlich grosse Höhle. An ihrer Aussenfläche finden sich die bekannten, in feine Fäden auslaufenden Linsenkegel, denen v. Lenhossék so grosse Bedeutung für die Bildung des Glaskörpers zugeschrieben hat. Im Glaskörperraum, wo in der Zeichnung des erwähnten Atlas ein dichtes, grobes Fasergewirr zu sehen ist, kann ich nur sehr feine Fäserchen sehen, die zum Teil vom Innenblatt der Retina, zum Teil von der Aussenfläche der Linse kommen. Im Text des Atlas heisst es: „Ausser der ventral gelegenen grossen Becherspalte kann man manchmal an beliebigen anderen Stellen (nur hier durchschossen) des Becherrandes eine Einkerbung beobachten (Rabl, v. Szily, Wolfrum, Seefelder).“ Als Seefelder dies schrieb, wusste ich allerdings noch nicht, dass die Randkerben an Zahl und Lage konstante Erscheinungen sind. — Auf den nächsten Schnitten schwinden die Randkerben allmählich; einen dieser Schnitte hat Seefelder in Fig. 6 abbilden lassen. Auch die Höhle in der Mitte der dorsalen Wand der Augenblase, die auf dieser Figur zu sehen ist, schwindet bald bis auf einen ganz engen unbedeutenden Spaltraum. Überaus schön ist auf den folgenden Schnitten der Faserfilz im Glaskörperraum zu sehen; sehr oft kann man von den Kegeln der Retina feine

Fäden auslaufen und sich direkt mit den Kegeln der Linse verbinden sehen.

Der nächste auf Taf. XII, Fig. 2 abgebildete Schnitt ist der 13., der etwas vom Auge zeigt, zugleich der 10. nach einwärts von dem Schnitt der Fig. 1. Er zeigt von der Linse nur mehr eine eben noch merkbare Spur der medialen Wand. Die letzten Schnitte, die noch etwas vom Lumen der Linse zeigen und diesem vorangehen, lassen am Boden des Linsenbläschens einen Zellhaufen erkennen, während sonst, wie auch auf dem Schnitt der Fig. 1, nur ganz vereinzelte, zerstreute Zellen oder Zellreste zu sehen sind. Der Schnitt der Fig. 2 bietet in mehrfacher Beziehung Interesse: vor allem wegen der ausserordentlichen Breite des Randschleiers, der mehr als die Hälfte der Dicke des Innenblattes der Augenblase einnimmt. Der Randschleier zeigt die schon erwähnte senkrechte Streifung, aber noch keine horizontalen, parallel zur Oberfläche der Retina verlaufenden Fasern. Er stellt also nach der früher gegebenen Schilderung noch eine Vorstufe, oder, wenn man lieber will, das erste, der eigentlichen Faserbildung vorausgehende Stadium der Entwicklung der Nervenfaserschicht der Retina dar. Eine zweite Eigentümlichkeit, die uns an diesem Schnitt auffällt und die uns an die beim Hund zu einer bestimmten Zeit beobachteten Verhältnisse erinnert (vgl. Taf. XI, Fig. 8), besteht darin, dass das Innenblatt der Augenblase gewissermassen mittels eines Stieles dem Aussenblatt aufsitzt oder dass, mit anderen Worten, der Umschlagsrand der beiden Blätter sehr stark in die Länge gezogen ist. Merkwürdigerweise aber ist weder an diesem noch an einem der vorhergehenden Schnitte etwas von einer Lappung des Innenblattes der Augenblase wahrzunehmen, und doch entspricht der Embryo in Beziehung auf den Grad seiner Differenzierung ungefähr dem Stad. IX des Kaninchens, also dem Stadium, dem die Schnitte der Figuren 7 und 8, Taf. X entnommen sind. Erst noch viel weiter nach innen, und zwar nur an einigen wenigen Schnitten, die die Hinterwand des Innenblattes treffen, ist eine sichere Andeutung einer Lappung zu erkennen. — Der dritte aus dieser Serie auf Taf. XII, Fig. 3 abgebildete Schnitt bietet ein sehr merkwürdiges Bild. Vom Innenblatt der Augenblase ist nur mehr ein Anschnitt seiner kernhaltigen Hauptschicht zu sehen; um diesen Rest des Innenblattes herum, durch einen weiten Abstand davon

getrennt, sieht man das Aussenblatt und an diesem ventral den peripherischen Teil des Optikus, schon nach seiner Verbindung mit dem Auge. Beide Abschnitte des Schnittes, der dorsale, der dem dünnen Aussenblatt der Augenblase angehört, und der ventrale, dickwandige, der sich, wie die Verfolgung der Serie zeigt, nach aussen ins Innenblatt der Augenblase fortsetzt, sind durch eine ins Lumen einspringende niedrige Falte voneinander getrennt, welche zwei Schnitte weiter nach innen zu einer die beiden Höhlen voneinander trennenden Brücke wird und schliesslich noch weiter nach dem Gehirn zu in die dorsale Wand des hier auf dem Querschnitt kreisrunden Optikus wird. Weder an dem abgebildeten Schnitte, noch weiter nach innen zu, ist etwas von einer fötalen Augenspalte zu sehen; diese reicht also zu dieser Zeit nicht über den Bulbus hinaus. Dagegen springt der Boden des Optikus auf dem abgebildeten und den zwei vorhergehenden Schnitten in Form zweier eben erkennbarer Lappen oder Wülste ins Lumen vor.

Die beiden Embryonen, deren Augen ich nunmehr kurz beschreiben will, maßen in der Nackensteisslinie (NS) nach Fixierung in Platinchlorid-Sublimat 11,3 mm. Es waren Zwillinge, die ich im Oktober 1894 von Kollegen Piering in Prag erhielt. Ich habe schon in meiner Arbeit über Gesichtsentwicklung über die beiden Embryonen berichtet und den einen von ihnen auf Taf. VIII, Fig. 1—4 in vier verschiedenen Ansichten abgebildet. Die Embryonen stimmen am besten mit dem Embryo 14 der Hisschen Normentafeln überein, der auf Taf. XII, Fig. 6 der „Anatomie menschlicher Embryonen“ bei 12facher Vergrösserung noch ein zweites Mal abgebildet ist. Nach dieser Zeichnung berechnet sich die Nackensteisslinie des Hisschen Embryo auf 11 mm. Das Alter der Pieringschen Zwillinge habe ich nach den sehr wertvollen, von mir seinerzeit mitgeteilten anamnestischen Daten auf 30—31 Tage berechnet. Leider war, wie die Untersuchung der beiden Serien lehrte, der eine der Embryonen als er in meine Hände kam, nicht mehr frisch; er zeigte schon deutliche Kennzeichen von Mazeration. Immerhin war er noch soweit erhalten, dass ich die Serie aufbewahren zu müssen glaubte. Seefelder hat nach ihr die Taf. XII seines Atlas zeichnen lassen. Man braucht nicht viel Erfahrung zu haben, um den Figuren anzusehen, dass der Embryo nicht mehr frisch war.

Zu histogenetischen Untersuchungen war er daher ganz ungeeignet. Trotzdem hat die Serie und haben auch die Zeichnungen doch insofern einen, wenn auch geringen, Wert, als sie, wenn man einmal die Lappung der Retina und die Faltenbildungen im vertikalen Meridian des Auges von anderen Säugetieren her kennt, sofort erkennen lassen, dass auch bei menschlichen Embryonen des angegebenen Alters die gleichen Erscheinungen zu beobachten sind. Die Figuren lassen die dorsale und die ventrale Falte der Retina sicher erkennen; die dorsale ist die primäre, tritt, wie uns die übrigen bisher untersuchten Säugetiere gelehrt haben, zuerst auf und teilt die Retina von oben her in zwei Lappen, die ventrale ist die sekundäre und bildet sich erst mit und nach dem Verschluss der fötalen Augenspalte. In der Tat ist, wie auch die Fig. 3 der Taf. XII des Seefelderschen Atlas zeigt, die Augenspalte schon zum Teil geschlossen. Der Verschluss beginnt an den letzten Äquatorialschnitten, die noch die Linse treffen. Die Spalte bleibt dann bis zum Augenhintergrund geschlossen und öffnet sich erst wieder am Optikus. An den Schnitten, die das Auge nahe an dem Augenhintergrund treffen, aber noch das Innenblatt der Augenblase zeigen, trägt dieses die Teilung in zwei Lappen ganz deutlich zur Schau. Solche Schnitte hat Seefelder nicht mehr abbilden lassen. — Viel wichtiger aber, weil noch frisch, war der zweite der Zwillinge. Den Kopf habe ich in Schnitte zerlegt, die so geführt sind, dass sie parallel einer Ebene lagen, die vorn die Stirnwölbung, hinten die dem Isthmus rhombencephali entsprechende Einsenkung trafen. Dadurch wurde das Auge in Horizontalschnitte zerlegt. Seefelder hat nach dieser Serie die Taf. XIII seines Atlas zeichnen lassen. Die Figuren 2 und 3 lassen die bilaterale Symmetrie, die Lappung der Retina und die zwei Buchten des Glaskörperraumes mit aller nur wünschenswerten Deutlichkeit erkennen. Ich bemerke zu diesen Figuren, dass die nach links unten gerichtete Seite der Fig. 2 die nasale, die nach rechts oben gekehrte die temporale ist. In Fig. 3 ist die nach links oben gerichtete Wand die nasale, die nach rechts unten gekehrte die temporale. Es ist dies zum Verständnis, namentlich des letzteren Schnittes, nicht ganz unwichtig. Die primäre oder dorsale Falte der Retina, die diese in zwei Lappen und den Glaskörper in zwei Buchten teilt, ist an den beiden Augen der Seefelderschen Fig. 2 ausser-

ordentlich klar zu sehen. Sie ist nicht sehr hoch, lange nicht so hoch wie etwa beim Kaninchen. Kennt man sie aber einmal von da her, so wird man sie auch am menschlichen Embryo leicht finden. Auch die ventrale, mit dem Verschluss der Augenspalte verknüpfte Falte ist auf den betreffenden Schnitten, also Schnitten, die weiter ventralwärts durchs Auge geführt sind, gut zu sehen. An der Fig. 3 (bei Seefelder), die einen Horizontalschnitt durch das Lumen des Augenblasenstiels zeigt, ist von der Lappung selbstverständlich nichts zu sehen, da die beiden Falten, die dorsale und die ventrale, nur bis zur oberen, beziehungsweise unteren Wand des Augenblasenstiels reichen, an einem Schnitt aber, der das Lumen des Stieles trifft, selbstverständlich nicht mehr zu sehen sein können. Der Schnitt der Fig. 3 ist noch deshalb interessant, weil er, temporalwärts vom Eintritt des Optikus, in der Mitte des Augenhintergrundes, den Beginn der Bildung einer Ganglienzellen- und einer inneren retikulären Schicht erkennen lässt. Wie bei den Amphibien — ich habe dies schon im Jahre 1898 sehr ausführlich vom Axolotl beschrieben — beginnt also auch beim Menschen die Differenzierung der Retina in der Mitte des Augenhintergrundes, d. h. an der Stelle des schärfsten Sehens. Wir können darin wieder, wie in so vielen anderen Erscheinungen, ein Beispiel prospektiver Entwicklung — C. E. v. Baer würde gesagt haben von „Zielstrebigkeit“ — erblicken.

Ich möchte diese Gelegenheit benutzen, um einen Irrtum richtig zu stellen, der sich in meine Arbeit über Gesichtsentwicklung eingeschlichen hat. Die Berichtigung kann zugleich dazu dienen, andere vor ähnlichen, sehr nahe liegenden Irrtümern zu bewahren. Ich hatte damals als letzten menschlichen Embryo einen mir im Jahre 1895 von Prof. von Weltrubsky geschenkten Embryo abgebildet, in der Meinung, er sei noch durchaus lebensfrisch gewesen. Ich hatte ihn, da er nur sehr wenig weiterentwickelt zu sein schien als die beiden Pieringschen Zwillinge, nicht in eine Serie zerlegt. Dies ist erst kürzlich geschehen aus Anlass der vorliegenden Arbeit, und dabei hat sich zu meinem Ertsaunen herausgestellt, dass der Embryo schon recht stark mazeriert war. Nicht bloss die beiden Augen, sondern auch das Gehirn zeigte eine Unmenge von Falten, und wenn auch im Auge die primäre Falte der Retina besonders scharf hervortrat, so konnten die Schnitte selbstverständlich doch nicht weiter verwertet

werden. Damals hatte ich notiert, dass der Embryo, als er in meine Hand kam, „noch ziemlich durchscheinend“ war. Daraus und aus dem ganzen sonstigen Aussehen glaubte ich schliessen zu dürfen, dass er frisch war. Nun hatte mir, wie aus meiner damaligen Schilderung deutlich zu entnehmen ist, in diesem Fall die Altersbestimmung des Embryo sehr grosse Schwierigkeiten gemacht, aus denen ich mich durch allerhand mehr oder weniger gewagte Annahmen herauszufinden suchte, was mir freilich, wie ich selbst und jedermann merken musste, nur schlecht gelang. Nachdem ich nun aber jetzt den Embryo in eine Serie zerlegt habe, ist die Ursache dieser Schwierigkeiten sofort klar; der Embryo war eben bereits in Verwesung als ich ihn konservierte. Seit jener Zeit, also seit mehr als 20 Jahren, ist es mir übrigens wiederholt aufgefallen, dass menschliche Embryonen, die nicht mehr ganz frisch sind, die oberen Extremitäten sinken lassen. Und nun vergleiche man einmal die Embryonen 1 und 5 meiner letzten Embryonentafel. So ähnlich sie im übrigen einander sehen, so sind sie doch in Beziehung auf die Haltung der oberen Extremitäten auffallend voneinander verschieden: der frische Embryo (Fig. 1) hält sie horizontal, parallel der Querebene des Körpers, der faule lässt sie nach unten sinken. Man hat also auch hierin wieder ein Erkennungsmittel des Erhaltungsgrades junger menschlicher Embryonen. —

Ich habe nun vor langer Zeit aus der Klinik Zweifel zwei prächtige Embryonen aus dem zweiten Schwangerschaftsmonat bekommen, die mir bei der vorliegenden Arbeit vorzügliche Dienste geleistet haben. Beide waren, wie auch die Schnittserien lehrten, ausgezeichnet erhalten und namentlich der eine von ihnen, dessen Augen ich genauer beschreiben werde, zeigte noch tadellos erhaltene Mitosen. Ich will den einen der beiden Embryonen mit Z, den anderen mit F bezeichnen. Der Embryo Z hatte eine Scheitelsteisslänge (SS) von 14,0 und eine Nackensteisslänge (NS) von 13,5 mm; die Länge des Kopfes betrug 10,0 mm. Der Embryo F zeigte folgende Maße: SS = 18,0 mm, NS = 15,0 mm und Kopflänge 11,0 mm. Die Augen waren bei beiden ziemlich gleichweit entwickelt, jedenfalls bestand kein irgendwie in Betracht kommender Unterschied, so dass ich mich auf die Beschreibung des einen der beiden Embryonen beschränken darf. Der Embryo (Z) zeigte noch Spuren von den früher erwähnten Randkerben.

Die fötale Augenspalte war höchstens noch auf zwei Schnitten offen; sie schloss sich also fast sofort, nachdem die Ränder der Augenblase aneinander getreten waren. Sofort traten dann auch die beiden Falten der Retina auf; beide Falten zogen wieder über den vertikalen Meridian nach hinten bis in die Nähe des Optikuseintrittes. Ein Schnitt, der eben noch die Linse im medialen Anschnitt traf, gab das in Fig. 4, Taf. XII wiedergegebene Bild. Mit n und t sind die nasale und temporale Seite des Auges bezeichnet. Der Schnitt ist nicht ganz genau parallel der Äquatorialebene geführt; trotz vieler Mühe wollte es mir nicht gelingen, das Auge vollkommen genau zu orientieren. — Zunächst fällt uns wieder die eigentümliche Form des Äquatorialschnittes auf. In noch höherem Grade als beim Kaninchen, Schaf, Hund und Schwein ist beim Menschen der Bulbus von oben nach unten zusammengedrückt. An dem abgebildeten Schnitt beträgt der horizontale Durchmesser ungefähr um ein Drittel mehr als der vertikale. Dabei ist wie bei den genannten Tieren der Äquatorschnitt mehr oder weniger viereckig. Es sind dies Eigentümlichkeiten, die ganz gewiss zum grössten Teil mit der Lappung der Retina und der damit verbundenen Lappung des Glaskörpers verbunden sind. Das äussere Blatt der Augenblase ist zu dieser Zeit ein der Hauptsache nach zweireihiges, aber einschichtiges kubisches Epithel, dessen runde Kerne grösstenteils in der basalen, nach aussen gerichteten Hälfte des Epithels sitzen, während die freie Seite von den übrigens nicht sehr zahlreichen und auch nicht sehr dunkel gefärbten Pigmentkörnchen eingenommen wird. Solche finden sich jetzt schon, aber nur in verhältnismässig geringer Zahl, auch an der basalen Seite. Das innere Blatt ist sehr dick und ausserordentlich zellenreich. Von den beiden Falten, die gegen die Linse und an den folgenden Schnitten in den Glaskörper vorspringen, ist die ventrale, die später entsteht und deren Bildung, wie wir gesehen haben, mit dem Verschluss der fötalen Augenspalte zusammenhängt, die grössere, die dorsale, die wir, da sie selbständig und früher auftritt, als primäre bezeichnet haben, die kleinere. Die dreieckigen Höhlen zwischen den Falten und dem Tapetum nigrum lassen sich bis zum Augenhintergrund verfolgen, wo sie konfluieren. Das Innenblatt der Augenblase lässt auf Äquatorialschnitten, wie dem abgebildeten, nur zwei Schichten, eine äussere, an Zellkernen überaus reiche

und eine innere, wie früher, senkrecht gestreifte unterscheiden. Während jene auf dem Schnitt der Fig. 2 dünner war als diese, ist jetzt das umgekehrte der Fall: die Zellen haben sich also absolut und relativ (d. h. im Verhältnis zur Dicke der Wand) vermehrt. Horizontal, d. h. parallel mit der inneren Oberfläche der Retina verlaufende Fasern sind, wenigstens auf solchen Schnitten, nicht zu sehen. Während aber im Äquator bulbi zu dieser Zeit noch keine Ganglien- und innere retikuläre Schicht zu sehen sind, treten beide gegen den Augenhintergrund zu alsbald auf den Schnitten in die Erscheinung, ja, es sind beide schon von recht ansehnlicher Dicke. Der Glaskörper enthält ausser den Gefässen — den Ästen der Arteria hyaloidea — ziemlich zahlreiche Bindegewebszellen mit verästelten Fortsätzen und ein ausserordentlich zartes Netzwerk feinster Fasern, über deren Anordnung und Verlauf ich an diesen Schnitten nicht ins Klare kommen konnte. Ausser diesem Fasernetz finden sich auch noch kleine, runde, stark lichtbrechende, mit Boraxkarmin sich leicht rosa tingierende Körner, die stets in den Fasern, nie zwischen ihnen oder in den von ihnen umschlossenen Maschenräumen gelegen sind. Was diese Körner zu bedeuten haben, dürfte schwer zu sagen sein. Wie Gerinnungsprodukte sehen sie nicht aus. — An den Schnitten durch den Augenhintergrund, an denen noch, wie gesagt, die Ganglienzellenschicht und innere Körnerschicht zu sehen sind, ist die Lappung der Retina ungemein deutlich.

Der Optikus zeigt in einiger Entfernung vom Bulbus das sehr typische in Fig. 5 wiedergegebene Querschnittsbild. Seine beiden Lamellen sind hier nahezu gleich dick und stehen an den einander zugewendeten Seiten durch Interzellularbrücken miteinander in Verbindung. Die Rinne an seiner Unterseite stellt zu dieser Zeit einen langgezogenen, über viele Schnitte sich erstreckenden Schlitz dar, der überall von Bindegewebe erfüllt ist und sich an der ventralen und zugleich etwas medialen Seite öffnet. Eine die Arteria hyaloidea begleitende Vene ist auch hier nicht vorhanden. In der Retina selbst gibt es noch keine Gefässe.

Zum Schluss will ich noch ein paar Worte über das Auge eines 31 mm langen Embryo sagen. Ich will mich dabei auf die Punkte beschränken, die für uns in erster Linie in Betracht kommen. Ich beginne gleich mit der Beschreibung des auf Taf. XII, Fig. 6 abgebildeten Äquatorialschnittes. Das erste, was uns

an diesem Schnitt, der den Bulbus schon medial von der Linse trifft, auffällt, ist seine eigentümliche Form. Die Falten der Retina haben sich vollkommen ausgeglichen, die Retina ist ganz glatt geworden, aber der Bulbus weicht in seiner Form noch sehr von der definitiven Form ab. Er ist so stark in vertikaler Richtung zusammengedrückt, dass der Äquatorialschnitt keinen Kreis, sondern eine sehr lange Ellipse mit horizontal gestellter langer Achse darstellt. Es kann keinem Zweifel unterliegen, dass diese Form durchaus normal und für dieses Stadium charakteristisch ist. Der in Zenkerscher Flüssigkeit fixierte Embryo zeigte nicht die geringste Spur einer Schrumpfung oder einer Veränderung durch Druck oder dergleichen. Er war auch noch vollkommen frisch, wie die tadellose Erhaltung der zahlreichen Mitosen beweist. Ich verweise übrigens auch darauf, dass auf einer diesem Stadium ungefähr entsprechenden Entwicklungsstufe des Kaninchens der Äquatorialschnitt durch den Bulbus ebenso elliptisch ist, wie der des Menschen (vergl. Fig. 12, Taf. X). Ich glaube nicht fehlzugehen, wenn ich die Form des Äquatorialschnittes, die der Bulbus jetzt zeigt, mit der, die er früher (vergleiche Fig. 4, Taf. XII) zeigte, in Zusammenhang bringe. Früher stellte er ein langgestrecktes, horizontal gestelltes Viereck mit abgerundeten Ecken dar, jetzt eine Ellipse mit horizontal gestellter langer Achse. Die Zeichnung ist so orientiert, dass die nasale Seite des Bulbus nach rechts, die temporale nach links sieht. Bei rs, ri und rm sind die Querschnitte des Rectus superior, inferior und medialis eingetragen. Der Rectus lateralis ist gerade an seiner Insertion getroffen, konnte aber bei der schwachen Vergrösserung nicht eingetragen werden (Vergrösserung = 46). Am Präparat ist ausserdem unterhalb des Rectus inferior der etwas schräg geschnittene Obliquus inferior zu sehen. Auch der Querschnitt durch den Obliquus superior ist schon in seiner definitiven Lage aufzufinden und endlich auch der Levator palpebrae superioris. Von einer Wiedergabe aller dieser Muskeln habe ich aber, da das Bild sehr viel grösser hätte werden müssen, abgesehen. Das, was uns besonders interessiert, ist das Querschnittsbild der Retina. Vor allem sind ihre Dicke und ihr ganz ausserordentlicher Zellenreichtum auffallend. Die Schichtenbildung hat sehr interessante Fortschritte gemacht. Die relative Dicke der aus dem Randschleier hervorgegangenen Nervenfaserschicht hat ausserordentlich abgenommen.

Während bei dem Embryo von 14 mm Scheitelsteisslänge an der temporalen Seite des auf Taf. XII, Fig. 4 abgebildeten Schnittes, wo die Retina voll getroffen ist, voller als an der nasalen, das Verhältnis der Dicke des Randschleiers zur Dicke der ganzen Retina (ohne Pigmentschicht) 20 : 84 μ beträgt, der Randschleier oder die Vorstufe der Nervenfaserschicht also nur etwa den vierten Teil der ganzen Dicke der Retina einnimmt, beträgt dieses Verhältnis bei dem 31 mm langen Embryo an der auf dem Schnitt der Fig. 6, Taf. XII voller getroffenen nasalen Seite 20 : 148 μ, mit anderen Worten, die Nervenfaserschicht bildet kaum den siebenten Teil der ganzen Dicke der Retina. Wenn auch diese Zahlen auf absolute Genauigkeit keinen Anspruch erheben können, so sind doch die unvermeidlichen Fehler der Messung sicher nur sehr gering und ohne grosse Bedeutung und ändern nichts an der Hauptsache. In der Nervenfaserschicht sieht man jetzt auch schon eine ungeheuere Menge von feinen Nervenfasern, die natürlich je nach der Gegend des Schnittes einen verschiedenen Verlauf zeigen. An dem abgebildeten Schnitt ist in der Mitte der nasalen Seite die übergrosse Mehrzahl der Fasern quer getroffen, die Fasern erscheinen daher als feine Punkte, als welche sie auch in der Fig. 8, Taf. XII zu sehen sind. An anderen Stellen, so vor allem in der dorsalen und ventralen Wand der temporalen Hälfte, verlaufen sie schief und zwar an der dorsalen Seite schief von rechts unten nach links oben und an der ventralen schief von rechts oben nach links unten. Verfolgt man die Serie nach dem Augenhintergrund zu, so kommt man schliesslich zum Eintritt des Optikus, der ganz an die nasale Seite der betreffenden Schnitte gerückt erscheint und von wo aus die Fasern zum Teil direkt nach aussen, also nach der Stelle der späteren Macula lutea, zum grösseren Teil aber nach aussen und oben sowie nach aussen und unten ziehen. Der Faserverlauf ist also jetzt, was eigentlich selbstverständlich ist, schon genau derselbe wie im voll entwickelten Auge.

An den nun folgenden Schichten der Retina (der Ganglienzellen-, inneren retikulären und Hauptschicht) fällt schon bei der Untersuchung mit ganz schwachen Vergrösserungen auf, dass die Zellkerne beziehungsweise die Zellen, denen sie angehören, eine ganz bestimmte Richtung einhalten. Sie bilden Reihen, die senkrecht von der inneren zur äusseren

Oberfläche der Retina ziehen, also senkrecht gegen die Fläche orientiert sind, die ursprünglich an den Sehventrikel grenzte. An dem abgebildeten Schnitt (Fig. 6) hat sich das Innenblatt der Retina, die Retina im engeren Sinne des Wortes, vom Aussenblatt, dem Tapetum nigrum, abgehoben, und so ist zwischen beiden ein Spaltraum entstanden, der dem ursprünglichen Hohlraum des Sehventrikels, wie er z. B. auf dem Schnitt der Fig. 2, Taf. XII zu sehen ist, entspricht. Ich habe schon vor langer Zeit, vor mindestens 20 Jahren, auf einem Neurologenkongress in Prag eine grosse Zahl von Präparaten des Zentralnervensystems der Amphibien und Säugetiere demonstriert, welche zeigten, dass ganz allgemein während der Zeit der lebhaftesten Zellvermehrung die Neuroblasten und wohl auch die Spongioblasten eine ganz bestimmte Stellung oder Richtung in der Wand des Zentralnervensystems einhalten. Die Zellen bilden Reihen, die senkrecht gegen den betreffenden Ventrikel, beziehungsweise gegen den Zentralkanal des Rückenmarks gestellt sind. Jede Reihe bildet gewissermassen eine Zellfamilie; die ältesten Glieder der Familie liegen am tiefsten, der inneren Oberfläche der Wand des Zentralnervensystems am weitesten abgekehrt, die jüngsten liegen am weitesten nach innen, dicht unter der Ventrikelfläche. Hier findet auch die Zellvermehrung statt. Von je zwei aus einer Teilung hervorgehenden Tochterzellen rückt die eine weiter nach aussen, die andere bleibt dicht unter der Ventrikelfläche liegen und wächst wieder zu einer Mutterzelle heran. Diese Art der Verschiebung der neugebildeten Zellen führt natürlich zu einem Dickenwachstum. Andererseits erfolgen aber auch selbstverständlich Teilungen im Sinne des Flächenwachstums, also Teilungen mit parallel zur Ventrikelfläche gestellter Achse. Oft sieht man die Ventrikeloberfläche des Gehirns eines Embryo mit Mitosen geradezu überschwemmt. Sicher hat dabei jede einzelne dieser unzähligen Mitosen ihre ganz bestimmte Bedeutung und bei jeder Mitose ist die Stellung der Teilungsachse von allem Anfang an bestimmt: die eine dient dem Flächenwachstum, die andere dem Dickenwachstum und alles ist gesetzmässig festgelegt. Eine Zelle teilt sich nicht, wann es ihr beliebt und auch nicht, so oft es ihr beliebt, sondern Zeit und Zahl der Teilungen sind genau geregelt; wären sie es nicht, so müsste Missbildung auf Missbildung folgen.

Alles dies gehört in das grosse, ungemein wichtige und höchst interessante Kapitel des allgemeinen Gerichtetseins der zelligen Elemente des Organismus und ihrer Derivate, ein Thema, über das ich demnächst eine kurze Abhandlung zu veröffentlichen gedenke, um in ihr zugleich einigen Angriffen aus älterer und neuerer Zeit entgegenzutreten.

Zu solchen senkrecht zur inneren und äusseren Oberfläche gestellten Reihen sind nun auch, wie gesagt, die Zellen der Ganglienzellen- und der Hauptschicht angeordnet. In der Ganglienzellenschicht sind die Kerne zu mehrreihigen Streifen geordnet, die durch eben merkbare, hellere, d. h. an Zellkernen ärmere Zwischenräume undeutlich voneinander geschieden sind. In der Hauptschicht dagegen stehen die Kerne viel dichter und die Reihenordnung kommt fast nur darin zum Ausdruck, dass nahezu sämtliche Kerne mit ihrer Längsachse, die die Querachse bedeutend übertrifft, senkrecht gestellt sind. Die Ganglienzellenschicht ist gegen die innere retikuläre Schicht zu dieser Zeit noch in keiner Weise scharf abgesetzt. Diese enthält überall reichlich Kerne, aber trotzdem macht sie sich, und zwar vor allem bei schwacher Vergrösserung, als hellerer Streifen sofort bemerkbar. Die Kerne der Ganglienzellenschicht sind rundlich (Fig. 8, Taf. XII), und wenn sie auch keineswegs durchaus die gleiche Grösse besitzen, so macht sich der Grössenunterschied doch erst bemerkbar, wenn man die Aufmerksamkeit direkt darauf richtet. Sie sind verhältnismässig blass, d. h. chromatinarm, das Kernnetz zart und die nukleolenartigen Anschwellungen desselben nicht von besonderer Grösse. Zwischen den runden Kernen kommen nur einige wenige langgestreckte, senkrechtstehende zur Beobachtung. Zwischen den Kernen bemerkt man feine, fast durchwegs senkrecht verlaufende Fäden. Die Hauptschicht lässt an der Aussenfläche (a) einen helleren Saum frei. Die an diesen anstossenden Kerne sind etwas dichter angeordnet und häufig auch mehr in die Länge gestreckt, so dass sich hier die Bildung einer neuen Schicht, der äusseren Körnerschicht, einzuleiten beginnt. Irgend eine scharfe Grenze gegenüber den mehr im Inneren der Hauptschicht gelegenen Zellen oder Zellkernen aber ist nicht vorhanden. Während nun die Kerne, die unmittelbar oder in geringer Entfernung von dem hellen Saum liegen, nach aussen zu abgerundet sind, erscheinen die tiefer liegenden, also die der inneren retikulären

Schicht genäherten, die sich später zu den Kernen der inneren Körnerschicht entwickeln, sehr häufig nach aussen etwas zugespitzt und der dünne, sie umschliessende Zelleib ist nicht selten in einen senkrecht nach aussen verlaufenden Fortsatz zu verfolgen. Die Hauptschicht, in der die Kerne viel dichter stehen als in der Ganglienzellenschicht, wird nach aussen durch eine sehr deutliche, mit Körnchen versehene Limitans externa abgeschlossen, der stellenweise längliche, gekrümmte oder unregelmässig gebogene, flockige Gebilde aufsitzen, die wohl Reste der zu dieser Zeit noch sehr hinfälligen Stäbchen und Zapfen sein dürften.

Das Tapetum nigrum zeichnet sich jetzt schon durch grossen Pigmentreichtum aus. Die Pigmentkörner bilden eine geschlossene Schicht, die ziemlich genau die innere Hälfte der Dicke des Epithels einnimmt, also in der genetisch freien Seite der Zellen liegt; die äussere Hälfte wird von den runden Zellkernen eingenommen. Zwischen ihnen, vor allem auch an der basalen Seite der Zellen, finden sich nur einzelne zerstreute Pigmentkörner; wenn aber solche Körner auch in geringer Zahl an der basalen Seite der Zellen angetroffen werden, so sind sie doch sicher nicht hier entstanden. Weitaus die Hauptmasse findet sich an der freien Seite.

Der Glaskörper enthält vor allem zahlreiche Fasern, die in den verschiedensten Richtungen getroffen erscheinen; ausserdem enthält er ein sehr dichtes und zartes Retikulum mit zahlreichen feinsten auf- und eingelagerten Körnchen, von denen man, ebenso wie vom Retikulum selbst, schwer sagen kann, wieviel davon vorgebildete, feste Struktur, wieviel Gerinnungsprodukt ist. Die Gerüstbalken des Netzes sind fast stets gegen die Gefässe zentriert; vor allem gilt dies von den Netzbalken in der Nähe der grösseren Gefässäste, die einen ganz entschiedenen Einfluss auf die Anordnung der Netzbalken haben. Am Optikuseintritt ist sicher nur ein Gefäss, die Arteria hyaloidea, vorhanden, keine Vene; und ebenso wie früher ist auch jetzt die Netzhaut selbst noch ganz und gar gefässlos. Es scheint, dass sich die Vena centralis retinae erst entwickelt, wenn von der Arteria hyaloidea Äste in die Retina hineinwachsen und diese dadurch zur Arteria centralis retinae wird, während sich die Äste der Arteria hyaloidea zurückbilden. Indessen stehen mir über die Bildung der Gefässe der Retina selbst keine Erfahrungen zu Gebote. —

Ich habe endlich noch auf Taf. XII, Fig. 7 einen Querschnitt durch den Optikus dieses Embryo abgebildet. Ein paar Worte werden genügen, um das Bild zu erläutern. Der Optikus ist von einer derben Hülle umgeben, die eine Trennung in die bekannten späteren „Scheiden" noch nicht erkennen lässt. An einzelnen Stellen der Hülle sieht man platte Gefässlumina. Der abgebildete Schnitt trifft gerade den Bindegewebszug, der die Arteria hyaloidea, den Vorläufer der Arteria centralis retinae, auf ihrem Verlauf ins Innere des Optikus begleitet. Dieser Bindegewebszug hat ganz wie beim Erwachsenen eine etwas schiefe Lage, indem er nicht genau senkrecht von unten nach oben zieht, sondern so, dass sein unteres Ende ein wenig nasalwärts abgelenkt ist. Der Bindegewebszug erreicht die Mitte des Optikus nicht.

Auf dem abgebildeten Schnitt ist der Optikus kreisrund. Diese Form ändert sich erst unmittelbar vor dem Eintritt in den Bulbus. Der Querschnitt wird nämlich zuletzt elliptisch mit senkrecht gestellter langer Achse. In dieser letzten Strecke liegt die Arterie rein nasal von der Achse des Nervs, nicht zugleich nach der ventralen Seite verschoben. Andererseits nimmt auch die Querschnittsfigur des Nervs von der Eintrittsstelle der Arterie, also von dem abgebildeten Schnitt an nach hinten gegen das Chiasma eine andere Form an. Sie wird gleichfalls elliptisch, wobei aber zugleich die Ellipse schief gestellt ist. Merkwürdigerweise nimmt dabei die Dicke des Optikus von vorn nach hinten recht beträchtlich ab. Beim Eintritt der Arterie, also an dem abgebildeten Schnitt, beträgt sowohl der vertikale, als der horizontale Durchmesser ungefähr 360 μ, 15 Schnitte weiter nach innen gegen das Chiasma (Schnittdicke 15 μ) beträgt der längere Durchmesser der Ellipse 330 μ, der kürzere aber nur 277 μ. Kurz vor dem Eintritt in den Bulbus endlich, also an seinem Vorderende, beträgt der vertikale Durchmesser der Ellipse 435, der horizontale 375 μ. Der Optikus wird also, wie gesagt, entschieden nach hinten dünner. Nun ist zu bedenken, dass das Wachstum seiner Fasern von der Ganglienzellenschicht der Retina nach hinten zum Gehirn gerichtet ist, und man wird wohl nicht fehlgehen, wenn man annimmt, dass der Nerv vorn weiter entwickelt ist als hinten; möglicherweise sind die Nervenfasern vorn etwas dicker als hinten, woraus sich die Abnahme der Grösse des Querschnittes ungezwungen erklären

würde. (Unmittelbar vor dem Eintritt in den Bulbus enthält der Optikus zwar etwas mehr Gliazellen als weiter hinten, aber der Unterschied ist nicht so bedeutend, dass sich daraus die Abnahme der Grösse des Querschnittes erklären liesse.)

Die Nervenfasern sind zu Bündeln von sehr verschiedener Querschnittsgrösse vereinigt, ohne dass sich eine bestimmte Art der Verteilung dieser Bündel feststellen liesse. Nur ganz im allgemeinen kann man vielleicht sagen, dass sich an der Oberfläche auffallend viele dünne, dagegen neben dem Bindegewebszug, der die Arterie in den Nerv hineinbegleitet, auffallend dicke Bündel finden. Dies gilt zunächst für den abgebildeten Schnitt, auf anderen Schnitten ist die Verteilung eine etwas andere. Die Bündel geben zu dieser Zeit auf dem Querschnitt genau dasselbe Bild, wie die Bündel anderer Nerven. In den Räumen zwischen den Bündeln finden sich zahlreiche Zellen mit verzweigten Fortsätzen. Ich halte sie alle für Gliazellen und glaube, dass echtes, mesodermales Bindegewebe erst mit der Ausbildung von Gefässen in die Retina und den Optikus hineingelangt. Die Gliazellen treten bis unmittelbar an die Wand der Arterie heran, um sich mit ihr zu verbinden. Gegen diese Gliazellen, die sich zu einer Limitans gliae verbinden, besitzt das die Arterie begleitende echte Bindegewebe eine sehr scharfe Grenze. — Wenn man mit einem solchen embryonalen Optikus den Optikus eines Erwachsenen vergleicht, so erkennt man sofort, dass auch hier das echte, mesodermale, Bindegewebe die Gefässe begleitet. Dieses Bindegewebe fasst stets eine grössere Zahl von embryonalen Bündeln, wie wir sie auf dem Bilde (Fig. 7) sehen, samt den zwischen ihnen gelegenen Gliazellen zu Bündeln von grösserem Querschnitt zusammen. Man kann die embryonalen Bündel, die durch Glia voneinander getrennt sind, als primäre Optikusbündel und die späteren grösseren, die aus einer grösseren Zahl solcher embryonaler oder primärer Bündel bestehen und von echtem mesodermalem Bindegewebe umschlossen werden, als sekundäre Optikusbündel bezeichnen. —

Welche Bedeutung mögen nun die mitgeteilten Tatsachen, vor allem die Bildung der Randkerben und die Teilung der Retina in einen nasalen und temporalen Lappen haben? Wie mögen sie zu erklären sein? Eine Reihe minder auffallender, hier mitgeteilter und bisher unbekannter Tatsachen ist ohne

weiteres verständlich, oder bietet doch wenigstens dem Verständnis keine grossen Schwierigkeiten. Hierher gehört vor allem die Tatsache, dass der Querschnitt des Optikus oder des Stieles der Augenblase nach dem Auftreten der Fasern, aber noch vor der Ausbildung der Markscheiden, in der Nähe des Bulbus grösser ist, als in der Nähe des Gehirns. Wir wissen, dass die Optikusfasern von den Zellen der Ganglienzellenschicht der Retina auswachsen und dass sie von ihrer Ursprungsstätte an nach der Peripherie an Dicke abnehmen; in derselben Richtung muss also auch der ganze Optikus an Dicke abnehmen.

Auch die Tatsache, dass ursprünglich nur ein einziges Gefäss, die Arteria hyaloidea, im Optikus eingeschlossen ist, während dieser doch, wie jedermann weiss, beim Erwachsenen stets ausser einer Arterie auch eine Vene umschliesst, sowie die weitere, damit einhergehende Tatsache, dass der junge, embryonale Optikus ausser dem spärlichen, die Arteria hyaloidea begleitenden Bindegewebe, das sich streng an die Arterie hält und über die Mitte des Querschnittes nicht hinausgreift, kein Bindegewebe mesodermaler Abkunft enthält und dass seine Nervenfaserbündel nur durch Glia miteinander verbunden, beziehungsweise voneinander getrennt werden, wird einigermassen verständlich, wenn wir bedenken, dass in diesen frühen Stadien der Entwicklung die Retina noch ganz ohne Gefässe ist. Diese bilden sich zweifellos aus der Arteria hyaloidea in sie hinein, die kleinen Arterien gehen in Kapillaren und die Kapillaren in Venen über, die sich schliesslich zur Vena centralis verbinden, die nun in Begleitung der aus der Arteria hyaloidea entstandenen Arteria centralis retinae nach rückwärts läuft. Mit den Gefässen wächst aber auch Bindegewebe mesodermaler Abkunft in die Retina hinein und ebenso gelangt auch Bindegewebe in den Optikus. Dieses Gewebe fasst eine grössere oder geringere Zahl primärer, nur durch Glia verbundener Nervenfaserbündel zu Komplexen höherer Ordnung, zu sekundären Bündeln, wie ich sie genannt habe, zusammen. Während der embryonale marklose Optikus noch kein mesodermales Gewebe und im Zusammenhange damit keine Blutgefässe führt, sind solche im entwickelten Nerv in grosser Menge enthalten. Der Nerv wird also vaskularisiert gleichzeitig mit der Vaskularisation der Retina.

Andere Erscheinungen hat man schon vor längerer Zeit

erklären zu können vermeint; man denke nur an die sehr wohlfeile, aber als geistreich gerühmte Theorie Boveris über die phylogenetische Entwicklung des Wirbeltierauges, die durch die Einstülpung der primären Augenblase in ihrer kausalen Bedeutung völlig klargestellt sein sollte. — Ebenso leicht hat man es sich mit der fötalen Augenspalte machen zu dürfen geglaubt. Man hatte gefunden, dass die Arteria hyaloidea, die Vorläuferin der Arteria centralis retinae, mit etwas Bindegewebe in die Spalte und durch sie in den Glaskörperraum eindringt; und nun war man sofort mit dem Schlusse fertig, dass der ganze Glaskörper aus diesem Bindegewebe den Ursprung nehme. Nichts war selbstverständlicher, als dass dem „Bildungsgewebe" des Glaskörpers der Weg zu seinem Bestimmungsort offen stehen müsse, und diesen Weg glaubte man denn in der fötalen Augenspalte gefunden zu haben. So war denn, um eine alte, einst sehr beliebte, von Zöllner in seiner „Natur der Kometen" geprägte Phrase zu gebrauchen, das „Kausalitätsbedürfnis der menschlichen Vernunft" in der einfachsten Weise befriedigt. — Später fand man, dass bei den Vögeln der Fächer, bei den Fischen der Processus falciformis (die Leiste nach H. Virchow) diese Pforte benutzen, um in den Glaskörperraum einzutreten, und so hatte man denn allen Grund, mit der Erklärung, die man sich ausgedacht hatte, zufrieden zu sein. Als man dann aber vor etwa 14 Jahren fand, dass der Glaskörper nicht aus jenem Bindegewebe den Ursprung nimmt, sondern dass er der Hauptsache nach aus der Augenblase selbst entsteht, hätte man sich doch wohl die Frage vorlegen sollen, ob nicht eine viel kleinere Öffnung für den Eintritt der Arteria hyaloidea, die doch anfangs nur zur Ernährung der Linse dient, auch genügend wäre. Warum musste denn die ganze ventrale Seite des Augenbechers und noch ein Teil des Optikus sozusagen aufgeschlitzt werden, wenn der Nutzen der Einrichtung nur darin zu suchen ist, ein so unbedeutendes Gefäss eintreten zu lassen? Konnte nicht vielleicht die ganze, denn doch sehr merkwürdige Bildung mit der bisher immer übersehenen bilateralen oder nasotemporalen Symmetrie des Auges im Zusammenhang stehen? Wir werden auf diese Fragen noch am Schlusse unserer Betrachtungen zurückkommen. Zunächst wollen wir noch die Frage zu beantworten suchen, ob und unter welchem Bild auch bei anderen Wirbeltieren eine bilaterale Symmetrie in der Anlage der Retina zu erkennen ist, wie bei den Säugetieren.

Bemerkungen über die Entwicklung der Retina der Sauropsiden, Amphibien und Fische.

A. Vögel. Es ist mir schon seit mehr als 25 Jahren bekannt, dass am Auge von Hühnerembryonen eines gewissen Alters gegenüber der fötalen Augenspalte im vertikalen Meridian ein senkrechter, am konservierten Material heller Streifen zu sehen ist. Ich habe auf Taf. XIII, Fig. 10 und 11 zwei solche Embryonen abgebildet. Die Zeichnungen stammen noch aus meiner Prager Zeit; ich habe sie vor etwa 14 Jahren, zusammen mit zahlreichen anderen, die ich noch aufbewahre und die bestimmt waren, in ein zweites Heft meines Tafelwerkes über die Entwicklung des Gesichtes aufgenommen zu werden, angefertigt. Der Embryo der Fig. 10 war 3 Tage 22 Stunden, der der Fig. 11 war 4 Tage 6 Stunden alt. Beide Embryonen zeigen den erwähnten Streifen mit aller nur wünschenswerten Deutlichkeit.

Ich will indessen, bevor ich näher darauf eingehe, noch ein paar Worte über das Gesicht junger Hühnerembryonen überhaupt sagen, wobei ich mich aber lediglich auf das Auge und die Kiemengegend beschränke. Zu diesem Exkurs bestimmt mich der Umstand, dass die bisher vorliegenden Abbildungen und Beschreibungen von Hühnerembryonen recht viel zu wünschen übrig lassen. Der bekannte Atlas der Embryologie von Duval ist ganz ungenügend, und auch die Darstellung in den Normentafeln von Keibel und Abraham reicht weder textlich noch bildlich aus. Ich erwähne zunächst, dass schon bei Hühnerembryonen von 13 und 15 Urwirbeln wenigstens insofern andeutungsweise eine bilaterale Symmetrie der primären Augenblasen ausgesprochen ist, als dieselben von vorn nach hinten zusammengedrückt sind, also eine nasale und temporale Wand unterscheiden lassen, die dorsal und ventral im Bogen ineinander übergehen: der naso-temporale Durchmesser ist also kürzer als der dorso-ventrale, ganz wie dies auch für Säugetiere korrespondierenden Alters gilt. Diese Verkürzung des horizontalen Durchmessers ist bei Embryonen mit 15 Urwirbeln grösser als bei solchen mit 13. Bekanntlich stehen Hühnerembryonen dieser Entwicklungsstufe am Ende des zweiten oder Anfang des dritten Tages. Die gleiche Verkürzung des horizontalen Durchmessers der primären Augenblase kann man übrigens auch bei Entenembryonen konstatieren. Bei Embryonen von 8

und 9 Urwirbeln ist die Augenblase von oben betrachtet ungefähr kugelig, bei einem Embryo von 10 Urwirbeln beginnt sich schon eine Verkürzung des horizontalen Durchmessers bemerkbar zu machen und bei Embryonen von 11, 12, 13 und 14 Urwirbeln tritt diese ebenso deutlich hervor wie bei den erwähnten Hühnerembryonen. — Viel schärfer aber ist die bilaterale oder nasotemporale Symmetrie des Auges bei Embryonen aus der zweiten Hälfte des dritten Tages ausgeprägt. An einer Sagittalschnittserie durch einen Embryo von 2 Tagen 16 Stunden, bei dem natürlich schon längst eine sekundäre Augenblase vorhanden ist und das Linsenbläschen nur mehr mit ganz enger, ovaler, senkrecht gestellter Öffnung nach aussen mündet, ist die Augenblase stark von vorn nach hinten zusammengedrückt, so dass sich der horizontale Durchmesser zum vertikalen wie 23:32 verhält. Zieht man von der fötalen Augenspalte eine Linie senkrecht nach oben, so teilt man den Augenbecher in zwei symmetrische Hälften. Die Symmetrie wird noch dadurch erhöht, dass der Glaskörperraum eine leichte nasale und temporale Ausbuchtung besitzt, dass in der oberen Wand des Augenbechers eine Höhle auftritt, etwa ähnlich wie bei einem Schweineembryo korrespondierenden Alters, dass auch vorn und hinten in den Umschlagsrändern des Bechers Höhlen erscheinen, dass vom Augenhintergrund in der Mitte ein flacher Wulst vorspringt und dass endlich auf den Schnitten, die das Augenbläschen gerade in der Mitte treffen, also sein Lumen in der grössten Ausdehnung zeigen, der Augenbecher ganz deutlich eine dorsale, nasale und temporale Wand unterscheiden lässt: die drei Wände gehen in ungefähr rechten, abgerundeten Winkeln ineinander über. Dabei sind ausserdem vordere und hintere Wand noch deutlich in zwei Abschnitte geteilt, so dass man an der Wand der Augenblase dieselben Abschnitte unterscheiden kann wie etwa bei einem Schaf oder Schwein. Zwischen die ventralen, gegeneinander gebogenen Hälften der vorderen und hinteren Wand schneidet die fötale Augenspalte ein.

Bei ein wenig älteren Embryonen kann man schon bei der Untersuchung in toto die Symmetrie ohne weiteres erkennen. So liegen mir drei Ansichten eines Hühnerembryo von 2 Tagen 21 Stunden vor, von denen die Seitenansicht nicht bloss die Kompression des Auges in der Richtung von vorn nach hinten, sondern vor allem auch die Lappung des Becherrandes sehr deutlich

erkennen lässt. Man bemerkt deutlich eine vordere und hintere dorsale Randkerbe, genau in derselben Lage, wie etwa bei einem Schafembryo. Und wenn nun auch eigentliche ventrale Kerben nicht vorhanden sind, so weist doch der flache Bogen, den vorderer und hinterer Rand beschreiben, auf solche Kerben hin.

Am deutlichsten aber, so klar, dass sich selbst der Ungläubigste überzeugen muss, ist die bilaterale oder nasotemporale Symmetrie des Auges wohl bei Embryonen vom Ende des vierten, oder Anfang des fünften Tages, also zur Zeit, wo schon äusserlich die Symmetrie durch einen hellen vertikalen Streifen gegenüber der fötalen Augenspalte angezeigt ist (Fig. 10 und 11 der Taf. XIII). Natürlich liegt der Gedanke nahe, dass der helle Streifen in einem Pigmentmangel des äusseren Blattes der Augenblase seine Ursache haben möge. Nun kann ich aber auf Schnitten von einer pigmentfreien Stelle in der Mitte der dorsalen Wand nichts finden. Nichtsdestoweniger halte ich diese Erklärung für wahrscheinlich. Wenn auf einem Schnitte eine oder zwei Zellen des äusseren Blattes der Augenblase nicht pigmentiert sind, so fällt dies nicht ohne weiteres auf, ja, es kann selbst, wie mir scheint, bei speziell darauf gerichteter Aufmerksamkeit schwer festzustellen sein. Jedenfalls ist der Gegenstand noch einer weiteren Untersuchung bedürftig. Dass aber an der Symmetrie des ganzen Auges nicht zu zweifeln ist, zeigen die untenstehenden Skizzen (Textfiguren 1—3) von drei Äquatorialschnitten

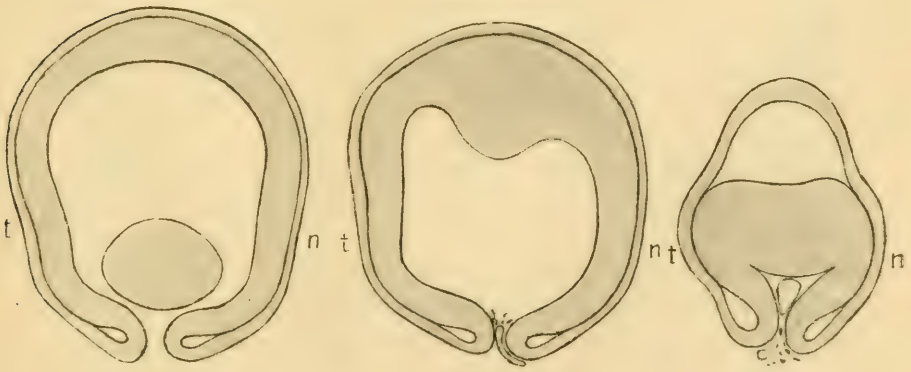

1 2 3

Textfig. 1—3. Äquatorialschnitte durch das Auge eines Hühnerembryo mit ca. 40 Urwirbeln. 80 × vergrössert. n nasal, t temporal.

durch ein Auge eines Hühnerembryo mit ca. 40 Urwirbeln. Embryonen dieser Entwicklungsstufe stehen ungefähr am Ende des vierten Tages, sind also beiläufig so alt wie der in Fig. 10 abgebildete Embryo. Freilich ist bei solchen Altersangaben immer zu bedenken, dass der Ausbildungsgrad gleichalter Embryonen ein sehr verschiedener sein kann. Daher halte ich im allgemeinen Angaben nach der Zahl der Urwirbel für zweckmässiger als solche nach der Bebrütungsdauer. — Die erste der drei Skizzen (A) zeigt einen Schnitt, der ungefähr durch die Mitte des Auges geht. Die Linse ist noch eben getroffen. Der Augenbecher ist deutlich bilateral-symmetrisch: eine Ebene, welche senkrecht von der fötalen Augenspalte zur Mitte der dorsalen Wand zieht, teilt ihn in eine nasale (n) und temporale (t) Hälfte. — Ebenso ist auch auf der nächsten Skizze (B) die Symmetrie deutlich zu erkennen. Der Schnitt trifft das Auge schon näher dem Hintergrund und zeigt einen von der dorsalen Wand in den Glaskörperraum vorspringenden Wulst des inneren Blattes der Augenblase; der Wulst erinnert an die Falte, die wir bei allen untersuchten Säugetieren kennen gelernt haben. Durch die fötale Augenspalte dringt hier ein Gefäss ein, das wohl sicher später zur Arterie des Fächers wird. — Die dritte Skizze (C) zeigt einen Schnitt ganz weit innen. Hier springt in der Tat die dorsale Wand deutlich in Form einer sehr flachen Falte nach unten vor. — Der hier nur mehr sehr enge Glaskörperraum wird fast ganz von einer Arterie eingenommen. Ausser den beiden engen Räumen in den Umschlagsrändern der Augenblase ist noch ein sehr grosser Raum in der dorsalen Wand derselben enthalten. Alle diese Eigentümlichkeiten tragen dazu bei, die Symmetrie des Auges deutlich hervortreten zu lassen.

Was nun die Kiemenbogenregion, die fast an allen bisher vorliegenden Abbildungen von Hühnerembryonen sehr mangelhaft wiedergegeben ist, betrifft, so bemerke ich folgendes: Bei einem Embryo von 2 Tagen 21 Stunden, demselben, von dem ich schon gesprochen habe, übertrifft bereits der zweite Kiemenbogen oder Hyoidbogen alle anderen an Grösse; auch lässt er bereits die Andeutung einer Teilung in einen dorsalen und ventralen Abschnitt erkennen. Das dorsale Ende der ersten äusseren Kiemenfurche ist deutlich vertieft. Die zweite Kiemenfurche trifft in ihrer dorsalen Verlängerung eben noch die hintere Wand des Gehör-

bläschens. Der dritte Kiemenbogen ist nach hinten gut begrenzt, der vierte dagegen noch nicht; von einem fünften ist noch keine Spur zu sehen. Bei zwei Embryonen von 3 Tagen 6 Stunden, von denen mir je drei Ansichten vorliegen, sind fünf Kiemenbogen in guter Begrenzung sichtbar. Wie früher, ist auch jetzt der zweite der grösste, sein Operkularfortsatz (Dursy), der bei der Entwicklung des Halses eine wichtige Rolle spielt, tritt deutlich hervor. Der dritte Kiemenbogen ist sehr viel kleiner als der zweite, aber ebenso viel grösser als der vierte, der tiefer liegt und keine weitere Gliederung aufweist. Der vierte Kiemenbogen ist kaum halb so breit als der dritte und zugleich recht unansehnlich. Der fünfte ist weitaus der kleinste, kaum halb so breit als der vierte, weshalb es begreiflich ist, dass er so lange übersehen werden konnte. Bekanntlich hat ihn Kastschenko entdeckt. Weder bei Duval noch bei Keibel findet sich aber eine Abbildung, die diesen Kiemenbogen zeigt. Dorsal vom dritten, vierten und fünften Kiemenbogen findet sich auch beim Huhn die von His beschriebene Retrobranchialleiste, die genau so wie bei den Säugetieren dorsal hinter der Kiemenbogenregion ventralwärts umbiegt und zur Herzwölbung zieht. Wie ich schon in meinem Vortrag „über die Entwicklung des Halses“ (1886) gesagt habe, hat die Retrobranchialleiste mit der Extremitätenleiste, die man fälschlich als Wolffsche Leiste zu bezeichnen pflegt, gar nichts zu tun: denkt man sich die Extremitätenleiste proximalwärts verlängert, so würde sie nicht die Retrobranchialleiste treffen, sondern dorsalwärts von ihr zu liegen kommen. Die Angabe von His, dass die erstere eine Fortsetzung der letzteren sei, ist also unrichtig, wie ich schon vor langer Zeit bemerkt habe. — Der nächste Embryo, von dem ich gleichfalls drei Bilder besitze, war 3 Tage 8 Stunden alt. Obwohl er ein wenig älter war als die beiden vorigen, schien er doch etwas weniger weit entwickelt gewesen zu sein; jedenfalls war an ihm nichts von einem fünften Kiemenbogen zu sehen. Dieser ist übrigens nur eine ganz vorübergehende Erscheinung. Er rückt sehr bald in die Tiefe und verschwindet. Dies ist schon bei einem Embryo von 3 Tagen 16 Stunden der Fall.

Dann kommen die zwei Embryonen, die ich in Seitenansicht auf Taf. XIII abgebildet habe; daran sind die Kiemenbogen gut zu sehen. Vor allem sieht man, wie der dritte Kiemenbogen vom mächtigen zweiten überwachsen und in die Tiefe gedrängt

wird. Auch von diesen Embryonen besitze ich noch je zwei andere Ansichten, muss es mir aber, wenigstens für dieses Mal, versagen, sie reproduzieren zu lassen. Bekanntlich wächst später der zweite Kiemenbogen auch über den vierten hinweg, wie er denn überhaupt einen sehr wesentlichen Anteil an der Bildung der oberflächlichen ventralen Gebilde des Halses nimmt.

Ausser an Hühnerembryonen habe ich auch an Entenembryonen die bilaterale Symmetrie des Auges untersucht. Von Sagittalschnittserien, die hier besonders in Frage kommen, besitze ich solche von Embryonen von 4, 5 und 6 Tagen. Die drei Embryonen von 5 Tagen waren sehr verschieden weit entwickelt. Bei den zwei weiter entwickelten von ihnen war ohne weiteres die Ähnlichkeit mit den Verhältnissen bei Hühnerembryonen zu erkennen. Hierbei fiel mir aber noch eine andere Eigentümlichkeit auf. Das äussere Blatt der Augenblase war an der nasalen und temporalen Wand mindestens doppelt so dick als in der Mitte der dorsalen. Die Pigmentierung hatte bereits begonnen, war aber noch nicht sehr kräftig. Und nun machte ich an diesen beiden Embryonen eine Beobachtung, die mit allen bisherigen Angaben über Pigmentbildung im Vogelauge im Widerspruch steht. Ich hatte schon vor langer Zeit (1889 in meinem Berliner Vortrag „über die Prinzipien der Histologie") hervorgehoben, dass das Pigment in einem Epithel stets nur an der freien Seite der Zellen zur Ausbildung komme; später, wenn die Pigmentkörnchen sich häufen, können sie allerdings an der Seite des Kerns nach der Basis verschoben werden; die eigentliche Bildungsstätte oder gewissermassen die Fabrik des Pigments sei aber stets an der freien Seite der Zelle zu suchen. Diese Angabe trifft, wie ich schon damals hervorhob, auch für das Pigmentepithel der Retina vollkommen zu, und wir haben gesehen, wie streng sich die Pigmentbildung der Säugetiere an dieses Gesetz hält. Nun wurde aber diese Angabe bestritten; es wurde gesagt, sie gelte zwar für die meisten Säugetiere, aber nicht für die Vögel. Ich muss gestehen, dass ich anfangs selbst in Zweifel geriet; ich hatte ältere Vogelembryonen (Hühner und Enten) untersucht und glaubte bestätigen zu müssen, dass hier das erste Pigment an der basalen Seite der Zellen erscheine. Nun stellte sich später heraus, dass ich in denselben Irrtum verfallen war, wie meine Kritiker: ich hatte zu alte Embryonen untersucht. Untersucht man Entenembryonen

von 5 Tagen, so kann man unmöglich darüber im Zweifel bleiben, dass auch hier, genau so wie bei den Säugetieren und bei allen anderen Wirbeltieren, das Pigment an der freien Seite der Zellen entsteht. Die Zellen des Pigmentepithels werden aber bei den Vögeln bald sehr niedrig und dann rückt das alte Pigment nach der basalen Seite und nur die neu entstehenden Körnchen bleiben, wenigstens zunächst, an der freien Seite liegen, um dann der Mehrzahl nach gleichfalls nach der basalen zu rücken. Die Bildungsstätte des Pigmentes ist also auch hier, genau so wie bei den Säugetieren, die freie, nicht die basale Seite.

Nach dem Gesagten kann es also nicht im geringsten zweifelhaft sein, dass das Auge der Vögel, geradeso wie das der Säugetiere, eine strenge bilaterale Symmetrie in Beziehung auf die nasale und temporale Hälfte erkennen lässt. Der vertikale Meridian teilt das Auge in zwei symmetrische Hälften. —

Was die Literatur betrifft, so konnte ich ebensowenig wie hinsichtlich der Säugetiere irgend eine Andeutung finden, die darauf hätte schliessen lassen, dass man von der seitlichen Symmetrie des Vogelauges schon früher Notiz genommen hat. Nur in den Normentafeln von Keibel und Abraham finde ich auf Taf. I, Fig. 24, 25 und 26 drei Embryonen mit hellem Streifen im dorsalen Meridian abgebildet. Im Text konnte ich aber keinen Hinweis auf diese Eigentümlichkeit finden. Sollte der ungenannte Zeichner der Tafeln den Streifen gesehen, Keibel ihn aber weder an den Embryonen, noch auch, was kaum glaublich wäre, an den Zeichnungen bemerkt haben? Einer der drei Embryonen war 3 Tage 16 Stunden alt, die beiden anderen 4 Tage 8 Stunden. Keibels Zeichner hat also den Streifen genau zur selben Zeit oder in demselben Alter der Embryonen gesehen, wie ich. — Nun aber sind noch drei etwas ältere Embryonen abgebildet, die ausser dem vertikalen noch einen nasalen und temporalen horizontalen Streifen besitzen. Die Embryonen waren 4 Tage $18^1/_2$, 5 Tage $1^1/_2$ und 5 Tage 15 Stunden alt. Bei älteren Embryonen war davon nichts mehr zu sehen. Was für eine Bewandtnis es mit diesen zwei horizontalen Streifen hat, muss ich vorderhand dahingestellt sein lassen. Ihre Existenz zu leugnen, halte ich angesichts der sehr klaren Zeichnungen

nicht für möglich. Mir fehlt aber bisher jede Erfahrung darüber. Seitdem ich die Streifen an den Keibelschen Zeichnungen bemerkte, hatte ich keine Gelegenheit, die Richtigkeit der Angabe zu kontrollieren. Jedenfalls wird hier noch eine weitere Untersuchung notwendig sein. Natürlich müssten die Streifen eine andere Bedeutung haben, wie der vertikale. Das Auge würde also dann in vier Quadranten zerfallen.

B. Reptilien. Nachdem es mir gelungen war, bei den Vögeln, vor allem beim Huhn, die bilaterale Symmetrie des Auges festzustellen, hielt ich es natürlich für sehr wahrscheinlich, dass derselbe Nachweis auch für Reptilien gelingen müsse. Ich wandte mich zuerst an das nächstliegende Objekt, die Eidechse, und fand sowohl bei Lacerta agilis als viridis meine Erwartung vollkommen erfüllt. Schon bei Embryonen von etwa 17 Urwirbeln und weit offenem Gehörbläschen, dann bei solchen mit 23 Urwirbeln und fast abgeschnürtem Gehörbläschen, ist auf Sagittalschnitten durch die Embryonen, also Äquatorialschnitten durchs Auge, die bilaterale Symmetrie ohne weiteres erkennbar. Wie bei jüngeren Hühnerembryonen gibt sie sich auch hier zunächst durch eine Verkürzung der Augenblase im naso-temporalen und eine Verlängerung im dorso-ventralen Durchmesser zu erkennen. Wie sich die bilaterale Symmetrie bei einem Embryo von L. viridis mit 33 Urwirbeln auf dem Äquatorialschnitt ausnimmt, zeigt die Textfig. 4. Die Augenblase ist sehr stark von vorn nach hinten zusammengedrückt und eine senkrecht von der Mitte der sehr weiten fötalen Augenspalte zur Mitte der dorsalen Wand gezogene Ebene teilt den Bulbus in zwei einander spiegelbildlich vollkommen gleiche Hälften. In der oberen Wand findet sich zwischen den beiden Blättern der Augenblase eine ansehnliche, sichelförmige Höhle, ein Rest des „Sehventrikels“. Die innere Kontur des inneren Blattes der Augenblase bildet über der Linse einen Spitzbogen und die Wand der Blase erscheint im Bereiche dieses Bogens, also in der Mitte der dorsalen Wand, beträchtlich dünner als vorn und hinten, alles Eigentümlichkeiten,

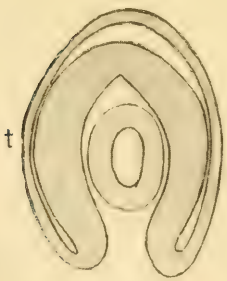

Textfig. 4.

Äquatorialschnitt durch das Auge eines Embryo von Lacerta viridis von 33 Urwirbeln. 105 × vergrössert.
n nasal, t temporal.

die keinen Zweifel daran lassen, dass auch hier das Auge bilateral-symmetrisch gebaut ist.

Wesentlich die gleichen Verhältnisse, wenn auch etwas weniger schön, zeigte ein Embryo von Lacerta agilis von der gleichen Urwirbelzahl. Nebenbei bemerke ich, dass Embryonen der Smaragdeidechse im allgemeinen für embryologische Untersuchungen günstiger sind, als solche der Zauneidechse. — Ein Embryo von Lacerta viridis mit 35—36 Urwirbeln liess zwar auch die bilaterale Symmetrie des Auges erkennen, jedoch war dieses von vorn nach hinten nicht so stark zusammengedrückt, sondern näherte sich bereits mehr der Kugelform. Sehr eigentümlich war in diesem Fall, und ebenso auch bei einem Embryo von Lacerta agilis mit 40 Urwirbeln, das Verhalten des Augenblasenstiels zur Augenblase. Es erinnerte einigermassen an das Verhalten beim jungen menschlichen Embryo, von dem ein diese Eigentümlichkeit zeigender Schnitt auf Taf. XII, Fig. 3 abgebildet ist. Der Stiel der Augenblase tritt nämlich bei Lacertaembryonen des erwähnten Alters von unten her an die Augenblase heran, so dass man auf einem und demselben Sagittalschnitt durch den Kopf noch etwas vom Augenhintergrund und zugleich bereits den Augenblasenstiel zu Gesicht bekommen kann. Natürlich ist diesem Verhalten keinerlei prinzipielle Bedeutung beizumessen.

Endlich war ich noch in der glücklichen Lage, ein paar Hatteria-Embryonen auf die Symmetrie des Auges hin zu untersuchen. Das Material stammte aus der von Thilenius im Jahre 1898 mitgebrachten Sammlung von Hatteria-Embryonen, von denen mir Waldeyer einen Teil zur Untersuchung überliess, wofür ich ihm zu grossem Dank verpflichtet bin. Über dieses Material vergleiche man meine Mitteilung in der Monographie über van Beneden 1915, S. 344. Allerdings ist das für die vorliegende Frage in Betracht kommende Material nur auf zwei Sagittalschnittserien älterer Embryonen beschränkt; der eine von ihnen hatte 40—45, der andere ungefähr 48 Urwirbel. Bei beiden war der vertikale Durchmesser der Augenblase grösser als der horizontale, in beiden Fällen waren also die Augen von der nasalen zur temporalen Seite etwas zusammengedrückt. Bei dem jüngeren der beiden Embryonen betrug das Verhältnis zwischen vertikalem und horizontalem Durchmesser auf einem Äquatorialschnitt, der eben noch die Linse an der hinteren

Fläche streifte, 32:25. Zugleich sprang bei diesem Embryo, ähnlich wie bei Hühnerembryonen korrespondierenden Alters, von oben und hinten in den Glaskörperraum ein Wulst vor, der mit der dorsalen vertikalen Falte des Innenblattes der Augenblase eines Säugetieres zu vergleichen ist. Bei dem älteren der beiden Hatteria-Embryonen war das Verhältnis zwischen vertikalem und horizontalem Durchmesser auf einem Äquatorialschnitt durch die hintere Fläche der Linse 35:32; das Auge hatte sich also schon der Kugelform genähert. Weiter lateralwärts, auf Schnitten, welche die Linse in ihrer äusseren Hälfte trafen, betrug das Verhältnis 30:27 und hinter dem Äquator, in der Nähe des Augengrundes, 37:31. Übrigens gleicht sich das Verhältnis zwischen Höhen- und Querdurchmesser auch bei Lacerta später aus. — Ich besitze noch Sagittalschnittserien durch den Kopf von Embryonen von Lacerta agilis vom 1,6, 2,0, 2,4, 2,9, 3,3—3,4, 4,6 und 5,6 cm Länge, ferner von Lac. vivipara-Embryonen von 2,0 und 3,5 cm und eine von Anguis fragilis von 5,5—6,0 cm Länge: aus den Schnittbildern geht hervor, dass überall das ursprüngliche Höhen-Breitenverhältnis verloren geht und dass sich das Auge mehr der Kugelform nähert; ja es scheint sogar, als ob später der Höhendurchmesser geringer würde als der Breitendurchmesser. In letzterer Hinsicht ist es aber schwer, nach den Sagittalschnittserien ein sicheres Urteil abzugeben, da die Augen sich allmählich schief stellen und die Sagittalschnitte durch den Kopf die Augen nicht mehr senkrecht auf ihre Achse treffen.

C. Anamnier. a) Amphibien. Über die bilaterale Symmetrie des Amphibienauges kann ich wenig mitteilen, obwohl ich eine sehr grosse Zahl von Serien durch die Köpfe von Urodelen besitze. Es stehen mir Schnittserien vom Axolotl, Triton, Salamander und Necturus in grosser Zahl zur Verfügung; aber es handelt sich grösstenteils um Querschnittserien und solche sind zur Lösung unserer Frage ungeeignet. Viel weniger zahlreich sind meine Sagittal- und Horizontalschnittserien, ja von Necturus fehlen mir solche ganz. Dazu kommt noch als erschwerender Umstand, dass die Augen anfangs nach aussen und unten, dann kurze Zeit zwar direkt nach aussen, zuletzt aber nach aussen und oben sehen und dass die Augenachsen nach hinten konvergieren. Es ist daher in jedem einzelnen Fall schwer, die beste Schnittrichtung zu treffen. In der Tat hat mir eine Serie, die nach jeder Richtung

etwas schief geraten war und die ich nur durch einen Zufall aufbewahrt habe, die besten Dienste geleistet. Hätte ich nicht schon durch meine Untersuchungen an Sauropsiden und vor allem an Säugetieren Kenntnis von der bilateralen Symmetrie des Auges gehabt, so würde ich kaum bei den Amphibien so hartnäckig darnach gesucht haben; ja ich glaube fast, dass ich sie übersehen hätte. Nun aber habe ich doch einiges gefunden, was mich nicht daran zweifeln lässt, dass auch die Amphibien hinsichtlich der bilateralen oder naso-temporalen Symmetrie des Auges keine Ausnahme machen.

Dass schon in sehr frühen Stadien der Entwicklung, zur Zeit, als die erste Spur einer Linsenplatte bemerkbar wird, ein auffallender Unterschied zwischen den beiden Blättern der Augenblase wahrnehmbar ist, habe ich schon in meiner ersten Abhandlung über den Bau und die Entwicklung der Linse (1893) mitgeteilt. In einem Stadium, in welchem ein Axolotl-Embryo ungefähr 24 Urwirbel besitzt und die Linsenanlage eine dicke, aus Zylinderzellen zusammengesetzte Platte bildet, sind die beiden Wände der Augenblase schon ganz typisch voneinander verschieden. „Die mediale Wand", so schrieb ich damals, „ist ungemein dünn und aus sehr flachen Zellen zusammengesetzt, die laterale, äussere, dick und schon deutlich von aussen her an der Stelle, wo sich die Linsenplatte findet, eingebuchtet." Ebenso teilte ich damals mit, dass „der typische Unterschied zwischen den beiden Wänden der Augenblase sich beim Axolotl schon lange vor dem ersten Auftreten der Linse zu erkennen gibt. Ja sogar bei Embryonen mit 13 Urwirbeln erscheint die laterale Wand der primären Augenblase dicker als die mediale". Von Embryonen dieser Stadien besitze ich leider keine Sagittalschnittserien. Die ersten besitze ich von Stadien, in welchen die Linsenplatte bereits zu einem tiefen Säckchen, etwa wie es auf Taf. XXX, Fig. 3 meiner Linsenarbeit abgebildet ist, eingesenkt war. Eine sichere bilaterale Symmetrie lässt sich an den Schnitten allerdings nicht erkennen, abgesehen von der fötalen Augenspalte; andererseits war aber auch nichts zu sehen, was gegen das Vorhandensein einer solchen Symmetrie gesprochen hätte. — Der Schnitt, den ich auf Taf. XIII, Fig. 9 dieser Abhandlung abgebildet habe, gehört der erwähnten, etwas schief geratenen Sagittalschnittserie an. Das Auge des Embryo war ungefähr so weit entwickelt wie das

auf Taf. XXX, Fig. 8 meiner Linsenarbeit abgebildete; die Linsenfasermasse füllte also die Höhle des Linsenbläschens bis auf einen ganz engen spaltförmigen Raum vollständig aus. Die Achsen der beiden Augen konvergierten etwas nach innen und unten; die Augen sahen also ein wenig nach oben. Am Schnitt fällt ohne weiteres die bilaterale Symmetrie auf; die Augenblase besteht aus zwei Lappen, die an der ventralen Seite durch eine breite Lücke getrennt, dorsalwärts aber durch eine mächtige Brücke verbunden sind. Bevor ich auf dieses Bild genauer eingehe, will ich über die weiter lateralwärts gelegenen Schnitte der Serie ein paar Worte sagen. Der abgebildete Schnitt ist bei einer Schnittdicke von 7,5 μ der vierte, von aussen gerechnet, der etwas vom Auge zeigt; der erste zeigt bloss einen Anschnitt der äusseren Linsenwand; der zweite trifft die Linse voller und enthält auch bereits die Anschnitte eines nasalen und temporalen Randlappens der Augenblase. Der nasale ist weniger voll getroffen und daher kleiner als der temporale. Die beiden Lappen sind durch eine Brücke dorsalwärts miteinander verbunden, die erheblich schmäler ist als sie selbst. Die beiden Lappen und die sie verbindende Brücke bestehen zunächst aus dem ungemein flachen Pigmentepithel, das über den beiden Lappen auch noch die Anschnitte des inneren Blattes der Augenblase bedeckt. Der dritte Schnitt zeigt die Linse wesentlich so, wie der abgebildete Schnitt; von der Augenblase lässt der Schnitt wieder einen etwas kleineren nasalen und grösseren temporalen Lappen unterscheiden, die durch eine dorsale Brücke miteinander verbunden sind. Am temporalen Lappen ist das innere Blatt völlig freigelegt, das äussere oder Pigmentblatt ist also mit dem zweiten Schnitt vollständig entfernt; natürlich wird aber das Innenblatt lateralwärts vom Pigmentblatt bedeckt. Der nasale Lappen ist, wie gesagt, kleiner, also weniger voll getroffen, und an ihm ist bloss in der Mitte das Pigmentblatt entfernt, so dass man nur hier, nicht am ganzen Lappen, das innere Blatt sieht. Die die beiden Lappen verbindende Brücke besteht fast nur aus dem Pigmentblatt; nur unmittelbar dorsal von der Linse ist das innere Blatt, also die innere Lamelle der Pars caeca retinae, angeschnitten. — Der nun folgende vierte Schnitt ist, wie gesagt, in Fig. 9 abgebildet. Auch er zeigt noch den nasalen, dünneren und den temporalen, dickeren Lappen, beide an der ventralen Seite durch eine breite Lücke getrennt, die sich

schon am zweitnächsten Schnitt zur fötalen Augenspalte verengt, und dorsalwärts durch eine jetzt schon recht breite Brücke verbunden. Der nasale Lappen ist in seinem unteren Drittel noch vom Pigmentblatt bedeckt, das aber schon den Anschnitt des inneren Blattes durchschimmern lässt; in seinen beiden oberen Dritteln besteht der Lappen aus dem inneren dicken Blatt der Pars optica retinae und dem ihm aufliegenden, dünnen, aber jedenfalls noch schief geschnittenen, äusseren oder Pigmentblatt. Der hintere oder temporale Lappen zeigt wesentlich dieselben Verhältnisse, nur ist das Innenblatt an ihm dicker, weil es bereits um eine Spur weiter medial getroffen ist, und zugleich das Pigmentblatt dünner, und zwar aus dem gleichen Grund. Die die beiden Lappen dorsal verbindende Brücke, die auf dem vorigen Schnitt in ihren zwei dorsalen Dritteln aus dem Pigmentblatt, in ihrem unteren Drittel aus der inneren Lamelle der Pars caeca bestand, besteht jetzt umgekehrt in ihrem dorsalen Drittel aus dem noch ziemlich flach angeschnittenen Pigmentblatt, in ihren zwei ventralen Dritteln aber schon aus dem vordersten Teil der inneren Lamelle der Pars optica retinae. — Zwei Schnitte weiter medianwärts treten die unteren Ränder der beiden Lappen zur Begrenzung der fötalen Augenspalte aneinander. Nun ist es in hohem Grad auffallend, dass auf diesem Schnitt, der die Linse ziemlich genau in der Mitte trifft, diese die dorsale und ventrale Wand der Augenblase berührt, dagegen nasal und temporal ein sehr ansehnlicher Glaskörperraum übrig bleibt. Ein Glaskörperraum findet sich also auf diesem Schnitt nur im nasalen und temporalen Lappen der Augenblase, nicht auch dorsal und ventral von der Linse. Dies ist erst auf dem nächstfolgenden, aber auch einzig und allein auf d i e s e m Schnitt der Fall. Nur hier also stehen der vordere und hintere Glaskörperraum dorsal von der Linse in Verbindung. Schon am zweitfolgenden Schnitt legt sich die Linse dicht an die dorsale Wand der Augenblase an, löst sich aber von der ventralen Wand los, so dass die beiden Hälften des Glaskörperraumes nur ventral, nicht dorsal miteinander in Verbindung stehen. Zugleich zeigt dieser Raum auf diesem und allen folgenden Schnitten, soweit er zu sehen ist, also auch an den Schnitten medial von der Linse, eine ausgesprochene bilaterale oder naso-temporale Symmetrie. An den ersten Schnitten hinter der Linse hat er die Form eines hohen gleichschenkeligen

Dreiecks mit ventraler Basis und dorsaler Spitze. — Es kann also keinem Zweifel unterliegen, dass bei diesem Embryo die Augenblase ganz in demselben Sinne eine bilaterale oder naso-temporale Symmetrie aufweist, wie bei den Embryonen der Sauropsiden und Säugetiere.

Desgleichen konnte ich mich an einer Sagittalschnittserie eines etwas jüngeren Embryo — ich hatte notiert, dass er 36 bis 37 Urwirbel besass — von der bilateralen Symmetrie der Augenblase überzeugen. Auch diese Serie wich etwas von der Medianebene ab, aber sie ging doch mehr sagittal durch den Kopf als die vorige. Der erste Schnitt, der die Augenblase traf, zeigte den nasalen und temporalen Lappen, beide sowohl dorsal als ventral voneinander vollständig getrennt: erst auf dem zweiten Schnitt trat die Verbindung der beiden Lappen an der dorsalen Seite ein. An den Augen dieses Embryo war auch ganz deutlich eine allerdings nur sehr niedrige, flache Falte sichtbar, die von der dorsalen Wand der Augenblase gegen die Linse und den Glaskörperraum vorsprang, und wenn sie auch nur wenig entwickelt war, so erinnerte sie doch sofort an die dorsale Retinafalte der Säugetierembryonen. Sie unterschied sich aber andererseits doch wieder von dieser insofern, als die Augenblase in ihrem Bereiche dünner war, als im Bereiche der beiden Lappen. Der Glaskörperraum wies also auch hier eine bilaterale Symmetrie auf. In beiden Fällen war die fötale Augenspalte bis auf einen kleinen lateralen Rest geschlossen.

Aber auch in späteren Stadien kann man manche Erscheinung beobachten, die wohl sicher im Sinne einer bilateralen oder naso-temporalen Symmetrie zu deuten ist. Dies gilt namentlich von der Form der Retina und des Glaskörpers auf Horizontalschnitten. Die Bilder von Horizontalschnitten durch die Augen junger Tritonlarven, deren vordere Extremitäten erst zwei Fingerstummel aufweisen, erinnern in hohem Grad an die Bilder von Horizontalschnitten junger, eben aus dem Ei geschlüpfter Störlarven, wie ich ein solches auf Taf. XIII, Fig. 5 wiedergegeben habe und von denen später die Rede sein wird. Die Scheidung in eine Pars optica und Pars caeca retinae ist schon ganz deutlich, deutlicher und schärfer bei Triton als bei Acipenser, und in beiden Fällen sind die Schichten der Retina schon mit voller Sicherheit und in voller Zahl zu erkennen. Allerdings ist

auch in dieser Beziehung die Differenzierung beim Triton schon etwas weiter fortgeschritten als beim Stör. So wie man nun einen Horizontalschnitt durch das Auge eines Störs, wie er in Fig. 5, Taf. XIII abgebildet ist, durch einen senkrechten Schnitt in zwei symmetrische Hälften, eine nasale und eine temporale, zerlegen kann, so ist dies auch bei einem Horizontalschnitt durch das Auge eines Triton der erwähnten Entwicklungsstufe möglich: eine vertikale Ebene scheidet die Retina und das ganze Auge in eine nasale und eine temporale Hälfte; die nasale ist das Spiegelbild der temporalen. Der Glaskörperraum ist auf dem Horizontalschnitt in der nasalen Hälfte von derselben Grösse und Form wie in der temporalen, genau so wie beim Stör. Während aber hier der vordere und hintere Winkel abgerundet sind, also Pars caeca und Pars optica im Bogen ineinander übergehen, sind sie bei Triton scharf zugespitzt. Dadurch, dass dies für die nasale und temporale Seite in gleicher Weise zutrifft, wird der Eindruck der nasotemporalen Symmetrie noch erhöht.

Ich bin überzeugt, dass weiter fortgesetzte und namentlich auch auf die anuren Amphibien ausgedehnte Untersuchungen über die bilaterale Symmetrie des Auges noch manche neue, vielleicht überraschende Tatsache bringen werden.

b) Fische. Ich beginne mit den Selachiern, denen manche bekanntlich, vor allem seit den Untersuchungen Gegenbaurs, eine besonders tiefe Stellung und damit im Zusammenhang eine besonders grosse Bedeutung in phylogenetischer Beziehung zuschreiben. Ich habe sowohl Squaliden als Rajiden untersucht und bei beiden die bilaterale Symmetrie des Auges mit aller nur wünschenswerten Sicherheit nachweisen können. Die Fig. 1 und 2 der Taf. XIII zeigen zwei aufeinander folgende Schnitte durch das linke Auge eines Embryo von Pristiurus melanostomus von ca. 83 Urwirbeln. Der erste Schnitt (Fig. 1) ist der zweite, der den Rand der Augenblase trifft; die ersten vier Schnitte der Serie, welche etwas vom Auge zeigen, haben bloss die Linse getroffen (Schnittdicke $= 10\,\mu$). Der zweite Schnitt (Fig. 2) ist der nächstfolgende. Beide Schnitte zeigen nun ungemein schön und deutlich ausser der breiten, ventral gelegenen fötalen Augenspalte noch die vier Randkerben der Augenblase, die wir schon von den Säugetieren her kennen. Geradeso wie dort, können wir auch hier zwei dorsale und zwei ventrale Randkerben unterscheiden. Zwei

Randkerben gehören der nasalen, zwei der temporalen Hälfte der Augenblase an. Wir zählen also wieder, wie beim Schaf, Schwein oder Menschen eine dorsale und ventrale nasale und eine dorsale und ventrale temporale Randkerbe. Demnach sind auch wieder, wie dort, fünf Randlappen zu unterscheiden. Nur sind die beiden ventralen, durch die fötale Augenspalte voneinander getrennten, nicht horizontal, sondern schief oder doch sehr steil gestellt. Auf dem Schnitt der Fig. 2 und ebenso auch auf den sich unmittelbar daran anschliessenden Schnitten der Serie kann man also eine dorsale, nasale und temporale Wand der Augenblase unterscheiden und sehen, dass nasale und temporale Wand nach unten gegen die Augenspalte sich einander nähern. Die Seitenwände sind also an den Stellen der ventralen Randkerben etwas abgebogen. Bei Säugetierembryonen war an der korrespondierenden Stelle eine förmliche Abknickung zu sehen. Schon die beiden abgebildeten Schnitte lassen erkennen, dass die Augenblase sehr stark von der nasalen zur temporalen Seite zusammengedrückt ist. An dem ersten Schnitt, der die Linse nicht mehr trifft, und der mit der Äquatorialebene ziemlich genau zusammentreffen dürfte, beträgt das Verhältnis des vertikalen zum horizontalen Durchmesser 25 : 20. — An einer Sagittalschnittserie durch einen Embryo mit 66 Urwirbeln, bei dem die sechste Kiemenfurche in Bildung begriffen war, waren zwei dorsale Randkerben sicher zu konstatieren, ebenso die Kompression des Auges in naso-temporaler Richtung. Sehr deutlich waren sowohl die vier Randkerben, als auch die fünf Randlappen an einer Sagittalschnittserie durch einen Embryo von 96—97 Urwirbeln zu sehen. Dabei war aber noch folgendes festzustellen: Der dorsale Randlappen, der sich medianwärts in die dorsale Wand der Augenblase fortsetzt, war grösser geworden, die dorsale Wand war also dementsprechend breiter als früher; auch die oberen Hälften der beiden Seitenwände, also die Wände, soweit sie zwischen der dorsalen und ventralen Randkerbe liegen, waren in die Länge gewachsen; dagegen hatten sich die unteren Hälften der Seitenwände, die in der Mitte durch die fötale Augenspalte getrennt sind und bis zu den ventralen Randkerben reichen, verkürzt und zugleich mehr horizontal gestellt. — Bei einem etwas älteren Embryo ist dies noch mehr ausgeprägt und noch deutlicher ist es bei einem Embryo von 18 mm Länge. Hier

besitzt ein Äquatorialschnitt durch das Auge geradezu die Form eines Trapezes, dessen untere, ventrale Wand am kürzesten ist und durch die fötale Augenspalte in zwei gleiche Hälften geteilt wird. Dass das Auge auch in diesem Stadium durch eine im vertikalen Meridian gezogene Ebene in zwei spiegelbildlich gleiche Hälften geteilt werden kann, braucht nicht erst gesagt zu werden. Bei dem letzterwähnten Embryo erscheint auf den Schnitten durch die laterale Hälfte des Auges die dorsale Wand der Augenblase ein wenig dünner als die übrigen Wände, wodurch schon auf die späteren Verhältnisse hingewiesen wird. Ich werde darauf bei der Besprechung der Schnittbilder von Rochen wieder zurückkommen.

Die Fig. 3, Taf. XIII zeigt uns einen Schnitt durch das Auge eines Embryo von Torpedo ocellata von 21 mm Länge. Der Schnitt gehört wieder einer Sagittalschnittserie an, trifft also das Auge parallel dem Äquator. Die Linse ist auf sechzehn Schnitten getroffen; der abgebildete Schnitt ist der 13., der sie trifft. Sie ist also schon sehr nahe dem medialen Pol durchschnitten. Das Auge ist im ganzen in 48 Schnitte zerlegt. Da aber nur 39 davon das innere Blatt der Augenblase treffen und der abgebildete Schnitt der 13. von diesen 39 ist, so dürfte es wohl das Richtigste sein, zu sagen, dass der Schnitt genau an der Grenze zwischen äusserem und mittlerem Drittel des Auges durchgeht. Dahinter kommt allerdings noch der zwischen den beiden Blättern der Augenblase liegende, am Augengrund besonders grosse Zwischenraum, der einen Rest des „Sehventrikels“ darstellt. Der abgebildete Schnitt lässt ohne weiteres die bilaterale Symmetrie des Auges erkennen. Zieht man von der fötalen Augenspalte eine Linie senkrecht zur Mitte der dünnen dorsalen Wand der Augenblase, so teilt man das Auge in zwei symmetrische Hälften, eine nasale oder vordere (n) oder eine temporale oder hintere (t); erstere ist auf den Schnitten etwas grösser als letztere, was darin den Grund hat, dass das Auge ein wenig schief stand, so dass die nasale Hälfte der Augenblase um zwei Schnitte früher getroffen wurde als die temporale. Die leichte Asymmetrie, die der Schnitt aufweist, ist also lediglich die Folge der Schiefstellung des Auges und beruht nicht auf einer wirklichen Asymmetrie. Zur Erläuterung dieses Bildes, sowie zum Verständnis der Form des Auges überhaupt, muss ich ein wenig weiter ausholen. Der

erste Schnitt der Serie, der etwas vom Auge zeigt, trifft bloss das Epithel der äusseren Linsenfläche. Der zweite enthält schon den Anschnitt des vorderen Randes oder des nasalen Lappens der Augenblase. Noch voller ist dieser Lappen auf dem dritten Schnitt getroffen. Der vierte enthält den Anfang der dorsalen und ventralen Wand, jene aus zwei Epithellamellen bestehend, diese schon mit der fötalen Augenspalte. Der Umstand, dass dorsale und ventrale Wand der Augenblase gleichzeitig auf dem Schnitt erscheinen, ist meiner Ansicht nach wichtig. Der fünfte Schnitt zeigt auch schon die temporale Wand und demnach die ganze Augenblase. Abgesehen von der fötalen Augenspalte, die gleich auf dem ersten Schnitt, der sie enthält, ganz schmal ist, bildet diese ein einheitliches geschlossenes Ganzes. Von hier an bis zu dem abgebildeten 13. Schnitt der Serie ändert sich das Bild im wesentlichen nicht.

Was nun zunächst das Bild der Linse auf der Figur betrifft, so sieht man die Kerne der Linsenfasern in zwei Felder, ein dorsales und ein ventrales, verteilt; es entspricht dies der bekannten, auch von mir genau beschriebenen Tatsache, dass sich an der hinteren Fläche der Linse der Selachier eine horizontale Spalte ausbildet, die sich später zur horizontalen hinteren Linsennaht schliesst. Auch die Tatsache, dass die hintere Linsennaht horizontal, die vordere senkrecht steht, worüber man in meiner Linsenarbeit nachlesen mag, spricht im Sinne einer bilateralen oder naso-temporalen Symmetrie des Auges. An der Augenblase können wir an dem Schnitt eine dorsale, eine vordere und hintere oder nasale und temporale und eine ventrale Wand unterscheiden. Als dorsal will ich bloss die dünne Strecke bezeichnen, als vordere und hintere die beiden dicken, etwas oberhalb der Mitte im stumpfen, abgerundeten Winkel abgebogenen Wände und als untere die sehr schmale und dünne Strecke, welche in der Mitte die fötale Augenspalte enthält: diese untere oder ventrale Wand reicht von der Abknickungsstelle der vorderen bis zur Abknickungsstelle der hinteren Wand. Diese Abknickungsstellen entsprechen, wie ich nach meinen Befunden an Pristiurusembryonen sagen kann, den Stellen, an welchen am Rande der Augenblase die ventralen Randkerben gelegen hatten (vergl. die Fig. 2 von Pristiurus). Ich habe schon oben erwähnt, dass die ventral von diesen Randkerben gelegenen Teile der Augenblasenwand später

im Wachstum relativ gegenüber den dorsalen Abschnitten zurückbleiben und sich ventralwärts umbiegen, bis sie schliesslich dieselbe Stellung zur fötalen Augenspalte einnehmen wie bei Torpedo. Da kein Zweifel besteht, dass die breitere dorsale und die schmälere ventrale Wand dieses Schnittes später zu Teilen der Pars caeca retinae werden, muss man sagen, dass die nasale und temporale Wand der Pars optica der Augenblase weiter nach vorn reichen, also grösser sind, als die dorsale und ventrale Wand. Die dorsale und ebenso die ventrale Wand bestehen, wie die ganze Augenblase, aus zwei Lamellen. Davon ist die äussere oder das äussere Blatt ein Teil des Pigmentepithels, die innere oder das innere Blatt eine Fortsetzung der Pars optica im engeren Sinne des Wortes, d. h. der Pars optica schlechtweg nach Abzug des Pigmentepithels. Da der Schnitt die obere Wand schief trifft, erscheinen die Kerne des Pigmentblattes in mehreren Reihen übereinander; am nasalen und temporalen Lappen der Augenblase dagegen erscheint dieses Blatt als ein schönes regelmässiges kubisches Epithel. Es ist dies namentlich dort der Fall, wo das Epithel senkrecht getroffen ist. Das innere Blatt der dorsalen Wand ist ein mehrreihiges Zylinderepithel, dessen Kerne senkrecht gegen die Oberfläche in die Länge gestreckt und sehr schmal sind. Ähnliches gilt von den beiden Lamellen der unteren schmalen Wand, die in der Mitte durch die fötale Augenspalte geteilt ist; nur ist die äussere Lamelle etwas dicker und ihre Zellen höher, die innere etwas dünner und ihre Kerne stehen nicht so zahlreich und dicht übereinander als in der oberen Wand. Das innere Blatt der vorderen und hinteren Wand der Augenblase macht den Eindruck eines sehr hohen, dicken, mehrreihigen Zylinderepithels mit sehr langen, schmalen, fast stabförmigen Kernen, die nur die Innenfläche der Lamelle frei lassen, ohne dass aber von einem eigentlichen Randschleier gesprochen werden könnte. An der Aussenfläche der Lamelle, also dem Pigmentblatt zugewendet, stehen wieder sehr zahlreiche Mitosen. Wie bei den Säugetieren und sonst geht also auch hier die Vermehrung der Zellen lediglich an der Aussenfläche des inneren Blattes der Augenblase vor sich. Endlich erwähne ich, dass im Glaskörperraum sehr viele kleine Zellen zerstreut sind. Franz hat einmal bemerkt, dass er einer Zeichnung von mir in meiner ersten Linsenarbeit, die im Glaskörper

von Pristiurus einige Zellen zeigt, nicht trauen könne. Er meinte, wenn ich meine Präparate noch einmal daraufhin untersuchte, würde ich mich überzeugen, dass es solche Zellen nicht gibt. Ich hoffe, dass ihn die Fig. 3, Taf. XIII davon überzeugen wird, wie unbegründet sein Verdacht war.

Für die richtige Beurteilung der Lappung der Augenblase ist es von einiger Bedeutung, die Ausdehnung der dünnen Partie der dorsalen Wand zu beachten. In dieser Hinsicht bemerke ich, dass das innere Blatt, wenigstens in seiner nasalen, dorsalen und ventralen Wand (die temporale Wand tritt, wie gesagt um einen Schnitt später auf), auf 39 Schnitten zu sehen ist, und dass auf 14 von ihnen, also auf mehr als auf einem Drittel, die dorsale Wand in der Mitte so dünn ist, wie dies der abgebildete Schnitt zeigt. Erst mehrere Schnitte hinter der Linse wird diese Strecke dicker und schmäler, um allmählich so dick zu werden wie die nasale und temporale Wand. Aber auch dann ist die bilaterale Symmetrie der Augenblase noch deutlich erkennbar. Ich erwähne alles dies deshalb, weil es zeigt, dass die Ursache des eigentümlichen Schnittbildes der Fig. 3, Taf. XIII nicht etwa darin zu suchen ist, dass das Auge schief steht und infolgedessen dorsale und ventrale Wand nicht in gleichem Abstande vom Augengrund getroffen sind. Dagegen spricht schon die früher erwähnte Tatsache, dass in der Schnittserie dorsale und ventrale Wand gleichzeitig auf einem und demselben Schnitt getroffen sind. Die Erfahrungen, die ich an Knochenfischen, Ganoiden und Amphibien gemacht hatte, hatten auch bei mir anfangs den Verdacht wachgerufen, es könnte die Form des Äquatorialschnittes mit der Schiefstellung des Auges zusammenhängen; aber die erwähnten Tatsachen haben mich doch davon überzeugt, dass die Schiefstellung, wenn überhaupt zu dieser Zeit der Entwicklung von einer solchen gesprochen werden könnte, nicht oder wenigstens nicht die wichtigste Ursache des eigentümlichen Schnittbildes sein kann. Übrigens ist bei den Haifischen, und zwar sowohl bei den Squaliden als den Rajiden, eine ganz ähnliche Stellungsänderung der Augen während der Entwicklung zu konstatieren wie bei den übrigen Wirbeltieren. Anfangs, bei jungen Embryonen, sind die Augen mit ihrer Achse nach aussen unten gerichtet; dann stellen sie sich mit ihrer Achse horizontal und schliesslich drehen sie sich ein wenig nach oben, sodass die Achse von innen unten nach aussen oben

gerichtet ist. In dem Stadium, in welchem das in Fig. 1 und 2 abgebildete Auge von Pristiurus und ebenso auch in dem, in welchem das Auge von Torpedo (Fig. 3) getroffen ist, steht die Achse genau oder fast genau horizontal. Bei einem jüngeren Torpedoembryo, einem solchen von 17 mm Länge, ist die Augenachse vielleicht ein ganz klein wenig nach aussen unten geneigt, die dünne Strecke der dorsalen Wand ist viel weniger ausgedehnt, aber auch hier tritt an allen Schnitten der Serie die bilaterale Symmetrie des Auges ganz deutlich in die Erscheinung. Nebenbei bemerkt, sind an dieser Serie die beiden dorsalen Randkerben der Augenblase sehr schön zu sehen. Bei einem Embryo von 24 mm Länge ist die Achse eben merklich nach aussen oben gerichtet; die Symmetrie des Auges ist auch hier sehr klar zu sehen. Die Schnittbilder sind ähnlich dem in Fig. 3 wiedergegebenen.

Noch will ich ein paar Worte über den Processus falciformis (die Leiste nach H. Virchow) und den N. opticus sagen. Auf dem Schnitt der Fig. 3 ist von dieser Bildung nichts zu sehen; sie tritt erst zwei Schnitte weiter medial, also näher dem Optikuseintritt, auf; wie schon aus meiner ersten Linsenarbeit aus dem Jahre 1898 zu ersehen ist, besteht sie in einer Einwucherung gefässhaltigen Mesodermgewebes durch die fötale Augenspalte. Sie ragt wie ein Pilz aus der überall ganz schmalen Augenspalte in den Glaskörperraum hinein. In ihrem distalen, der Linse benachbarten Ende bemerkt man auf der Serie ein einziges sehr weites Gefäss, weiter nach innen, also näher dem Optikuseintritt zwei, dann drei und vier und schliesslich beim Optikuseintritt selbst wieder nur zwei Gefässquerschnitte. Aus der Reihe der Schnitte ergibt sich, dass beim Optikuseintritt ein Gefäss in die Leiste eintritt, nach vorn läuft, hier sich etwas erweitert und dann nach hinten läuft: es handelt sich also im wesentlichen um eine Gefäßschlinge, an der wir einen zuführenden und abführenden Schenkel und den im vordersten Ende der Leiste gelegenen Scheitel unterscheiden können. Ob der zuführende oder der abführende Schenkel oder beide sich während ihres Verlaufes durch die Leiste teilen, vermag ich nicht zu entscheiden; jedenfalls findet eine Teilung statt; sonst liesse sich die Vermehrung der Gefässquerschnitte in der Leiste nicht erklären. Von den Bindegewebszellen an der Oberfläche der Leiste strahlen in radiärer

Richtung zahlreiche feine Fäden oder Fasern in den Glaskörperraum aus.

Bei dem nächst jüngeren Embryo von 17 mm Länge ist die Leiste viel kleiner, unansehnlicher und springt viel weniger weit in den Glaskörperraum vor. Bei dem Embryo von 24 mm Länge dagegen ist die Leiste nicht bloss grösser, sondern reicht auch etwas weiter nach vorn, so dass Schnitte, welche noch die Linse treffen, auch das vordere Ende der Leiste zeigen. Der Querschnitt der Leiste ist bei diesem Embryo mehr rund als pilzförmig, und da die fötale Augenspalte in der Nähe des Optikuseintrittes schon geschlossen ist, so müssen wohl die Gefässe jetzt etwas weiter vorn eintreten. Von den in den Glaskörper radiär ausstrahlenden Faserzügen gilt dasselbe wie von dem zuerst erwähnten Stadium.

Was den Optikus betrifft, so möchte ich Folgendes bemerken. Ich habe früher gesagt, dass auf dem Schnitt der Fig. 3 zwar noch kein eigentlicher Randschleier, wohl aber eine kernfreie Zone an der Innenfläche der Retina zu sehen ist. Verfolgt man aber die Serie weiter gegen den Augenhintergrund, so sieht man in der kernfreien Zone ganz zweifellos Nervenfasern auftreten, welche deutlich gegen den Optikuseintritt konvergieren. Sie liegen dann zu mehreren, dicht aneinander angeschlossenen Bündeln vereinigt an der Aussenseite der Augenblase. Am Augenblasenstiel beschränken sie sich ausschliesslich auf seine dickere, ventrale Wand und sind vom Lumen durch eine Lage von Gliakernen getrennt. Dass der Augenblasenstiel noch im Wachstum begriffen ist, beweisen die Mitosen in ihm. Der Querschnitt durch die Faserbündel des Optikus wird allmählich kleiner und kleiner, ist aber doch mit Sicherheit bis zur Hinterwand des Recessus opticus an der Hirnbasis zu verfolgen. Die Grösse des Querschnittes beträgt hier allerdings ein Drittel von der in der Nähe des Auges. Der Recessus opticus läuft bekanntlich nach vorn und unten in eine scharfe Spitze aus und das Bündel von Optikusfasern liegt unmittelbar hinter der Spitze an der Aussenfläche der Wand des Recessus.

Bei dem nächst jüngeren Torpedo-Embryo von 17 mm Länge sind am Augenhintergrund gleichfalls schon Nervenfasern nachweisbar; allerdings nur in geringer Menge. Sie laufen in der Richtung gegen den Augenblasenstiel, sind aber nicht weit zu verfolgen.

Bei dem älteren, erwähnten Embryo von 24 mm Länge ist der Optikus schon sehr mächtig: seine Bündel strömen am Augenhintergrund gegen die Eintrittsstelle des Nervs zu und sammeln sich jetzt keineswegs bloss vom Augenhintergrund und seiner nächsten Umgebung, wie bei dem Embryo von 21 mm Länge, sondern wohl schon von der ganzen Pars optica retinae. An der Eintrittsstelle des Optikus und ihrer Umgebung sind die radiär zusammenlaufenden Bündel durch reihenweise geordnete Zellen der Ganglienzellenschicht voneinander getrennt, wodurch ein äusserst elegantes Bild von sich abwechselnden radiären Zellreihen und dazwischen liegenden Nervenfaserbündeln zustande kommt. Die Bündel des Optikus sind durch gliöse Septa voneinander getrennt. Der Augenblasenstiel ist zu dieser Zeit noch in der ganzen Ausdehnung offen, d. h. er enthält noch, wie früher, ein Lumen. Dieses ist allerdings in der Mitte seines Verlaufes ausserordentlich eng, sein Durchmesser kaum halb oder ein Drittel so gross als ein Zellkern. Trotzdem ist der Kanal leicht zentralwärts bis in den Recessus opticus zu verfolgen. Die Wand des Kanals ist an der dorsalen Seite sehr dünn und besteht hier aus einer einfachen Lage kubischer Zellen; diese sind leicht zentralwärts bis zum Ependym des Recessus zu verfolgen. Das Lumen des Augenblasenstiels hat also eine ganz exzentrische Lage. Auch an der ventralen Seite ist das Lumen von Zellen begrenzt, die zweifellos als Gliazellen zu bezeichnen sind und dem Optikus zugerechnet werden müssen; unterhalb dieser Gliazellen des Optikus folgt dann die mächtige Masse von Optikusfaserbündeln. Die erwähnten gliösen Septen, welche, wie gesagt, die Bündel voneinander trennen, ziehen im allgemeinen von der dorsalen Seite, also von der Gegend, in der im Augenblasenstiel das Lumen liegt, divergierend ventralwärts. Die Anordnung ist also eine andere als im Optikus der Säugetiere, was in letzter Linie darin den Grund hat, dass sich bei den Selachiern, wie überhaupt bei den niederen Wirbeltieren, die fötale Augenspalte nicht auf den Augenblasenstiel zentralwärts fortsetzt. Es bildet sich also auch nie im Optikus ein Kanal aus, der demjenigen zu vergleichen wäre, der die Arteria und Vena centralis retinae, beziehungsweise in früheren Stadien die Arteria hyaloidea aufnimmt. Genau, wie ich dies für den Embryo von 21 mm Länge feststellen konnte, nimmt auch bei diesem Embryo die Grösse des Optikusquerschnittes in zentripetaler

Richtung sehr erheblich ab. So bestätigen also meine Beobachtungen durchaus die Angaben Froriep's, die sich gleichfalls auf einen Embryo von Torpedo (die Art nennt Froriep nicht) beziehen. Bekanntlich war Froriep der erste, der den einwandfreien Nachweis für das zentripetale Wachstum der Optikusfasern bei Selachierembryonen erbrachte. Meine Beobachtungen bestätigen dagegen nicht die sehr merkwürdigen, bereits früher erwähnten Angaben von v. Szily über die Bildung und das Wachstum der Optikusfasern. Geradeso wie bei Säugetier-, speziell bei Kaninchenembryonen, finden sich auch bei Selachierembryonen im Augenblasenstiel die bekannten mit alkoholischem Boraxkarmin oder Cochenille-Alaun gut färbbaren Körner, die nach v. Szily aus dem Zerfall von Zellkernen entstehen und beim Wachstum der Optikusfasern eine wichtige Rolle spielen sollen. Aber diese Körner sind gerade dort in ganz besonders grosser Zahl vorhanden, wo sich nie eine Optikusfaser bildet, nämlich in der dorsalen Wand des Augenblasenstiels, von der mitgeteilt wurde, dass sie in das Ependym des Recessus opticus verfolgt werden kann.

Dasselbe wie Torpedoembryonen lehren auch solche von Raja. Ich besitze eine Sagittalschnittserie von Raja alba mit 116—118 Urwirbeln, eine ebensolche Serie von Raja clavata mit ca. 127 Urwirbeln, eine dritte Serie von Raja clavata mit 156 Urwirbeln und eine vierte Serie, wieder von Raja alba, bei der ich die Zahl der Urwirbel nicht sicher feststellen konnte; ich habe nur die Länge des Embryo notiert, die 4 cm betrug. Nebenbei bemerkt, darf man aus der Zahl der Urwirbel verschiedener Arten oder gar Familien und Ordnungen keinen Schluss auf die Entwicklungshöhe ziehen. Obwohl die Rajiden oder Batoiden bekanntlich einen sehr gedrungenen Habitus besitzen, während sich die Squaliden durch einen schlanken Körperbau auszeichnen, zeigen doch beide in korrespondierenden Entwicklungsstadien sehr verschieden grosse Zahlen von Urwirbeln. Bei Pristiurusembryonen von 66—68 Urwirbeln z. B. ist die Linse bereits vom Ektoderm abgeschnürt, bei dem erwähnten Embryo von Raja alba mit 116—118 Urwirbeln dagegen noch nicht: hier senkt sich noch in die solide Linsenmasse eine trichterförmige Grube ein, ähnlich wie bei Pristiurusembryonen von 63 Urwirbeln. Rajidenembryonen sind bekanntlich anfangs ebenso schlank und schmächtig wie Squalidenembryonen, wie jeder, der nicht selbst

solche Embryonen gesehen hat, durch die schönen Wachsmodelle von Ziegler bestätigt sehen kann. Erst mit der Verbreiterung der Brustflossen ändert sich der Habitus. Wir beobachten hier dasselbe wie unter den Reptilien bei den Schildkröten. Junge Schildkrötenembryonen sind so schlank wie Eidechsenembryonen: freilich wird sie niemand, der einige Erfahrung hat, mit solchen verwechseln; haben sie doch von — ich möchte fast sagen — allem Anfang an eine ganz andere Physiognomie als die Eidechsen oder auch als die Krokodile.

Was nun die Augen des jüngsten der vier genannten Rajaembryonen betrifft, so sind sie sehr deutlich in naso-temporaler Richtung zusammengedrückt, ihr senkrechter Durchmesser also grösser als ihr horizontaler. Die fötale Augenspalte, die auch hier nicht auf den Augenblasenstiel übergreift, ist noch sehr weit. Das Auge ist also nicht bloss in Beziehung auf die Linse, sondern auch in Beziehung auf die Retina weniger weit entwickelt als bei dem Pristiurusembryo von 83 Urwirbeln, dem die beiden Schnitte der Fig. 1 und 2 Taf. XIII angehörten. Der zweite der genannten Embryonen zeigt wesentlich dieselben Verhältnisse. Vor allem ist bemerkenswert, dass an der Serie vom Auge zuerst die Anschnitte der vorderen und hinteren Wand erscheinen, zu denen erst auf dem nächstfolgenden Schnitt der Anschnitt der oberen Wand kommt. Ferner ist bemerkenswert, dass an der Augenblase die zwei dorsalen Randkerben zu sehen sind. 3. Ist der Glaskörperraum im grossen und ganzen dreieckig mit oberer Basis und unterer, in der fötalen Augenspalte gelegener Spitze; diese Form tritt vor allem an den Schnitten zu Tage, die die Linse nicht mehr treffen; an den ersten von diesen Schnitten ist die dorsale Wand des inneren Blattes der Augenblase etwas nach unten vorgewölbt. 4. Sieht es fast aus, als ob am Augengrund von oben und hinten ein Wulst in den Glaskörperraum vorspringe, ähnlich, wie wir dies beim Huhn gesehen haben. Und endlich 5. ist mir die beträchtliche Grösse der Linse dieses Embryo aufgefallen. Ebensowenig, wie früher, setzt sich auch jetzt die nunmehr schon enger gewordene Augenblasenspalte auf den Stiel der Augenblase fort. Von der Anlage eines Processus falciformis oder einer Leiste ist nur an ein paar Schnitten ganz hinten in der Nähe des Augenhintergrundes etwas zu sehen.

Was nun endlich den letzten Embryo von 4 cm Länge

betrifft, so kann ich über ihn folgendes berichten: Die ersten Schnitte treffen wieder nur die Linse; dann folgen Schnitte durch die hintere und sehr bald darauf auch solche durch die vordere Wand der Augenblase. Vordere und hintere Wand biegen sich sodann ventralwärts gegeneinander, um hier die fötale Augenspalte zu begrenzen. Zuletzt folgt die dorsale Wand, die geradeso wie bei Torpedo viel dünner ist als die vordere und hintere. Das Bild wird dann alsbald dem in Taf. XIII, Fig. 3 von Torpedo mitgeteilten sehr ähnlich. Es kann wohl kaum einem Zweifel unterliegen, dass zu dieser Zeit bei Raja die Augen ein klein wenig schief stehen, d. h. nach aussen und oben gerichtet sind; die Form des Schnittbildes mag also zum Teil auf diese schiefe Stellung zu beziehen sein. Mir erscheint auch weniger der Umstand von Wichtigkeit, dass die dorsale Wand im Vergleich mit der vorderen und hinteren so dünn ist, als vielmehr die ganze Form des Querschnittes; diese ist, wie schon gesagt und wie man auch an der Fig. 3 sieht, im ganzen und grossen ein Dreieck mit nach oben gerichteter Basis, nach unten gegen die fötale Augenspalte gerichteter abgestutzter Spitze.

Was den Optikus dieses Raja-Embryo betrifft, so gilt von ihm ungefähr dasselbe wie von dem des Torpedo-Embryo von 21 mm Länge. Ja, vielleicht ist er noch nicht einmal so weit entwickelt. Die Grösse des Querschnittes der Faserbündel nimmt auch hier von der Retina gegen das Gehirn ab. —

Zum Schlusse will ich, gewissermassen nebenbei, erwähnen, dass ich ausser den früher erwähnten Sagittalschnittserien von Pristiurus-Embryonen und zahlreichen anderen durch jüngere Embryonen, die für unsere Frage nicht näher in Betracht kommen, noch Sagittalschnittserien von älteren Pristiurus-Embryonen folgender Grösse besitze: 18, 22, 24, 27, 28 und 30 mm; ausserdem besitze ich noch ein paar Sagittalschnittserien von älteren Embryonen von Scyllium canicula. Über die Pristiurus-Embryonen habe ich folgende Notizen gemacht. Embryo von 18 mm Länge: Bilaterale Symmetrie des Auges unverkennbar, ähnlich wie bei den nächst jüngeren, früher besprochenen Embryonen; von Optikusfasern ist noch nichts zu sehen. Embryo von 22 mm Länge: Auf der Serie ist zuerst nasale und temporale Wand getroffen, darauf erscheinen nahezu gleichzeitig dorsale und ventrale. Der erstere Umstand steht wieder im Einklang mit der naso-temporalen Symmetrie.

Einige der folgenden Schnitte zeigen sodann eine gewisse Ähnlichkeit mit dem abgebildeten Schnitt von Torpedo. Es sind schon ein paar sehr zarte, aus einigen wenigen Fasern bestehende Optikusbündel zu sehen; sie sind aber nur am Ansatz des Augenblasenstiels, nicht in diesem selbst, zu finden. Im äusseren Blatt der Augenblase ist Pigment aufgetreten, allerdings nur in Form einiger weniger Körnchen, und auch diese sind nur in der Nähe des Augenblasenrandes innerhalb der nasalen und temporalen Wand der Augenblase zu sehen. Embryo von 24 mm Länge: Auch hier ist zunächst nur die nasale und temporale Wand getroffen, dann folgt die ventrale, die durch die fötale Augenspalte in zwei Hälften geteilt ist, und den Schluss macht die dorsale, die zunächst ähnlich wie bei Torpedo dünn ist, dann aber bald, früher als hier, dicker wird. Die bilaterale Symmetrie des ganzen Auges tritt auf den Äquatorialschnitten unverkennbar hervor. Pigment findet sich etwas reichlicher als bei dem früheren Embryo, aber nur wieder im peripherischen äusseren Teil der Augenblase und auch da nur in der nasalen und temporalen Wand. Die Optikusfaserbündel bilden bei diesem Embryo ausnahmsweise keine geschlossene Masse, sondern sind durch grössere Zwischenräume voneinander getrennt. Immerhin liegen sie aber alle, wie auch sonst, an der Aussenseite der ventralen Wand des Augenblasenstiels. Eines der Bündel lässt sich bis in die Nähe des Recessus opticus verfolgen, die übrigen verschwinden früher. Embryo von 27 mm Länge: Zuerst erscheint in der Sagittalschnittserie wieder vordere und hintere, dann ventrale und zuletzt dorsale Wand. Vom Pigment gilt im wesentlichen das früher Gesagte. Was den Optikus betrifft, so sieht man in der Nähe der Retina zwei mächtige Bündel von ungleicher Grösse. Cerebralwärts werden sie schwächer und scheinen sich dann aneinanderzulegen. Jedenfalls ist weiter nach innen nur ein einziges Bündel zu sehen, das sich auch bis in die hintere Wand des Recessus opticus verfolgen lässt. Der Embryo von 28 mm Länge zeigt ähnliche Verhältnisse, nur ist er ein wenig schief geschnitten, so dass auf der linken Seite die ventrale Wand der Augenblase früher erscheint als die dorsale, während auf der rechten Seite das Umgekehrte der Fall ist. Beim Embryo von 30 mm Länge trifft man wieder das gewöhnliche Verhalten, indem zuerst nasale und temporale, dann dorsale und zuletzt ventrale Wand auf den

Schnitten erscheinen. Alles in allem kann man sagen, dass die bilaterale Symmetrie des Auges in der ganzen Form des Auges, vor allem auf Schnitten, welche der Äquatorialebene parallel gehen, zum Ausdruck kommt.

Was die Ganoiden betrifft, so besitze ich einige Sagittal-, Quer- und Horizontalschnittserien von jüngeren Larven von Acipenser sturio, die ich vor 25 Jahren in Glückstadt, nördlich von Hamburg, gesammelt habe. Leider beschränkt sich das Material auf zwei Stadien. Als ich nach Glückstadt kam, wollte es nicht mehr gelingen, gleichzeitig je ein geschlechtsreifes Männchen und Weibchen zu bekommen, um die künstliche Befruchtung ausführen zu können. So war ich also auf das Material angewiesen, das aus Eiern stammte, an denen einige Tage vor meiner Ankunft der freundliche Gastwirt Mohr, der mich damals in jeder Weise unterstützte, die künstliche Befruchtung ausgeführt hatte. Die jüngeren Larven waren eben aus dem Ei geschlüpft, die älteren waren sechs Tage alt. Was zunächst die jungen Larven betrifft, so habe ich von ihnen eine grössere Zahl von Schnittserien in den drei erwähnten Richtungen angefertigt. Ich beginne mit der Beschreibung des Bildes, welches man auf einem Querschnitt durch die Mitte des Auges erhält. Ein solcher Schnitt ist auf Taf. XIII, Fig. 4 abgebildet. Das, worauf ich zunächst die Aufmerksamkeit lenken möchte, ist die Schiefstellung des Auges. Die Augenachse ist schief von aussen und oben nach innen und unten gerichtet. Es ist dies um so auffallender, als die Haifische andere Verhältnisse bieten, indem die Augenachsen bei ihnen rein oder fast rein horizontal stehen; es gilt dies sowohl für die Squaliden als für die Rajiden. Bei letzteren scheinen im erwachsenen Zustand die Augen ein klein wenig nach aussen und oben gerichtet zu sein.

Ferner besitze ich drei Querschnittserien von Embryonen von Lepidosteus osseus: der jüngste der Embryonen war 8,3 mm lang, der zweite 12,6 mm und der dritte 16,5 mm. Bei allen dreien stehen die Augenachsen rein horizontal. Dagegen muss ich bemerken, dass bei zwei jungen Amien meiner Sammlung (Amia calva) die Augen etwas schief nach oben gerichtet zu sein scheinen. Bei der Forelle sehen die Augenachsen anfangs (11 mm Länge) schief nach unten, dann (17 mm) ziemlich genau nach aussen und schliesslich (30, 40 und 50 mm) vielleicht um eine Spur

nach oben. Sicher bin ich aber letzterer Angabe nicht. Bei unseren Störlarven stehen also die Augen sehr schief, was jedenfalls unter den Fischen eine Ausnahme bildet. Die Beachtung dieser Eigentümlichkeit ist natürlich für die Beurteilung der Bilder, welche Sagittal- und Horizontalschnitte geben, von Wichtigkeit.

Die Linse bietet genau dasselbe Bild wie die Linse eines Axolotl (vergl. meine erste Linsenarbeit). Die Retina ist bereits ziemlich weit differenziert. Nicht bloss, dass sie eine Scheidung in eine Pars optica und Pars caeca erkennen lässt, zeigt jene auch bereits eine Sonderung in mehrere Schichten. Diese ist in der Mitte des Augenhintergrundes am deutlichsten und am meisten fortgeschritten — man betrachte nur die Stäbchen und Zapfen — und nimmt nach der Peripherie mehr und mehr ab. Der Optikus besitzt schon sehr gut entwickelte Fasern. Er tritt tief ventral am Augengrund ein und mit ihm dringt zugleich Bindegewebe in den Glaskörperraum, das nur aus einer geringen Zahl von Zellen besteht und gegen die Linse zieht. Es kann keinem Zweifel unterliegen, dass wir es hier mit dem Processus falciformis (Leiste nach H. Virchow) zu tun haben. Das Bindegewebe führt ein Gefäss.

Sehr eigentümlich sind die betreffenden Verhältnisse bei Lepidosteus. Auch hier entspringt der Optikus tief ventral von der Mitte des Augenhintergrundes und mit und unter ihm tritt wieder gefässführendes Bindegewebe in den Glaskörperraum ein. Ein Gefäss zieht von hier im vertikalen Meridian nach oben an der Aussenseite des Glaskörpers, zwischen ihm und der Limitans, ein zweites zieht nach vorn gegen die Linse; diese Gefässe sind auch schon bei dem jüngsten der drei von mir untersuchten Lepidosteusembryonen vorhanden. Für unsere Frage sind sie deshalb von Wichtigkeit, weil die Gefäßstämme im vertikalen Meridian, der hier wieder der Grenze zwischen nasaler und temporaler Hälfte der Retina entspricht, verlaufen. Ebenso gehört ja auch der durch die fötale Augenspalte eindringende Processus falciformis, geradeso wie die fötale Augenspalte selbst, der Grenze zwischen nasaler und temporaler Bulbushälfte an.

Wie die Fig. 4 zeigt, erscheint der Glaskörperraum auf dem Vertikalschnitt dreieckig. Eine Seite des Dreieckes wird von der Linse, die zweite vom Augenhintergrund und die dritte von der ventralen Wand der Augenblase gebildet. Diese Ver-

hältnisse eines Vertikalschnittes sind für die Beurteilung der Bilder von Sagittal- und Horizontalschnitten von Wichtigkeit. Zunächst habe ich auf Taf. XIII, Fig. 6 und 7 zwei Schnitte aus einer Sagittalschnittserie einer gleich weit entwickelten Störlarve abgebildet. Der erste Schnitt der Serie, der etwas vom Auge sehen lässt, zeigt den Anschnitt der Linse und des temporalen Lappens. Der nächstfolgende zeigt auch schon den Anschnitt des nasalen Lappens, diesen natürlich jetzt entsprechend kleiner als den temporalen. Beide Lappen sind schief gegeneinander gestellt und fassen die Linse zwischen sich. Dorsal sind sie sehr weit voneinander getrennt, ventral scheidet sie bloss die sehr schmale fötale Augenspalte. Dritter, vierter und fünfter Schnitt geben wesentlich dasselbe Bild, nur erscheinen die Lappen grösser und ebenso natürlich auch die Linse. Den sechsten Schnitt der Serie zeigt uns die Fig. 6. Auch hier sehen wir die beiden Lappen der Augenblase, wobei der nasale kleiner ist als der ein klein wenig weiter zentralwärts getroffene temporale. Oben sind auch hier wie an den vorhergehenden Schnitten die Lappen durch eine breite Lücke voneinander getrennt, während unten die ausserordentlich enge fötale Augenspalte zu sehen ist. Über ihr liegt das Bindegewebe des Processus falciformis mit einem Gefässquerschnitt. Von dem Bindegewebe strahlen radiär Fäden in den nasalen und temporalen Glaskörperraum. Auf den nun folgenden Schnitten treten die beiden Lappen dorsalwärts miteinander in Verbindung und den zweitfolgenden habe ich in Fig. 7 abgebildet. Man sieht hier die beiden Lappen durch eine dünne, breite Brücke miteinander in Verbindung stehen. Diese Brücke besteht natürlich aus den beiden Lamellen der Augenblase. Die innere Lamelle besteht aus zylindrischen, die äussere aus kubischen Zellen. Diese letzteren werden in nasaler und temporaler Richtung, also nach links und rechts auf der Figur, niedriger und gehen in das ungemein flache Pigmentepithel der Retina über. An der Brücke selbst weisen die Zellen kein Pigment auf. Vom Processus falciformis strahlen wieder Fäden in den Glaskörperraum. Ähnliche Fäden entspringen augenscheinlich auch direkt von den Zellen der inneren Lamelle der Augenblase neben der fötalen Augenspalte. Der Glaskörperraum wird nur oben durch die Linse in eine temporale und eine nasale Hälfte geteilt. Die Differenzierung ist an dem

weiter medial getroffenen temporalen Lappen deutlicher als an dem nasalen. — Zwei Schnitte weiter nach der Mittelebene zu schwindet die Linse und noch zwei Schnitte weiter auch der Glaskörperraum.

Der Optikus enthält schon sehr schöne Fasern, die zu Bündeln vereinigt sind und sich leicht bis in die hintere Wand des Recessus opticus verfolgen lassen. Auf Querschnitten kann man die Optikusfasern der beiden Seiten sich schon kreuzen sehen. Dasselbe gilt auch von den korrespondierenden Embryonen von Lepidosteus.

Und nun betrachten wir noch den in Fig. 5 abgebildeten Horizontalschnitt durch das rechte Auge eines Störembryo des gleichen Stadiums. Ich bemerke, dass die beiden Augen so zueinander stehen, dass ihre Axen sich in einem nach vorn offenen, äusserst stumpfen Winkel schneiden würden. Die Schiefstellung ist zu dieser Zeit so gering, dass ich sie vielleicht übersehen hätte, wenn mir nicht aufgefallen wäre, dass auf allen meinen Sagittalschnittserien zuerst der temporale und erst einen Schnitt später der nasale Lappen zur Ansicht kommt. — Das Bild der Fig. 5 ist sehr lehrreich, denn es lässt, wie mir scheint, keinen Zweifel darüber zu, dass auch beim Stör das Auge eine nasotemporale Symmetrie aufweist. Im vertikalen Meridian ist der Glaskörperraum ungemein seicht, vorn und hinten aber, im nasalen und temporalen Lappen, erweitert er sich zu einer ansehnlichen Höhle. Wie auf dem Vertikalschnitt ist auch hier die Teilung der Retina in eine Pars optica und Pars caeca ohne weiteres zu erkennen. Beide gehen im Bogen ineinander über. Wie ich früher erwähnt habe, sind beide Abschnitte der Retina in einem, diesem Stadium des Störs korrespondierenden Stadium bei Triton in spitzem Winkel gegeneinander abgesetzt. Hier, wie dort, weist aber der Glaskörperraum eine deutliche naso-temporale Symmetrie auf. Der Eindruck dieser Symmetrie wird noch dadurch erhöht, dass der Abstand der Linse von der Mitte des Augenhintergrundes geringer ist als nach vorn oder hinten zu. Übrigens fällt die naso-temporale Symmetrie des Auges, die Teilung in eine vordere und hintere Hälfte, sofort in die Augen, wenn man die Horizontalschnitte nach der ventralen Seite zu, also gegen die Augenblasenspalte hin, verfolgt. Man sieht dann, dass diese, beziehungsweise der durch sie eintretende Processus falciformis, eine scharfe Grenze

zwischen nasalem und temporalem Lappen der Retina bildet. Die Verlaufsrichtung der Spalte ist zu dieser Zeit eine fast rein quere.

Vom älteren Stadium von Acipenser besitze ich je eine Sagittal-, Quer- und Horizontalschnittserie. Die Querschnittserie lehrt, dass die Augen auch jetzt noch etwas nach oben blicken, wenn auch vielleicht nicht mehr so stark als bei den eben ausgeschlüpften Larven. Die Horizontalschnittserie lehrt, dass die Augen stärker nach vorn gedreht sind als früher. Die Augen sehen also nach aussen, oben und vorn. Die Schnitte, welche das Auge in halber Höhe, also in der Höhe des horizontalen Meridians treffen, lassen die bilaterale oder naso-temporale Symmetrie ohne weiteres erkennen, obwohl jetzt der Abstand der Linse von der Mitte des Augenhintergrundes, also die Länge der Augenachse, zugenommen hat. Die beiden Augenachsen würden sich also, nach hinten verlängert, in einem nach vorn offenen, stumpfen Winkel schneiden. Der Optikus aber verläuft, wie die Horizontalschnittserie zeigt, wie man sich aber natürlich auch an der Querschnittserie überzeugen kann, nicht in der Richtung der Augenachsen zum Gehirn, sondern biegt vom Auge an nach vorn und innen um; er beschreibt also mit der Augenachse einen sehr flachen, mit der Konkavität nach vorn gerichteten Bogen. Verfolgt man die Horizontalschnittserie nach der ventralen Seite, so sieht man wieder, wie die fötale Augenspalte und der durch sie in den Glaskörperraum eindringende Processus falciformis das Auge in seiner ventralen Hälfte in einen nasalen und temporalen Lappen teilt. Solche Bilder lassen keinen Zweifel darüber zu, dass der Verlauf oder die Richtung der fötalen Augenspalte durch die bilaterale Symmetrie des Auges bedingt ist, ja vielleicht hängt sogar ihre Existenz damit zusammen. Denn um ein Gefäss in den Glaskörperraum treten zu lassen und mit dem Gefäss etwas Bindegewebe, ist die Spalte denn doch zu lang. Eine kleine Einkerbung des Umschlagsrandes würde dazu vollkommen ausreichen. Ich werde darauf gleich weiter unten noch zurückkommen.

Die Sagittalschnittserie, aus der ich einen Schnitt auf Taf. XIII, Fig. 8 abgebildet habe, lehrt folgendes: Der lateralste Schnitt durchs linke Auge trifft nur das Pigmentepithel des temporalen Lappens. Der nächste trifft den Lappen schon etwas voller und legt auch schon sein inneres Blatt bloss. Auch das Epithel der Linse ist gestreift. Der dritte Schnitt trifft temporalen Lappen

und Linse voller und legt auch schon das Pigmentepithel des nasalen Lappens bloss. Dass der nasale Lappen erst zwei Schnitte nach einwärts vom temporalen getroffen wird, erklärt sich natürlich aus der Schiefstellung des Auges. Auch die Schnitte durch das rechte Auge lehren das Gleiche. Der vierte Schnitt zeigt alle drei genannten Teile, die beiden Lappen und die Linse, in grösserem Umfang. Desgleichen der fünfte, an dem die beiden Lappen bereits zur Begrenzung der fötalen Augenspalte aneinander getreten sind. Hier schlagen sie sich nach oben um und erreichen die Linse. Dieser nach oben umgeschlagene Teil der Lappen gehört der Pars caeca an und besteht, wie der ganze Lappen, aus den bekannten zwei Blättern. Beide sind hier epithelial. Das aus dem Pigmentepithel fortgesetzte Blatt ist dünn und pigmentiert, das aus dem Innenblatt fortgesetzte ist dicker und besteht aus einer einfachen Lage von Zylinderzellen; Pigment fehlt in ihm. Zwischen den beiden Lappen ist nur ganz oben, dicht unter der Linse, eine Mesodermzelle zu sehen. — Der nächste Schnitt, also der sechste, der das Auge trifft, zeigt in der fötalen Augenspalte etwas pigmentiertes Bindegewebe und zugleich ein weites Gefässlumen. Desgleichen ist auch unterhalb der fötalen Augenspalte ein weiteres Gefässlumen zu sehen. Die oberen Ränder der beiden Lappen wenden sich nach innen und nehmen den Charakter der Pars caeca an. Auf dem nächsten Schnitt erscheint das Gefässlumen innerhalb der Augenspalte enger, während das Lumen an der ventralen Seite dieselbe Weite hat wie früher. Die Pars caeca am oberen Ende der beiden Lappen schiebt sich über die Linse vor. — Der achte Schnitt zeigt wesentlich dasselbe wie der siebente, nur ist die Pars caeca an der dorsalen Seite des Auges etwas grösser. Der neunte Schnitt zeigt die Teilung des oberen, nunmehr aus der fötalen Augenspalte heraustretenden Gefässes. Der zehnte zeigt die Schiefschnitte der aus dieser Teilung hervorgegangenen Äste, den einen in der nasalen, den anderen in der temporalen Hälfte des Glaskörperraumes. Die Linse lässt die hintere, horizontal gestellte Linsennaht erkennen. Dorsal von der Linse treten nasaler und temporaler Lappen der Augenblase aufeinander zu, um sich miteinander zu verbinden. Auf dem nächsten, dem elften Schnitt hat diese Verbindung schon stattgefunden. Dies ist der Schnitt, der auf Taf. XIII, Fig. 8 abgebildet ist. Er

entspricht dem Schnitt der Fig. 7 aus dem jüngeren Stadium. Man sieht, wie kolossal das Auge in den sechs Tagen seit dem Ausschlüpfen der Larven gewachsen und wie weit die Differenzierung fortgeschritten ist. Einer ins einzelne gehenden Erläuterung bedarf das Bild nach dem bereits Gesagten wohl nicht. Wenn auch die naso-temporale Symmetrie, welche das Auge auf einem solchen Schnitte zeigt, zum Teil durch die Schiefstellung des Auges vorgetäuscht wird, indem die dorsale Hälfte der Pars caeca später getroffen wird, als die ventrale, die schon auf früheren Schnitten erscheint, so ist doch an der Tatsache der Symmetrie an sich nicht zu zweifeln. Diese ist auch auf den folgenden Schnitten ohne weiteres erkennbar, auch nachdem die dünne dorsale Wand der dicken Pars optica Platz gemacht hat. Ich erwähne, dass schon auf dem nächsten Schnitt die Linse nur mehr im hinteren Anschnitt getroffen ist und dass auf dem darauffolgenden der Glaskörperraum herzförmig erscheint, wobei die Spitze des Herzens nach der fötalen Augenspalte sieht und die beiden Lappen den beiden Lappen der Retina angehören. Diese Form des Glaskörperraumes lässt also auch nicht den geringsten Zweifel an der naso-temporalen Symmetrie des Auges. — Der Optikus sammelt seine Bündel am ventralen Rande des Augenhintergrundes, wo er das Auge verlässt, um, wie schon erwähnt, in flachem Bogen nach innen und zugleich etwas nach vorn zur Hirnbasis zu ziehen.

Dass auch die Knochenfische keine Ausnahme machen und also gleichfalls eine bilaterale Symmetrie des Bulbus aufweisen werden, ist nach dem bisher Gesagten wohl schon von vornherein wahrscheinlich. Indessen stört hier die schiefe Stellung der Augen, so unauffällig sie sein mag, doch die Untersuchung in hohem Grade. Am besten scheinen mir noch Horziontalschnittserien geeignet zu sein, um an Forellenembryonen und eben ausgeschlüpften jungen Forellen die naso-temporale Symmetrie zu erweisen. Bei den Knochenfischen, wenigstens bei der Forelle, sind die Umschlagsränder der Augenblase an der fötalen Augenspalte weit ins Innere des Glaskörperraumes hineingeschlagen, so dass durch die hier gebildete Doppelfalte der ganze ventrale Bulbusraum in eine nasale und eine temporale Hälfte geteilt ist. Dies tritt, wie begreiflich, namentlich an Horizontalschnitten durch die ventralen Bulbushälften sehr deutlich hervor; hier erscheint

auf den Schnitten der Raum durch ein im vertikalen Meridian des Auges parallel zur Augenachse verlaufendes Septum in zwei Hälften geteilt. Das Septum wird gegen die Linse zu höher und tritt an deren ventrale Seite heran. Dieser vorderste, an die Linse herantretende, wulstförmig verdickte Teil des Septum ist wohl sicher die Anlage des Linsenmuskels (Retractor lentis nach Th. Beer), der demnach, wie schon von mehreren Seiten angegeben ist, ektodermalen Ursprungs sein dürfte. Auch das Pigmentblatt der Retina, das bis zur Anlage des Linsenmuskels nach vorn reicht, zeigt hier gewisse Eigentümlichkeiten. Indessen würde es mich zu weit von meinem Gegenstand ablenken, wenn ich darauf näher eingehen wollte. Auf alle Fälle scheint mir eine eingehende Untersuchung der Entwicklung des Auges der Knochenfische, namentlich auch mit Rücksicht auf die Entwicklung des Linsenmuskels, viele schöne Resultate zu versprechen.

Rückblick und Schluss.

Die wichtigsten Ergebnisse der vorliegenden Arbeit sind: erstens der Nachweis einer bilateralen oder naso-temporalen Symmetrie der primären und in noch höherem Grad der sekundären Augenblase oder des Augenbechers und zweitens der vielleicht auch in pathologischer und klinischer Beziehung nicht ganz unwichtige Nachweis von Inzisuren am Umschlagsrand des Augenbechers, die eine ganz bestimmte und typische Lage haben. Dazu kommen noch Ergebnisse von, wenigstens vorderhand, geringerer Bedeutung, welche sich auf die Differenzierung der Retina, auf die Bildung des Optikus usw. beziehen. Dass namentlich die erste Tatsache, die bilaterale Symmetrie der Retina und damit zugleich der Grundlage des ganzen Auges ein hohes physiologisches und pathologisches Interesse in Anspruch nimmt, brauche ich kaum zu betonen. Indessen will ich zuerst ein paar Worte über die Randkerben des Augenbechers sagen. In seinem bekannten Atlas zur Entwicklungsgeschichte des menschlichen Auges (1914, S. 13) führt Seefelder mich als ersten an, der diese Randkerben gesehen hat. In der Tat sind sie mir seit mindestens 17 Jahren bekannt. Seefelder leitet, wie schon früher erwähnt, seine Beschreibung mit den Worten ein: „Ausser der ventral gelegenen grossen Becherspalte kann man manchmal an beliebigen anderen Stellen des Becher-

randes eine Einkerbung beobachten." Als ich mit Seefelder über diese Randkerben sprach und auch noch später, als er sie mit meinem Einverständnis nach meinen Präparaten in seinem Atlas zeichnen liess, wusste ich allerdings noch nicht, dass Zahl und Lage der Kerben ganz bestimmt sind, aber ich erinnere mich andererseits auch nicht, dass ich mich dahin geäussert hätte, sie könnten an „beliebigen" Stellen des Randes vorkommen. Auch darüber, dass man sie nur „manchmal" finde, habe ich, soweit ich mich erinnere, nichts gesagt. Dass sie regelmässig, in bestimmter Zahl und in bestimmter Lage vorkommen, und dass nicht bloss die Säugetiere, sondern auch die tieferstehenden Wirbeltiere, ja sogar die Haifische zu einer bestimmten Zeit der Entwicklung durch solche Randkerben ausgezeichnet sind, dass sie endlich sogar bei den Haifischen in der gleichen Lage und Zahl wie beim Schaf oder Mensch vorkommen, wusste ich damals freilich noch nicht. Aber gerade diese Regelmässigkeit der Zahl und Lage und die Allgemeinheit des Auftretens sind Momente, die der Erscheinung eine grössere Bedeutung verleihen. Dass das eine Mal an einem Embryo eines Säugetieres statt der typischen vier nur drei oder selbst nur zwei Randkerben mit voller Sicherheit nachzuweisen sind, hat gegenüber der höchst interessanten Tatsache, dass sie bei einem Pristiurus genau ebenso zur Entwicklung kommen wie beim Schaf oder Menschen, gar nichts zu sagen. So zweifellos aber das allgemeine und regelmässige Vorkommen dieser Randkerben in der ganzen Wirbeltierreihe ist, so lässt sich doch über die physiologische Bedeutung derselben zur Zeit nur wenig sagen. Auffallend ist allerdings, dass man bei den Säugetieren, vor allem bei dem menschlichen Embryo von 8,3 mm NS Länge (vergl. Taf. XII, Fig. 1) und auch sonst in den Randkerben Gefässe findet, wodurch es wahrscheinlich gemacht wird, dass diese Gefässe mit der Art der Zirkulation des Auges selbst im Zusammenhang stehen. In der Tat ist ja, wie ich schon im beschreibenden Teil hervorgehoben habe, keine die Arterie begleitende Vena hyaloidea vorhanden. Das durch die fötale Augenspalte in der Arteria hyaloidea eintretende Blut kann wohl nicht anders als über den Becherrand den Abfluss finden. Und so liegt denn, wie mir scheint, die Annahme nahe, dass die primäre, erste und ursprüngliche Zirkulation im Wirbeltierauge die ist, dass die Arteria hyaloidea oder, wie man

vielleicht besser sagen könnte, die Art. optica, durch die fötale Augenspalte das Blut zum Auge bringt, und dass dieses durch vier Venen, welche sich in die Kerben des Augenrandes einlegen, das Auge wieder verlässt. Dies würde aber schon auf eine bilaterale oder naso-temporale Symmetrie des Auges hinweisen. Wir hätten dann eine Arterie, die in der vertikalen oder gewissermassen in der entwicklungsgeschichtlichen Hauptebene des Auges einträte und vier Venen, die auf die vier Quadranten des Auges verteilt wären. Zwei davon würden der nasalen, die beiden anderen der temporalen Hälfte des Auges angehören und diese vier Venen wären genau bilateral symmetrisch verteilt. Dieser Annahme bin ich bereits im beschreibenden Teile gefolgt. So würden denn auch die Erwägungen Seefelders bis zu einem gewissen, allerdings nur sehr beschränkten Grade eine Bestätigung erfahren. Diese Erwägungen lauten: „Die Einkerbung des Becherrandes ist genetisch ganz unabhängig von der Bildung der ventralen Becherspalte. (Nach dem Gesagten würde dies nicht richtig sein, insofern die „ventrale Becherspalte" zum Eintritt für die Arterie, die Randkerben zum Austritt für Venen zu dienen hätten, beide also in einem gewissen kausalen Zusammenhang miteinander stünden.) „Ihr Zustandekommen (augenscheinlich sind hier die Randkerben gemeint) wird einzig und allein durch Hindernisse verursacht, die ihren Sitz ausserhalb der Augenanlage haben, und zwar sind es Gefässverbindungen der Arteria hyaloidea mit der Ringarterie, sowie letztere selbst, die sich dem Auswachsen des Becherrandes entgegenstellen. (Hier werden drei nach meinen Präparaten angefertigte Zeichnungen zitiert.) Mit dem Wegfallen des Hindernisses durch Rückbildung der Gefässverbindungen bestehen diese Einkerbungen nur mehr kurze Zeit weiter und es erfolgt mit ihrem allmählichen Verschwinden eine Abrundung des Becherrandes. In den Fällen, wo die Ursache der Spaltbildung des Becherrandes dauernd bleibt, wird die Ausbildung des retinalen Anteils der Iris, event. auch des Zylinderkörpers, gehemmt und es kommt zur Bildung sogenannter atypischer Kolobome." Bevor die Gefässverhältnisse des Auges in so jungen Stadien nicht ganz klargestellt sind, möchte ich mich nicht weiter darüber äussern. Das oben Gesagte soll auch bloss eine Vermutung zum Ausdruck bringen. Ich kann nur sagen, dass ich fast stets, wenn ich an den vier typischen Stellen nach einem Gefäss gesucht

habe, es auch finden konnte. Auch Teile eines „Ringgefässes“ — ob es sich um eine Arterie handelt, wie Seefelder meint, weiss ich nicht — kann ich gewöhnlich sehen. Aber in diesen Fragen lassen uns gerade die Selachier im Stich. Bei dem Pristiurusembryo mit 83 Urwirbeln, bei welchem die Randkerben so überaus klar und deutlich zu sehen sind (vgl. die Fig. 1 und 2, Taf. XIII), ist in der Nähe des Augenblasenrandes noch kein Gefäss zu finden; dasselbe gilt von einem Embryo mit 96—97 Urwirbeln. Freilich gebe ich dazu folgendes zu bedenken. Es könnten die Inzisuren ganz wohl schon auftreten, lange bevor die Gefässe gebildet sind, zu deren Einlagerung sie dienen. So findet man z. B. — ich teile hier eine Beobachtung mit, die ich schon vor langer Zeit gemacht habe — bei Schweineembryonen die tiefen Einschnitte an der Oberlippe schon ausgebildet, lange bevor die Hauer, denen sie später zur Einlagerung dienen, zum Durchbruch durch die Schleimhaut gekommen sind. Es ist das ein Fall von prospektiver Entwicklung, oder — wie ich mich in meinen „Bausteinen zu einer Theorie der Extremitäten der Wirbeltiere“ 1911 ausgedrückt habe, von prospektiver funktioneller Anpassung, wie es deren so ungemein viele in der Entwicklung der Tiere gibt.

Seefelder nennt die Randkerben „Colobome des Becherrandes“ und meint, dass es, wenn sie bestehen bleiben, zur Bildung von „atypischen Colobomen“ kommen könne. Es will mir scheinen, dass man die Bezeichnung Colobome auf angeborene Spaltbildungen des Auges (der Iris, Chorioidea, des Optikus etc.) beschränken sollte, die auf das Ausbleiben oder auf Unregelmässigkeiten das Verschlusses der fötalen Augenspalte zurückzuführen sind. Alle anderen sogenannten Colobome (z. B. Colobom der Macula oder das Coloboma traumaticum) haben mit der fötalen Augenspalte nichts zu tun. Der Name Colobom selbst drückt bekanntlich keinerlei Beziehung zur Augenspalte aus: denn er bedeutet einfach „Verstümmelung“.

Wichtiger und interessanter ist die bilaterale oder naso-temporale Symmetrie der Anlage der Retina. Dass es sich dabei nicht etwa um Artefakte handelt, beweist schon die tadellose übrige Erhaltung der betreffenden Objekte. Nirgends ist an ihnen die Spur einer Schrumpfung oder abnormen Faltung zu sehen. Übrigens würden schon die Fig. 3, 4 und 5 der Taf. X,

welche die primäre Augenblase des Kaninchens mit den zwei Netzhautwülsten zeigen, genügen, um jeden Zweifel daran auszuschliessen, dass die Retina schon von den frühesten Stadien an in einen nasalen und temporalen Lappen geteilt ist. Diese Scheidung geht später allerdings scheinbar wieder verloren, aber eben nur scheinbar; in Wirklichkeit bleibt, wie wir sehen werden, die bilaterale Symmetrie stets erhalten und zwar nicht bloss an der Retina, sondern am ganzen Auge.

Sehr auffallend ist, dass von den hier mitgeteilten Tatsachen so gut wie gar nichts bekannt ist. Zum Teil mag dies daher rühren, dass man bisher fast nur Querschnittsserien untersucht hat; schon Horizontalschnitte durchs Auge von Embryonen findet man relativ selten abgebildet und Bilder von Sagittalschnitten, also von Schnitten, welche das Auge parallel der Äquatorialebene treffen, sind ungeheuere Raritäten. Ich will das Wichtigste, was ich darüber gefunden habe, mitteilen. Die meisten derartigen Abbildungen finden sich bei Kölliker in der „Entwicklungsgeschichte des Menschen und der höheren Tiere" aus dem Jahre 1879. Hier ist auf Seite 629, Fig. 392, ein Horizontalschnitt durch den Kopf eines Schafembryo von 15 mm Länge abgebildet, der am linken Auge eine eben merkliche Andeutung der vertikalen Falte der Retina zeigt; das rechte Auge ist tiefer unten getroffen und der Schnitt hat die fötale Augenspalte blossgelegt. Ferner sind auf Seite 634, Fig. 394 und 395, zwei Horizontalschnitte durch die Augen von Kaninchenembryonen abgebildet: der eine Embryo war 12 Tage 6 Stunden, der andere 14 Tage alt. An beiden Figuren ist die vertikale Falte der Retina, wenn auch lange nicht so gut, wie es sein könnte, zu sehen. Endlich ist auf Seite 651, Fig. 410 ein Horizontalschnitt durch das Auge eines Rindsembryo von 23 mm Länge abgebildet, der die Falte gleichfalls zeigt. Merkwürdigerweise wird aber diese Eigentümlichkeit, die doch zum mindesten dem Zeichner aufgefallen ist, im Text nicht mit einem Worte erwähnt. Einen Äquatorialschnitt durch das Auge eines Schweineembryo von 12 mm Scheitelsteisslänge finde ich bei Bonnet in seinem „Lehrbuch der Entwicklungsgeschichte" (2. Auflage 1912), abgebildet (Seite 304, Fig. 241). Das Bild zeigt eine geringe, eben merkbare Andeutung einer Faltung des Innenblattes der Augenblase und über der Falte die Höhle, welche z. B. an meinen Fig. 13 und 14 der Taf. XI

zu sehen ist. Damit bin ich eigentlich mit der Literatur zu Ende. Weder bei Kessler (1877), noch bei O. Hertwig (Lehrbuch, 10. Auflage, 1915), noch in der Bearbeitung des Kapitels „Auge" von Froriep im Handbuch der Entwicklungslehre O. Hertwigs, noch in dem von Keibel bearbeiteten Kapitel über die Entwicklung der Sinnesorgane in Keibel und Malls Handbuch der Entwicklungsgeschichte des Menschen" 1911, noch bei Broman in seiner „normalen und anormalen Entwicklung des Menschen" 1911, noch endlich im Lehrbuch (1898) und Handatlas (1907) der Entwicklungsgeschichte des Menschen von Kollmann findet sich etwas, was man darauf beziehen könnte. Höchstens käme vielleicht ein „kombiniertes Bild" eines Schnittes durch das Auge und den Augenstiel eines menschlichen Embryo von 10.2 mm Länge in Betracht, das in den beiden letztgenannten Werken wiedergegeben ist und möglicherweise einem Horizontalschnitte entspricht: der Augengrund zeigt auf diesem Bild eine leichte Vorwölbung; von einer Falte der Retina ist aber keine Rede. Davon erwähnt auch der Text nichts.

Das Interesse, das der Nachweis einer nasotemporalen Symmetrie der Retina in pathologischer Beziehung bietet, scheint mir darin zu liegen, dass durch ihn vielleicht ein neues Licht auf jene Sehstörung geworfen wird, die man als Hemianospie (Hemiopsie oder Hemiopie) zu bezeichnen pflegt. Ich sage ausdrücklich „vielleicht": denn die Ergebnisse der entwicklungsgeschichtlichen Untersuchungen decken sich nicht mit den klinischen Erfahrungen. Meine Untersuchungen haben gezeigt, dass die Retina entwicklungsgeschichtlich durch eine Ebene, die senkrecht durch den Optikuseintritt zieht, in eine nasale und temporale Hälfte zerlegt wird. Beim Kaninchen sind es zunächst zwei Wülste, ein nasaler und ein temporaler, an der ventralen Wand der primären Augenblase, die später zum inneren Blatt der Augenblase wird, welche diese Symmetrie zum Ausdruck bringen. Später tritt dann eine Falte auf, welche in der dorsalen Hälfte der Augenblase die aus den beiden Wülsten hervorgegangenen Lappen voneinander scheidet, während gleichzeitig an der ventralen Seite die fötale Augenspalte entsteht, die zunächst nur bis zum Augenblasenstiel reicht, dann aber, wenigstens bei den Säugetieren, — dagegen nicht bei den anderen Tieren — auf diesen übergreift. Die dorsale Falte und

die ventrale Spalte bilden also eine vertikale Grenze zwischen nasalem und temporalem Lappen. Später (vgl. z. B. die Fig. 11, Taf. X und die Fig. 6, 10, 11 und 12, Taf. XI), wenn sich die fötale Augenspalte schliesst, — und in offensichtlichem Zusammenhang mit diesem Vorgang —, bildet sich an deren Stelle auch ventralwärts eine Falte, so dass nunmehr in den Glaskörperraum in einer vertikal durch den Optikuseintritt gelegten Ebene zwei Falten vorspringen: eine dorsale, die wir als primäre bezeichnet haben und eine ventrale, die später und im Zusammenhang mit dem Verschluss der fötalen Augenspalte entstanden ist, und die als sekundäre bezeichnet werden kann. Die Ebene dagegen, welche bei der Hemianopsie nasale und temporale Gesichtsfeldhälfte voneinander scheidet, ist die Ebene, die durch den physiologischen vertikalen Meridian gelegt wird, nicht die Ebene, die senkrecht durch den Optikuseintritt zieht. Die entwicklungsgeschichtliche Trennungsebene zwischen den beiden Netzhauthälften fällt also mit der physiologischen, die zugleich die hemianoptische ist, nicht zusammen.

Übrigens spielt doch hierbei vielleicht noch die Frage nach der „überschüssigen Gesichtsfeldpartie“ und der Doppelversorgung der Macula lutea eine Rolle. Auf Seite 301—302 des 3. Bandes der 1. Abteilung der „Neurologie des Auges“ (1905) von Wilbrand und Saenger lese ich: „Wenn nun auch diese, also nur unter bestimmten pathologischen Bedingungen, manifest werdende Trennungslinie der Gesichtsfeldhälften mit dem vertikalen Meridian der Netzhaut zusammenfällt und den Fixierpunkt durchschneidet, so ist dies doch eigentlich die Ausnahme, denn meist verläuft die Trennungslinie mehr oder weniger weit jenseits des vertikalen Meridians am Fixierpunkte vorbei innerhalb des Gebietes der vom anderen Faszikel versorgten anderen Netzhaut — resp. Gesichtsfeldhälfte.“ Weil damit die so verlaufende Trennungslinie der Gesichtsfeldhälften ein Gebiet umgrenzt, das, soweit es vom vertikalen Meridian ab in die andere Gesichtsfeldhälfte hineinragt, eigentlich überschüssig ist, wurde diese Partie von Wilbrand mit der Bezeichnung „überschüssige Gesichtsfeldpartie“ belegt.

Wahrscheinlich aber ist ein Zusammenhang zwischen Hemianopsie und bilateraler Symmetrie in anatomischem und entwicklungsgeschichtlichem Sinne nicht. Vielmehr dürfte die In-

kongruenz zwischen der entwicklungsgeschichtlichen Grenz- oder Trennungslinie der beiden Netzhauthälften und der hemianoptischen, die zugleich die physiologische Trennungslinie der beiden Gesichtsfeldhälften ist, auf die Lageveränderung des Auges zurückzuführen sein. Diese musste natürlich störend auf die ursprüngliche Symmetrie des Auges einwirken.

Wir wollen nun untersuchen, ob die Retina auch beim erwachsenen Tier, also auch nach ihrer vollen Entwicklung, eine naso-temporale Symmetrie, d. h. eine Symmetrie, bei welcher die Symmetrieebene senkrecht durch den Optikuseintritt gezogen wird, aufweist. Zu diesem Zweck wollen wir zuerst die Art der Gefässverteilung in der Retina untersuchen. Hierbei kommen bekanntlich nur die Säugetiere in Betracht, da bei den übrigen Wirbeltieren die Netzhaut fast durchweg gefässlos ist. Hyrtl hat diese Netzhäute daher als anangische bezeichnet (1861). Wie H. Virchow gezeigt hat, kommen aber doch unter den Fischen sehr merkwürdige Ausnahmen vor; so ist z. B. beim Aal die Netzhaut ausserordentlich gefässreich, ja sie übertrifft in der „Ausgiebigkeit der Vaskularisation" sogar die Netzhaut der Säugetiere. In anderen Fällen, wie z. B. bei den Knochenganoiden (für ältere Lepidosteusembryonen kann ich dies aus eigener Erfahrung bestätigen), bestehen zwar Gefässe der Hyaloidea, aber sie schicken keine Äste in die Retina selbst hinein. — Was nun die Säugetiere betrifft, so wird ein Urteil über die Art der Gefässverteilung dadurch erschwert, dass es nicht immer mit Sicherheit festzustellen ist, ob die Arterien, die man gesehen und beschrieben hat, auch wirklich Äste einer Arteria centralis retinae sind, oder aber hintere Ciliararterien. Am wichtigsten für unsere Frage ist aber zweifellos die Verästlungsweise der A. centralis retinae, womit freilich nicht gesagt sein soll, dass dem Verästlungsmodus der cilioretinalen Gefässe keine Bedeutung zukommt. Es wäre sehr zu wünschen, dass diese Frage nach der Versorgung der Retina noch genauer untersucht würde. Das meiste, was wir darüber wissen, gründet sich auf ophthalmoskopische Befunde und diese reichen für anatomische Zwecke nicht aus. So sind z. B. die Mitteilungen von Lindsay Johnson ausschliesslich auf ophthalmoskopische Untersuchungen basiert und in den meisten Fällen ist den kostspieligen und farbenprächtigen Bildern nicht anzusehen,

ob die Gefässe, um die es sich dabei handelt, Äste der A. centralis retinae oder hintere Ciliararterien sind. Es ist dies aber durchaus nicht gleichgültig; wir wissen, dass selbst nahe verwandte Familien, wie Hund und Katze, hierin voneinander abweichen können. Beim Hund wird z. B. die Retina von einer Art. centr. ret. versorgt, während bei der Katze nach O. Schultze die Netzhautgefässe Äste der hinteren Ciliararterien sind; „die Art. centr. ret. hat hier für die Ernährung der Retina keine wesentliche Bedeutung: sie wird durch cilioretinale Gefässe ersetzt" (Leber). Nachdem schon Lindsay Johnson versucht hatte, mehrere Typen der „Netzhautvaskularisation" aufzustellen, hat Leber folgende Einteilung getroffen: er unterschied holangische, merangische, paurangische und anangische Netzhäute. Der Einteilung ist die Ausbreitung der Gefässe zu Grunde gelegt: je nachdem die Netzhäute in ganzer Ausdehnung oder nur zum grösseren Teil, oder drittens nur sehr wenig oder endlich gar nicht vaskularisiert sind, werden sie in die vier genannten Gruppen gebracht. Eine solche Einteilung ist, so wertvoll sie in ophthalmoskopischer Hinsicht sein mag, in vergleichend-anatomischer und entwicklungsgeschichtlicher doch kaum verwendbar. Dasselbe gilt von der Einteilung Lindsay Johnsons; der lange Titel, den er seinem in der Gesellschaft naturforschender Freunde in Berlin gehaltenen Vortrage gegeben hat, lässt zwar ganz grossartige Aufschlüsse erwarten, der Inhalt aber rechtfertigt diese Erwartungen, wenn er auch in anderer Beziehung alle Anerkennung verdient, in keiner Weise. Was die Abbildungen Lindsay Johnsons betrifft, so sind sie, da sie nur die Gefässe auf und in unmittelbarer Nähe der Eintrittsstelle des Optikus zeigen und keine vollständige Übersicht über die ganze Art und Weise der Gefässverteilung geben, nur in beschränktem Maße für unsere Zwecke verwendbar.

Ganz gefässlos — anangisch nach der Bezeichnung Hyrtls — ist die Netzhaut beim Rhinozeros, dem Stachelschwein (Hystrix), dem Armadill (Dasypus), dem Faultier (Bradypus) und dem Ameisenigel (Echidna); diese Formen kommen daher für uns nicht in Betracht. Das gleiche gilt von den Formen mit „paurangischer" Netzhaut nach Leber. Diesen Typus zeigen die Fledermäuse, das Pferd, der Tapir, der Elefant, der Ameisenbär (Myrmecophaga) und Hyrax, dann ein Teil der Nager, wie der Biber und das

Meerschweinchen und endlich noch die meisten Beuteltiere. Hinsichtlich des genaueren Verhaltens der Netzhautgefässe des Pferdes sind aber die Angaben noch geteilt. (Man vergleiche darüber, sowie über andere, hier erwähnte Punkte die Zusammenstellung Lebers.)

Wichtig für uns sind eigentlich nur die „merangischen" und „holangischen" Netzhäute. Was die Netzhautgefässe des Kaninchens und des Hasen betrifft, so weiss man seit langem, dass ihr Verbreitungsgebiet ein sehr beschränktes ist. Vom Augenhintergrund des Kaninchens gibt es begreiflicherweise eine sehr grosse Zahl von Abbildungen, wie bereits oben erwähnt wurde. Eine der lehrreichsten ist die von Lindsay Johnson. Das Kaninchen besitzt eine horizontal gestellte, ovale oder langgestreckte (Lindsay Johnson) Papille, von der die Äste der Art. centralis nach der nasalen und temporalen Seite ausstrahlen. Die Papille und die grösseren Gefäßstämme der Retina stehen also genau senkrecht auf der vertikalen Grenzlinie zwischen den beiden entwicklungsgeschichtlich so scharf unterscheidbaren Lappen. Was die holangischen Netzhäute betrifft, so halte ich mich lieber als an die ophthalmoskopischen Bilder, die nur ausnahmsweise eine beschränkte Übersicht über die Verbreitungsweise geben, an die, wenn auch weniger eleganten und zum Teil wohl sehr schematischen Abbildungen Chievitzs und Slonakers; namentlich die Skizzen Slonakers geben nur eine ungefähre Vorstellung der grösseren Arterienstämme. Zu diesen Abbildungen kommen dann noch einige andere, wie das schöne Bild des Augenhintergrundes des Rindes in Zürns Arbeit über die Retina und die Area centralis der Haussäugetiere und dergleichen.

Ich beginne mit der Besprechung der Gefässverteilung in der Retina der Primaten. Das Schema der Gefässverteilung von E. v. Jäger, das auch Leber in seine Darstellung aufgenommen hat, ist allgemein bekannt; weniger bekannt ist das Bild Langenbachers, das das Gefässnetz der Retina bis zur Ora serrata zeigt; es ist gleichfalls von Leber in seine grosse, höchst dankenswerte Darstellung der Zirkulationsverhältnisse des Auges aufgenommen (S. 8). Für unsere Zwecke ist die Figur Langenbachers vielleicht noch instruktiver als die v. Jägers. Eine senkrechte Linie, die genau der entwicklungsgeschichtlichen Grenze der beiden Hälften der Retina entspricht, trennt die nasalen

und temporalen Gefässgebiete. Das nasale wird bekanntlich von der Arteria nasalis sup. et inf., das temporale von der Arteria temporalis sup. et inf. versorgt. Kleinere Arterien wie die Arteria macularis an der temporalen und die A. mediana an der nasalen Seite stören diese nasotemporale Symmetrie in keiner Weise. Ein eigenartiges Interesse bietet dann noch die Tatsache, dass „der mittlere Teil der Fovea eine gefässlose Insel" darstellt; diese Insel ist, wie die von O. B. Becker nach einem Präparat von H. Müller gegebene Abbildung (vergleiche Leber, S. 11) zeigt, im horizontalen Durchmesser länger als im vertikalen. Der Längsdurchmesser der Insel steht also, nasalwärts verlängert, senkrecht auf der entwicklungsgeschichtlichen Grenzlinie. Wie aus den Untersuchungen Slonakers (Gorilla) und namentlich Lindsay Johnsons (zahlreiche niedere Affen) hervorgeht, zeigen alle Primaten denselben Verästelungstypus wie der Mensch.

Aber auch sonst lässt sich bei allen holangischen Netzhäuten durch eine, der entwicklungsgeschichtlichen Grenzlinie zwischen temporaler und nasaler Hälfte der Retina entsprechende senkrechte Linie das Gefässgebiet der Retina in zwei symmetrische Hälften zerlegen. Wenn wir den Teilungsmodus der Primaten als den ersten Typus der Gefässverteilung bezeichnen wollen, so können wir den der Karnivoren als einen zweiten anführen. Aus den Skizzen Slonakers geht klar hervor, dass wir hier (Hund, Fuchs, Katze) eine dorsale, in der entwicklungsgeschichtlichen Grenzlinie senkrecht nach oben ziehende Arterie unterscheiden können, die symmetrisch nach der temporalen und nasalen Seite ihre Äste abgibt, und zwei ventrale, die einen nach unten offenen rechten oder stumpfen Winkel einschliessen, und von denen die eine an der nasalen, die andere an der temporalen Seite gelegen ist. Auch einige Bilder von Lindsay Johnson (ich erwähne das von Procyon lotor und Ursus americanus) lassen eine nasotemporale Symmetrie der Gefässverteilung vermuten. Andere Bilder, wie das der Gefässverteilung beim Serval, geben das umgekehrte Bild, wie die vom Hund oder Fuchs, zeigen aber gleichfalls eine nasotemporalsymmetrische Verteilung. Ein dritter Verbreitungsmodus ist der der Ungulaten, soweit diese überhaupt gefässhaltige Netzhäute besitzen. Die Abbildungen der Gefässverteilung des Rindes, Schafes, Hirsches, Schweines, Kamels usw. lassen keinen

Zweifel an der nasotemporalen Symmetrie der Gefässverteilung zu. Der Verbreitungsmodus ist nur wenig von dem der Karnivoren verschieden. Auch hier haben wir eine von der Optikuspapille senkrecht nach oben ziehende, also dorsale Arterie, die symmetrisch nach der temporalen und nasalen Seite Zweige abgibt und zwei oder drei ventrale Gefässe, die man, wie namentlich die genauesten darüber vorliegenden Abbildungen zeigen, als eine horizontale nasale, eine horizontale temporale und eventuell noch als eine vertikale ventrale bezeichnen kann. Die vertikale ventrale kann, wie es scheint, rückgebildet sein. Als ein vierter Verbreitungsmodus ist vielleicht der der Nager, soweit diese überhaupt gefässhaltige Netzhäute besitzen, zu unterscheiden. Wenigstens lassen die Abbildungen einer Eichhörnchennetzhaut bei Chievitz und zwei ophthalmoskopische Bilder des Augenhintergrundes der Ratte und des Eichhörnchens bei Lindsay Johnson die Annahme einer nasotemporalen Symmetrie der Gefässverteilung auch in diesen Fällen nicht unwahrscheinlich erscheinen. Dabei ist es sehr eigentümlich, dass beim Eichhörnchen die Papille ein langes, horizontales Band darstellt, aus dem nach der dorsalen, ventralen, temporalen und nasalen Seite die Gefässe hervortreten. Die Bilder sowohl bei Lindsay Johnson als bei Chievitz sind ohne die geringste Schwierigkeit mit der nasotemporalen Symmetrie in Einklang zu bringen. Die Verhältnisse des Eichhörnchens erinnern zugleich ein wenig an die oben geschilderten des Kaninchens. —

Aber nicht bloss die Art der Gefässverteilung in der Retina steht in vollem Einklang mit der nasotemporalen Symmetrie, wie sie sich in der Entwicklung des Auges kundgibt, sondern auch die Konfiguration der Regionen des schärfsten, oder vielleicht besser gesagt, des scharfen Sehens. Die entwicklungsgeschichtliche Trennungslinie der beiden Hälften der Retina steht, wie wir gesehen haben, vertikal; es ist nun gewiss nicht ohne tiefere Bedeutung, dass die Region des scharfen Sehens, die man als Area centralis zu bezeichnen pflegt, in weitaus der Mehrzahl der Fälle, wo sie bisher genauer untersucht ist, dem horizontalen Meridian entspricht, also genau senkrecht auf der entwicklungsgeschichtlichen Grenzlinie der beiden Retinahälften steht. Es ist dies ein Gegenstand, der namentlich, was die niederen Wirbeltiere betrifft, noch nicht seit

sehr langer Zeit bearbeitet ist und dessen weitere Verfolgung sicher noch schöne Resultate zeitigen wird. Wir werden sehen, dass die Tatsache, dass eine band- oder streifenförmige Area centralis retinae gerade in den ursprünglichsten Fällen senkrecht auf jene Grenzlinie zieht und im horizontalen Meridian verläuft, ein Licht auf die physiologische Bedeutung und zugleich auf die phylogenetische Entstehung der nasotemporalen Symmetrie zu werfen geeignet ist. Ich hebe zunächst einige Angaben hervor, die für unsere Frage von Wichtigkeit sind. Dabei beginne ich mit den Selachiern und steige allmählich zu den Säugetieren auf. Über die Retina der Selachier hat Franz mitgeteilt, dass sie „zentral dicker und reicher an den verschiedenen Elementen" ist, als in der Peripherie. Er fährt dann fort — und darauf möchte ich ganz besonders die Aufmerksamkeit lenken —: „Der horizontale Meridian des Selachierauges dürfte als Gebiet des schärfsten Sehens insofern wirken, als er und nur er den hierfür geeigneten Abstand von der Linse hat, während dorsal und ventral die Netzhaut der Linse näher liegt. Dies kommt physiologisch auf dasselbe wie eine streifenförmige Area hinaus, doch sind histiologische Unterschiede, die damit einhergingen, bis jetzt nicht bekannt, ausser, dass bei manchen Arten das Tapetum der Chorioidea in diesem Gebiete bevorzugt entwickelt ist" (1905 und 1913). Mit den Angaben Franz' stimmen diejenigen Slonakers im allgemeinen überein. Er schreibt: „Fishes seem to be characterized, as a rule, by the absence of both a fovea and a well-defined area. Nothing is visible to the naked eye excepting in a few cases, which will receive special mention. If sections of the eye however, are subject to the microscopical measurement, an oblong or oval region, slightly thicker than the rest of the retina, is found located on the temporal side and a little above the center. In fact, the whole upper half of the retina is somewhat thicker than the lower half in all fishes which J have examined. That region indicated above, however is the thickest, and J have designated it the area centralis". (S. 482.) Dementsprechend führt Slonaker auch in der Übersicht Acanthias, Torpedo und einige andere Fische als Formen mit „oval area" an. In der Tat lässt sich dagegen kaum etwas einwenden.

Was die Ganoiden betrifft, so hat Dogiel einen Unterschied im feineren Bau der Retina des Störs zwischen der Mitte des

Augengrundes und der Peripherie konstatieren können. — An einer Querschnittsserie durch den Kopf eines jungen Lepidosteus von 16,5 mm Länge finde ich die Retina in der Mitte etwas dicker als in der Peripherie; aber das will deshalb nicht viel sagen, weil geradeso wie ich dies schon im Jahre 1898 vom Axolotl gezeigt habe, die Differenzierung der Retina auch bei den Fischen in der Mitte des Augenhintergrundes beginnt und von hier nach der Peripherie weiterschreitet. Es könnte also immerhin später die Retina in der Peripherie ebenso dick werden als im Zentrum. Dagegen ist die Tatsache, dass hier, also gerade in der Gegend des scharfen oder schärfsten Sehens, die Differenzierung ihren Anfang nimmt, sowohl in physiologischer als phylogenetischer Hinsicht von grossem Interesse. Ich habe darauf schon in meiner ersten Linsenarbeit hingewiesen. — Was die Knochenfische betrifft, so liegen hier augenscheinlich sehr verschiedene Verhältnisse vor. Beim Seepferdchen (Hippocampus) glaubte Carrière (1885) eine runde Area mit kleiner Fovea gefunden zu haben; die Abbildung ist oft reproduziert worden, so erst unlängst wieder von Franz, obwohl schon vor langer Zeit H. Virchow, wohl mit Recht, sehr scharfe Kritik an sie gelegt hat (allerdings in Beziehung auf einen anderen Punkt; indessen macht die ganze Zeichnung keinen sehr vertrauenswürdigen Eindruck). Nach Krause (1889) soll auch bei der Seenadel (Syngnathus) eine runde Area mit kleiner Fovea vorhanden sein und Slonaker hat (1897) dasselbe für Siphonostoma behauptet, so dass also, wenn man den Angaben Vertrauen schenken dürfte, bei allen Lophobranchiern eine Area mit Fovea vorhanden wäre. Ausserdem haben Schiefferdecker (1884) für Pleuronectes und Gulliver (1868) für Pagellus eine Fovea beschrieben. In den meisten Fällen dürfte aber wohl bei den Knochenfischen eine längliche, horizontal gestellte Area in dem von Slonaker erwähnten Sinne vorhanden sein; dabei bleibt aber doch immer noch die Frage offen, ob nicht auch eine Area in Form eines horizontalen Bandes oder Streifens vorkommt. Die Untersuchungen reichen bisher noch nicht weit. Ich finde auf einer Querschnittsserie durch den Kopf einer jungen 3 cm langen Forelle folgendes: Die Retina hat auf den Schnitten, welche den Optikuseintritt, die Leiste (Processus falciformis) und den Linsenmuskel (Campanula Halleri) zeigen, in der Mitte des Augenhintergrundes eine Dicke von 0,195 mm; in einiger, aber geringer

Entfernung dorsal davon messe ich dagegen nur 0,157—0,165 mm. Die dickere Mitte geht ganz allmählich in die dünnere Umgebung über. Es scheint, dass auch hier die dickere Region die Form einer horizontal gestellten Ellipse oder vielleicht sogar eines horizontalen Bandes hat, worüber ich allerdings nichts Sicheres sagen kann. — Ein von dem gewöhnlichen abweichendes Verhalten findet man bei den Tiefseefischen, jedoch soll davon, da es für die Frage nach der Entstehung und Bedeutung der nasotemporalen Symmetrie ohne Belang ist, hier nicht die Rede sein.

Was die urodelen Amphibien betrifft, so liegen unsere Kenntnisse hinsichtlich regionärer Verschiedenheiten der Retina noch sehr im Argen. Nach Hulke (1867) soll bei Salamandra atra und Triton cristatus eine kleine Area vorhanden sein (nach Slonaker zitiert, bei Hulke selbst konnte ich die Angabe nicht finden); Chievitz hat eine solche bei Salamandra maculosa und Triton punctatus nicht finden können; ebensowenig Slonaker bei Diemyctylus. Dazu kann ich folgendes mitteilen. Es kann keinem Zweifel unterliegen, dass Salamandra maculosa eine sehr schöne bandförmige, im horizontalen Meridian verlaufende Area centralis besitzt. Sie zieht über den Augengrund namentlich nach der temporalen Hälfte zu, liegt unmittelbar dorsal vom Optikuseintritt und springt sehr deutlich gegen den Glaskörper vor. Ich kann sie an Sagittal- und Querschnittserien von jungen Salamandern von 5,5 und 6,2 cm Länge sehr deutlich schon mit freiem Auge sehen. Auf den Sagittalschnitten, welche den Augengrund treffen, wird dieser durch den Streifen geradezu in eine dorsale und ventrale Hälfte geteilt. Ich bemerke ausdrücklich, dass von einer Schrumpfung und einer dadurch entstandenen Faltung keine Rede sein kann. Ich bin nach dieser Erfahrung überzeugt, dass bei allen Urodelen eine horizontale bandförmige Area nachzuweisen sein wird, wenn man nur mit Geduld und mit den geeigneten Methoden darnach sucht.

Was die Anuren betrifft, so kennt man sie vom Frosch seit langer Zeit. Dass Rana esculenta eine bandförmige Area besitzt, hat Chievitz im Jahre 1891 gefunden. Sie wurde seither oft gesehen und abgebildet. Das schönste Bild von ihr, sowie des ganzen Augenhintergrundes, gibt Gaupp in der Bearbeitung der Anatomie des Frosches (begründet von A. Ecker und R. Wiedersheim, III. Abteilung, 1904, S. 808). Er schreibt über sie und

die Area anderer anurer Amphibien: „. . Die Area centralis retinae ist schon makroskopisch zu erkennen. Sie erscheint an der mit Salpetersäure behandelten Netzhaut von Rana esculenta in Form eines ca. 1—1,5 mm breiten horizontalen Streifens von gesättigt weisser Farbe, der in einer Entfernung von etwa 1 mm oberhalb des Optikuseintrittes quer durch die ganze Retina geht. Nasal wie temporal reicht er bis fast an die Ora optica; seine Grenzen gegen die übrige Netzhaut sind nicht scharf. Dieser von J. K. Chievitz entdeckten und beschriebenen Partie kommt ein besonders modifizierter Bau und wahrscheinlich ein besonders scharfes Sehvermögen zu. Bei Rana fusca ist sie ebenfalls vorhanden, jedoch nur schwach ausgebildet. Eine besondere Vertiefung, wie sie bei höheren Wirbeltieren (als Fovea centralis retinae) vielfach vorkommt, fehlt bei den Fröschen (Bufo calamita und B. vulgaris besitzen nach Chievitz eine Andeutung davon)." An dem Bilde des Augenhintergrundes des Frosches ist auch die Form der Papilla nervi optici von Wichtigkeit. Diese liegt etwas temporal vom proximalen Pol, ist makroskopisch gut erkennbar und besitzt die Form eines länglichen schmalen Ovales, dessen Längsachse vertikal steht. Wen das Bild des Augenhintergrundes des Frosches, wie es bei Gaupp zu sehen ist, von der nasotemporalen Symmetrie der Retina nicht zu überzeugen vermag, ist überhaupt nicht zu überzeugen.

Was die Reptilien betrifft, so ist in allen Fällen, die daraufhin untersucht worden sind, eine Area, in vielen ausserdem auch eine Fovea gefunden worden. Schon im Jahre 1889 hat Chievitz die „streifenförmige Area mit der seichten rinnenförmigen Fovea" des Alligators (A. mississipiensis) beschrieben. Eine ebensolche Area besitzt nach demselben Forscher auch das Krokodil. Nach Slonaker ist bei Phrynosoma cornutum die Area bandförmig, bei allen anderen Lacertiliern, ferner allen Schlangen und Schildkröten soll sie rund sein. Ich sage ausdrücklich „soll", denn ich halte es durchaus nicht für ausgeschlossen, dass eine erneute daraufhin gerichtete Untersuchung die Area als bandförmig erweisen wird, wobei allerdings eine Stelle besonders ausgezeichnet und höher differenziert sein mag. Die Fovea wird bald als seicht, bald als tief bezeichnet. Eine auffallend tiefe Fovea besitzt nach Kallius Hatteria, was in Anbetracht der tiefen systematischen Stellung dieser Form ein besonderes Interesse bietet. Sehr tief

ist auch die Fovea der Chamaeleons, die schon Soemmering kannte und später H. Müller, Hulke und Ramón y Cajal beschrieben.

Was die Vögel betrifft, so verdanken wir auch hier das meiste, was wir über die Areae und Foveae derselben wissen, Chievitz (1891) und Slonaker (1897). Eine gute Zusammenstellung hat kürzlich Franz gegeben. Wir wissen durch Chievitz, dass bei den Vögeln meistens zum mindesten eine runde Area mit Fovea vorhanden ist: letztere ist beim Huhn und Perlhuhn allerdings sehr fraglich. Wie zuerst H. Müller gezeigt hat, kommt bei gewissen Vögeln ausser dieser einen, zentralen, noch eine zweite, laterale Fovea vor. Dies ist vor allem bei den Tagraubvögeln (die Eulen besitzen nur eine laterale Fovea) und einem Teil der Singvögel, vor allem den Schwalben, der Fall. Schon H. Müller hat die eine Fovea mit dem monokulären, die andere mit dem binokulären Sehen in Beziehung gebracht. Ausser der runden Area mit ihrer Fovea findet sich häufig eine streifenförmige, auf welcher dann stets die zentrale Fovea sitzt. Die streifenförmige Area liegt stets im horizontalen Meridian, wie bei den Amphibien und Reptilien, soweit eine solche vorhanden ist. Sie soll sich hauptsächlich bei solchen Vögeln finden, die ihre Nahrung am Erdboden suchen, und ausserdem bei Schwimmvögeln. In seltenen Fällen soll der streifenförmigen Area die Fovea fehlen. Bei den schnellsten aller Vögel, den Schwalben (dem Cypselus oder Segler und der Hirundo oder Schwalbe), sowie bei einer Möwe, Sterna (Seeschwalbe), findet sich sogar ausser den zwei Foveae, die denen der Tagraubvögel entsprechen, noch eine streifenförmige horizontale Area, die nach der Zeichnung Chievitz' mit einer Rinne versehen ist und die eine der beiden runden Foveae trägt. Wahrscheinlich mit Rücksicht auf die rinnenförmige Vertiefung der streifenförmigen Area spricht man auch von drei Foveae bei den genannten Vögeln, nämlich zwei runden und einer streifenförmigen. — Auf die anderen regionären Verschiedenheiten der Netzhaut der Vögel, so interessant sie namentlich in physiologischer und biologischer Hinsicht sind, gehe ich hier nicht ein, ich lasse daher auch die ungleiche Verteilung der farbigen Ölkugelarten der Zapfen ausser Betracht. Nur eine Tatsache will ich noch erwähnen, da sie auch für uns mit Rücksicht auf unsere späteren Erörterungen von Interesse ist. Hess hat gefunden, dass die

Netzhaut bei der Schwalbe in der ventralen Hälfte dünner ist als in der dorsalen, welch letztere beim Fliegen vorwiegend gebraucht wird. Wie ich in meiner Linsenarbeit gezeigt habe, zeigen die Schwalben den höchsten Grad der Differenzierung im Bau der Linse unter allen Vögeln: mit dieser Tatsache stimmt es ganz vorzüglich, dass auch ihre Retina den höchsten Grad der Differenzierung zeigt. —

Die ersten genauen Angaben über die Area der Säugetiere verdanken wir Chievitz. Nachdem schon im Jahre 1881 H. Müller ein paar kurze Angaben gemacht hatte, aus denen zu entnehmen war, dass bei den Säugetieren eine Area centralis vorkommt, und nachdem im Jahre darauf Ganser und 1887 Schwalbe die Area der Katze und die des Schafes entdeckt hatten, nahmen durch die schönen Arbeiten Chievitz' aus den Jahren 1889—1891 unsere Kenntnisse rasch einen grossen Aufschwung. In zweiter Linie ist die schon oft genannte Arbeit Slonakers (1897) hervorzuheben und endlich die im Jahre 1902 erschienene Abhandlung Zürns über die Retina und die Area centralis retinae der Haussäugetiere. So weit unsere bisherigen Kenntnisse reichen, dürften die Säugetiere der Mehrzahl nach eine streifen- oder bandförmige, horizontal verlaufende Area besitzen, also eine Area, die die entwicklungsgeschichtliche Grenzlinie zwischen den beiden Lappen der Retina in rechtem Winkel kreuzt. Eine geringe Zahl besitzt eine ovale oder rundliche Area wie der Mensch; ist sie oval, so steht wohl ausnahmslos der längere Durchmesser horizontal; nur eine verhältnismässig geringe Zahl scheint überhaupt keine Area zu besitzen. Es sind dies durchaus Tiere mit wenig scharfem Sehvermögen, vor allem nächtliche und Dämmerungstiere: so hat schon Chievitz angegeben, dass der Maus, der Ratte, der Feldmaus (Arvicola) und dem Igel die Area fehle; nach Slonaker fehlt sie auch den Fledermäusen. Dass der Maulwurf keine Area besitzt, ist wohl selbstverständlich. Ausser den genannten Tieren sollen auch der Dachs, das Meerschweinchen und die Spitzmaus (Sorex), die doch kaum zu den nächtlichen oder Dämmerungstieren zu rechnen sein dürften, keine Area besitzen. In manchen Fällen, in welchen ursprünglich eine runde Area, ähnlich der Macula lutea des Menschen, beschrieben wurde, wurde später eine bandförmige gefunden. So hatte schon Schwalbe die Area des Schafes als

einen runden Fleck beschrieben und ihm war auch Chievitz gefolgt; Slonaker dagegen beschreibt beim Schaf die Area als „a white band-like region, about 1—2 mm broad, extending horizontally across the retina". Auch die Abbildung, die er gibt, lässt keinen Zweifel an der Existenz einer bandförmigen Area zu. Merkwürdigerweise aber sagt der letzte Untersucher Zürn, dass den „kleinen Wiederkäuern" (darunter sind Schaf und Ziege gemeint), eine streifenförmige Area fehle (l. c. S. 124). Er beschreibt nur die schon von Schwalbe gesehene „runde" Area; es handelt sich aber zweifellos auch bei dieser „runden" Area um eine ovale, wie aus der Angabe hervorgeht, dass sowohl beim Schaf als bei der Ziege der „sagittale Durchmesser" — darunter ist der vertikale gemeint — um ein weniges geringer sei als der grösste horizontale. Beim Fuchs soll die Area nach Chievitz rund sein, nach Slonaker stellt sie ein horizontales Band unmittelbar über dem Optikuseintritt dar. Beim Hund, wo Chievitz gleichfalls eine runde Area beschrieben hat, eine Angabe, die von Zürn bestätigt wird, soll nach Slonaker die Verteilung der Blutgefässe der Retina eine streifenförmige Area andeuten. Bei der Katze hat Ganser eine runde Area beschrieben und ihm war Chievitz gefolgt; Slonaker beschreibt eine „area-like region" von ungefähr länglicher Form; indesssen ist seine ganze Beschreibung recht unbestimmt und unsicher. Sicher und unbestritten band- oder streifenförmig ist die Area beim Kaninchen und der Feldmaus, beim Rind, Kameel, Schwein und Pferd: die instruktivsten Abbildungen finden sich bei Chievitz. Von der Area oder „Sehleiste" des Kaninchens liegen, wie schon früher erwähnt, zahlreiche Abbildungen vor. Eine sehr sorgfältige Abbildung des Augenhintergrundes des Rindes gibt Zürn. Diese ist noch deshalb von grossem allgemeinen Interesse, weil sie ausser der schon lange bekannten horizontalen Area auch noch die „runde oder laterale" Area zeigt. Diese liegt, wie aus der Figur zu entnehmen ist, innerhalb des horizontalen Bandes, als welches die horizontale Area erscheint und stellt allem Anschein nach eine besonders differenzierte Stelle derselben dar. Zürn sagt von der streifenförmigen Area, sie liege „dicht oberhalb der Tapetgrenze, etwa in der Mitte zwischen den beiden von der Papille ausgehenden, horizontal verlaufenden Gefässen und den beiden ersten in horizontaler Richtung abtretenden Zweigen des

dorsalen Gefäßstammes. Sie erstreckt sich als ein etwa 1 mm hoher Streifen quer durch die ganze Retina. Ihre Richtung ist eine solche, dass sie, wenn man den ganzen Kopf von der Seite her betrachtet, einen nach hinten offenen Winkel von 50° mit der vorderen Profillinie des Gesichtes bildet. Dieselbe Richtung hat der längste Durchmesser der elliptischen Pupille, sowie der ebenfalls oblongen Cornea (Chievitz)" (S. 221). Diese Stellung der streifenförmigen Area, sowie der Cornea und Pupille ist, wie wir noch sehen werden, in physiologischer und biologischer Hinsicht wichtig. Von der „runden" Area sagt er, dass sie „lateral und etwas nach oben von der Mitte der Papille und 6,5 bis 7 mm medial des Übergangssaumes" liege. „Ihr horizontaler Durchmesser beträgt 2—2,5 mm, ihr sagittaler 1,3 bis 1,5 mm"; die „runde Area" ist also ebensowenig wie die des Schafes rund, sondern gleichfalls oval. Aber nicht bloss beim Rind, sondern auch bei allen anderen untersuchten Haussäugetieren (dem Pferd, Schwein, Schaf, der Ziege, dem Hund und der Katze) konnte Zürn „eine runde Area centralis für binokulares Sehen" finden. Es darf also wohl daraus geschlossen werden, dass überall eine bestimmte Stelle des horizontalen Streifens einen höheren Grad von Differenzierung aufweist. „Ein, analog der Fovea centralis der menschlichen Netzhaut, stäbchenfreies Gebiet findet sich nur innerhalb der Area centralis einiger, erfahrungsgemäss besonders scharfsichtiger Hunderassen (Rattler, Jagdhunde), während andere Hunderassen (insbesondere die Erdhunde) nur eine geringgradig ausgebildete Area centralis aufweisen. Im Bereiche des Zapfengebietes der genannten Hunderassen ist die Membrana limitans externa eingebuchtet. Desgleichen fand ich eine Fovea centralis externa in der Mitte der Area centralis der Katze, woselbst die Zahl der Sehzellen nahezu auf die Hälfte reduziert ist."

Endlich erwähne ich, dass eine längliche (oblonge) Area beim Murmeltier, mehreren Eichhörnchenarten, dem Backenhörnchen, lauter Nagern, und bei dem zu den Musteliden, also den Karnivoren, gehörenden Stinktier (Mephitis) beobachtet wurde. Eine runde Area endlich zeichnet alle Primaten aus und wurde ausserdem auch bei einer Anzahl von Karnivoren, darunter dem Hermelin und dem Seehunde, gefunden. —

Wenn nun auch die regionale Differenzierung der Retina auf den ersten Blick mit unserer Frage nach der bilateralen oder

nasotemporalen Symmetrie der Retina nichts zu tun zu haben scheint, so hat sie doch zweifellos einen physiologischen oder biologischen Grund, und da, wie wir sehen werden, auch die nasotemporale Symmetrie auf bestimmte biologische Momente zurückzuführen ist, so besteht zwischen beiden, wenn auch indirekt, ein ganz bestimmter Zusammenhang.

Wir haben bisher nur die Pars optica retinae in Betracht gezogen. Die Konfiguration der Pars caeca ist natürlich ganz und gar von der Art der Differenzierung des Ciliarringes und der Iris abhängig und kann nur im Zusammenhang mit diesen beurteilt werden. Nun hat uns vor allem Hess eine Reihe ganz prachtvoller Bilder des Ciliarringes und der Iris von Wirbeltieren aller Klassen mitgeteilt. Mag man den vorderen Augenabschnitt eines Haifisches (Scyllium catulus, Katzenhai), oder eines Knochenfisches (Zeus faber, Petersfisch) oder eines Salamanders (Salamandra maculosa) oder einer Kröte (Bufo agua), oder eines Alligators oder endlich sogar einer Taube betrachten, stets fällt uns auf den ersten Blick die bilaterale oder nasotemporale Symmetrie des Bildes ins Auge. Die Art der Anordnung und Verteilung der Ciliarfortsätze, die Leiste bei den Hai- und Knochenfischen, die Form der Iris und der Pupille der Amphibien, die Knötchen am unteren und oberen Rand der Pupille, sowie manche an die früher bestandene fötale Augenspalte erinnernde Erscheinung am Auge der Fische und Amphibien legen Zeugnis für die naso-temporale Symmetrie ab. Hierher gehören z. B. die „Papille" des Ciliarringes der Haifische, die den rudimentären Linsenmuskel trägt, und der ventrale Pupillarknoten der Amphibien; der dorsale Knoten der Anuren kann natürlich mit der fötalen Augenspalte nichts zu tun haben. Zwei sehr schöne Bilder des vorderen Bulbussegmentes des Frosches teilt Gaupp mit (l. c. S. 794 und 795): beide betreffen Rana esculenta; das eine zeigt das vordere Bulbussegment eines „sehr grossen", das andere das eines „mittelgrossen" (8 cm langen) Tieres. Über das Corpus ciliare schreibt Gaupp u. a.: „Seine proximale Begrenzungslinie, die durch die Ora optica retinae gebildet wird, verläuft zirkulär und im wesentlichen parallel zum Äquator, weicht jedoch dadurch von der genauen Kreisform ab, dass sie in ihrem temporalen und nasalen Abschnitt mehr geradlinig von oben nach unten ver-

läuft. (Dadurch schon wird die Form bilateral symmetrisch, wie ein Blick auf die Figuren Gaupps zeigt. R.) Auch kann die Begrenzungslinie in ihrer unteren Hälfte etwas stärker nach unten ausladen, als der Kreisform entspricht. Dadurch wird die Breite der Oberfläche des Corpus ciliare (d. h. der Abstand zwischen der Ora optica und dem ciliaren Irisrand) sehr ungleich: oben und unten in der Mitte ist die Breite am bedeutendsten, temporal ist sie erheblich geringer und nasal wird sie ganz klein". Die Asymmetrie zwischen temporaler und nasaler Seite ist so gering, dass sie beim ersten Blick auf die Bilder gar nicht in die Augen fällt. Das gilt auch von der Verschiedenheit in Beziehung auf die Länge der Ciliarfortsätze, die Gaupp sehr genau beschreibt. Interessant ist ferner auch die verschiedene Verlaufsrichtung der Ciliarfortsätze an der dorsalen und ventralen Seite: auch sie weist auf eine bilaterale Symmetrie hin. Kleine Unregelmässigkeiten in der Länge der Falten an der nasalen und temporalen Seite sind nicht imstande, dieses Bild der Symmetrie zu stören. — Ganz besonders lehrreich sind auch die Bilder, die Tretjakoff (1906) von der vorderen Bulbushälfte einer 60 mm langen, kurz vor der Metamorphose stehenden Larve einer Rana esculenta und andererseits von derjenigen eines erwachsenen Frosches gegeben hat. Beide zeigen deutlich eine bilaterale oder naso-temporale Symmetrie und doch sind beide voneinander so verschieden als nur möglich: die Verschiedenheit kommt sowohl in der Form der Pupille als in dem Verlauf und in der Anordnung der Ciliarfalten zum Ausdruck. Beide Bilder zeigen die Pupillarknoten. Tretjakoff, der die Entwicklung der beiden Knoten genau verfolgt hat, sagt ausdrücklich, dass der ventrale Pupillarknoten ein „Derivat der Augenblasenspalte" sei.

Gegenüber dieser ganz zweifellosen Symmetrie kommen die Abweichungen kaum ernstlich in Betracht. Es gibt keine bilaterale Symmetrie oder Eudipleurie im Sinne Haeckels (vgl. die „Generelle Morphologie"), die nicht eine Störung erleiden könnte. Nicht bloss ein Organismus als Ganzes, sondern auch jedes einzelne eudipleure Organ kann mehr oder weniger asymmetrisch werden. Man denke nur an die Pleuronektiden, bei denen die ursprüngliche Symmetrie einer höchst merkwürdigen Asymmetrie Platz gemacht hat. Niemand wird behaupten wollen, dass die Pleuronektiden ursprüngliche Formen

seien und dass ihre Dysdipleurie der Eudipleurie der übrigen Knochenfische vorausgegangen sei: geradeso, wie niemand behaupten wird, dass die Dysdipleurie des Schneckenkörpers eine primäre, ursprüngliche Erscheinung sei. Ich wollte dies vorausschicken, weil mir scheint, als habe sich M. Nussbaum durch gewisse Störungen der Symmetrie der Pars ciliaris retinae verleiten lassen, die Asymmetrie als etwas Primäres anzusehen und ihr eine grössere Bedeutung einzuräumen, als ihr zukommt. Wenn z. B. beim Huhn das Corpus ciliare an der temporalen Seite um 2 mm breiter ist als an der nasalen, und etwas Ähnliches, wenn auch in geringerem Grad an der Taube zu beobachten ist, so liegt darin kein Grund vor, an der Symmetrie des ganzen Auges zu zweifeln. Ganz ähnliche Beobachtungen, wie sie Nussbaum hinsichtlich der Vögel mitteilt, hat Hess, abgesehen von zahlreichen anderen hierher gehörigen Tatsachen, auch hinsichtlich der Säugetiere mitgeteilt. So bildet er die vordere Bulbushälfte einer Fischotter (Lutra) ab, die dieselbe Asymmetrie des Ciliarkörpers aufweist, die Nussbaum beim Huhn und der Taube gefunden hat. Übrigens erzählt Nussbaum selbst, dass O. Schultze beim Menschen eine entschiedene Asymmetrie des Ciliarkörpers nachgewiesen habe, indem er darauf hinwies, dass hier die Ora serrata auf der nasalen Seite ungefähr 1 mm weiter nach vorn reicht, als auf der temporalen. Und kommt schliesslich nicht auch in der nicht genau zentralen Stellung der Pupille des Menschen eine Asymmetrie zum Ausdruck? Wie mir scheint, ist auf die nasotemporale oder bilaterale Symmetrie der vorderen Bulbushälfte, die im vollen Einklang mit der früher betrachteten Symmetrie der Pars optica retinae steht, um so grösseres Gewicht zu legen, als die Untersuchungen Hess' gezeigt haben, dass genau dieselbe Symmetrie auch dem Cephalopodenauge zukommt. Das Bild des vorderen Abschnittes eines Octopus-Auges, von rückwärts gesehen, das er auf Seite 276 seiner vergleichenden Physiologie des Gesichtssinnes (1912) nach einer früher von ihm gegebenen Darstellung reproduziert, lässt ohne weiteres erkennen, dass dieselben Bildungsgesetze, die dem Auge der Wirbeltiere zu Grunde liegen, die es zu dem gemacht haben, was es ist, auch dem höchstentwickelten Auge der Wirbellosen, soweit diese Augen den Typus der Wirbeltieraugen besitzen, Form und Bau aufgeprägt haben.

Zum Schluss will ich noch ein paar Worte über die Gefässe des Auges sagen. Von der Arteria centralis retinae der Säugetiere war bereits die Rede; es hat sich gezeigt, dass die Art ihrer Verästelung, mag sie was immer für einem Typus (dem der Primaten, der Ungulaten, der Karnivoren oder sonst einem) folgen, mit der naso-temporalen Symmetrie des Auges in vollem Einklang steht. Nun ist die A. centralis retinae, wie man seit langem weiss (vgl. darüber Leber) und auch oben erwähnt wurde, ein ziemlich spät entstehender Ast der A. hyaloidea. Bei den anderen Wirbeltieren kommt, wie schon erwähnt wurde, eine der A. centr. retinae genau entsprechende Arterie nicht vor, auch dann nicht, wenn die Retina, wie beim Aal, sehr reich vaskularisiert ist. Dagegen zeigt die A. hyaloidea zuweilen eine sehr reichhaltige Verzweigung und lässt in dieser eine naso-temporale Symmetrie ganz unverkennbar zur Schau treten, geradeso wie eine solche auch in den Venen der Membrana hyaloidea zum Ausdruck kommt. Das Meiste und Beste, was wir über die Glaskörpergefässe der niederen Wirbeltiere wissen, verdanken wir bekanntlich H. Virchow. Es kann natürlich nicht meine Aufgabe und Absicht sein, hier im einzelnen auf diese Untersuchungen, die sich über viele Jahre, ja über mehrere Jahrzehnte erstrecken, einzugehen, sondern ich muss mich begnügen, einige für unsere Frage besonders wichtigen Ergebnisse kurz hervorzuheben. In seiner grossen zusammenfassenden Arbeit über „Fächer, Zapfen, Leiste, Polster, Gefässe im Glaskörperraum von Wirbeltieren, sowie damit in Verbindung stehende Fragen“ in Merkel-Bonnets „Ergebnissen der Anatomie und Entwicklungsgeschichte“ (X. Bd. 1900—1901) sagt er bei Besprechung der inneren Augengefässe der Knochenfische: „Häufig ist in der Anordnung der oberflächlichen Glaskörpergefässe von Fischen, obwohl dieselben eine sphärische Oberfläche zu bedecken haben, die bilaterale Symmetrie sehr deutlich ausgeprägt, d. h. Symmetrie zwischen der nasalen und temporalen Seite, z. B. beim Aal und einigen Cyprinoiden; in anderen Fällen ist eine sehr ausgesprochene Asymmetrie, d. h. nicht Regellosigkeit, sondern Abänderung einer Symmetrie, die zu Grunde liegt, vorhanden, wie bei Conger“ (S. 779—780; im Original nur zum Teil gesperrt gedruckt). Aber auch bei den Amphibien liegen

Verhältnisse vor, die nicht ganz ohne Beziehung zur naso-temporalen Symmetrie des Auges zu sein scheinen. Bekanntlich fehlen bei den Urodelen innere Augengefässe vollständig. Dagegen sind sie bei den Anuren sehr wohl entwickelt; hier wurden sie durch Hyrtl (1861) bekannt. Seither wurden sie oft beschrieben und sind, wie H. Virchow sagt, „ein besonders beliebtes Objekt für ophthalmoskopische Untersuchungen" geworden. Die genaueste Darstellung der Gefässe der Hyaloidea des Frosches hat H. Virchow gegeben. Seine sehr übersichtliche Abbildung ist u. A. auch in die „Anatomie des Frosches" von Gaupp übergegangen. Wenn nun auch die Ringgefässe der Hyaloidea eine sehr auffallende Asymmetrie zur Schau tragen, so scheint sich mir doch in der ganzen Konfiguration des Wurzelgebietes des dritten „Astes" der Vena hyaloidea, „welcher in der Gegend des hinteren Poles entsteht und an der ventralen Seite nach vorn fliesst", eine entschiedene naso-temporale Symmetrie auszuprägen. Die Störung der Symmetrie und die daraus hervorgehende Asymmetrie der beiden vorderen Venen, sowie der beiden Äste der Arterie mag in, uns in ihren ursächlichen Momenten noch nicht bekannten Wachstumsverhältnissen des Auges oder seiner Umgebung den Grund haben. So sagt z. B. der jüngste Untersucher der Gefässe, Tretjakoff, in seiner Arbeit über die vordere Augenhälfte des Frosches: „Die unsymmetrische Entwicklung der Irisarterien, der Arterien und Venen des Glaskörpers (im Original nicht gesperrt gedruckt) erfolgt infolge eines ungleichmässigen Wachstums der verschiedenen Augenquadranten in der Embryonalperiode". Die Frage geht eben dahin, was die Ursache dieses ungleichmässigen Wachstums sei.

Was endlich noch die Gefässe der Chorioidea betrifft, so will ich nur die zusammenfassenden Schlussworte H. Virchows aus seiner in den „Ergebnissen" enthaltenen grossen Arbeit hierher setzen. Sie lauten: „Das Ergebnis aller dieser Untersuchungen scheint mir das zu sein, dass die Chorioides der Wirbeltiere zwei Arterien im horizontalen Meridian, eine nasale und eine temporale, und zwei Venen im senkrechten Meridian, eine dorsale und eine ventrale besitzt." Er hebt dann hervor, dass dieses „typische Bild" Abänderungen von mehr sekundärer Bedeutung erfahren kann. In der Tat kann ja auch das Gefässgebiet der Chorioidea des

Menschen sehr leicht durch eine der entwicklungsgeschichtlichen Grenze der beiden Hälften des Auges entsprechende Vertikalebene in eine nasale und temporale Hälfte geteilt werden. Die zwei primären Venen, von denen die eine an der dorsalen, die andere an der ventralen Seite verlief, sind nur beim Menschen in je zwei Venen aufgelöst. Die zwei aus dieser Auflösung entstandenen dorsalen Venen gehören den dorsalen, die zwei ventralen den ventralen Quadranten des Bulbus an. Dieses für den Menschen typische Bild kann dann freilich noch eine leichte Störung durch die Auflösung einer oder zweier Venen erleiden, wie dies beim Menschen bekanntlich oft beobachtet wird. Es verdient hier ganz besonders hervorgehoben zu werden, dass H. Virchow der erste und bisher auch der einzige war, der vollkommen klar die bilaterale oder nasotemporale Symmetrie des Wirbeltierauges, allerdings nur, soweit die Blutgefässe in Betracht kommen, erkannt hat. Ganz allgemein bekannt ist das höchst instruktive „Schema der Gefässverbreitung in der Chorioidea vom proximalen Pol aus gesehen", das er in seiner Arbeit über die Gefässe im Auge und in der Umgebung des Auges beim Frosch vor 35 Jahren gegeben hat und das auch in die Darstellungen Gaupps und Franz' übernommen worden ist. Hier teilt eine Symmetrieebene, die die Eintrittsstelle des Optikus nur ein klein wenig seitlich lässt, das Gefässgebiet der Chorioidea in zwei spiegelbildlich gleiche Hälften: eine nasale und eine temporale.

Gewiss ist auch manchem anderen Beobachter schon früher etwas von der nasotemporalen Symmetrie des Wirbeltierauges aufgefallen: es ist auch kaum denkbar, dass sie bei der Untersuchung der vorderen Bulbushälfte nicht hätte bemerkt werden sollen. Aber man hat sich, wie mir scheint, allzusehr an solche Dinge gehalten, welche die Symmetrie zu stören geeignet sind, als dass man das Gesamtbild auf sich hätte einwirken lassen: auch stand der vollen Erkenntnis der nasotemporalen Symmetrie im Wege, dass man nicht die Gesamtheit der Erscheinungen kannte, dass vor allem anderen nichts von der embryonalen Lappung der Retina, die doch die Grundlage des ganzen Auges bildet, bekannt war.

Und nun erhebt sich die Frage: Wenn, wie es jetzt feststeht, das Wirbeltierauge bilateral symmetrich gebaut ist, wenn es,

mit anderen Worten, durch eine vertikale Symmetrieebene in zwei spiegelbildlich gleiche Hälften, eine nasale und eine temporale, zerlegt werden kann, wie ist diese Symmetrie entstanden, was hat sie für eine Bedeutung? Dass die Ursache eine physiologische sein muss, dass sie begründet sein muss in der Lebensweise und den Lebensbedingungen der Wirbeltiere überhaupt und der tiefststehenden unter ihnen, die die Verhältnisse der Vorfahren der Wirbeltiere am reinsten widerspiegeln, im besonderen, braucht wohl kaum näher erörtert zu werden.

Bevor wir aber an die Beantwortung dieser Frage herantreten, ist es wichtig, uns über die Stellung der Augen im Körper der Fische, vor allem der tiefststehenden unter ihnen, Rechenschaft zu geben. Bekanntlich hat Gegenbaur die Selachier für die tiefststehenden gnathostomen Wirbeltiere gehalten, ja er scheint der Ansicht gewesen zu sein, dass die Cyklostomen durchweg rückgebildete Formen darstellen. Mag nun die Ansicht Gegenbaurs richtig sein oder nicht, daran, dass den Selachiern eine sehr tiefe Stellung im Stamme der Wirbeltiere, vor allem der Gnathostomen, zukommt, kann wohl kein Zweifel sein. Nun sagt Franz in einer grossen Arbeit „Zur Anatomie, Histologie und funktionellen Stellung des Selachierauges“ unter der Überschrift: „Lage des Auges im Kopf“: „Die Lage des Auges im Kopf ist stets eine ausgesprochen seitliche, die Augenachse ist meist gar nicht oder nur sehr wenig nach vorn und oben gerichtet. Eine Ausnahme bildet Squatina mit einer Augenachse, die im Winkel von 45° gegen die Horizontale seitlich aufwärts gerichtet ist. Die seitliche Lage des Auges ist bei Fischen im allgemeinen überall zu finden, sie schützt das Auge vor dem Druck des beim Schwimmen zu durchteilenden Wassers. Trotz dieser Lage erlaubt die Wölbung der Cornea im Verein mit der periskopischen Eigenschaft der Linse in allen Fällen das Blicken in der Vorwärtsrichtung, wenn das Auge nur ein wenig entweder durch seine natürliche Lage oder durch einen geringen Muskelzug nach vorwärts gerichtet ist.“ (S. 829.) Ich habe früher von der Stellung der Augen bei eben ausgeschlüpften und bei 6 Tage alten Störlarven gesprochen. Wir haben gesehen, dass die Augenachsen etwas schief nach aussen vorn und oben gerichtet sind; die Richtung nach oben ist auffallender als die nach vorn. Leider bin ich gegenwärtig

ausserstande, zu erfahren, wie die Augen bei älteren oder erwachsenen Tieren stehen. In Anbetracht des Umstandes, dass die Störe zweifellos gleichfalls eine sehr tiefe Stellung unter den Fischen einnehmen, wäre es nicht unwichtig, dies zu wissen. Nun sind die Acipenseriden, wie unter anderem Günther in seinem „Handbuch der Ichthyologie“ 1886 mitteilt, entweder gänzlich auf das Süsswasser beschränkt, oder sie bringen, um zu laichen, nur einen Teil des Jahres in Flüssen zu. Zu den letzteren gehört auch Acipenser sturio, der zur Zeit der Fortpflanzung unter anderem in die Elbe und die Flüsse Holsteins, von denen einer von sehr kurzem Lauf, aber grosser Breite und Tiefe geradezu den Namen Stör führt, hinaufsteigt. Der Stör besitzt an der Unterseite der Schnauze vier in einer Querreihe angeordnete, sehr mächtige Bartfäden. Anlagen davon findet man schon bei den eben ausgeschlüpften, jungen Larven: sie stellen hier vier plumpe, relativ grosse papillenartige Zapfen dar, die zusammen einen flachen, mit der Höhlung nach hinten sehenden Bogen bilden. Schlanker und länger sind diese Barteln bei den 6 Tage alten Larven. Sie sind hier schon mit sehr zahlreichen Hautsinnesorganen übersät: allererste Spuren von solchen sieht man übrigens auch schon an den jungen Larven. Ausserdem sind schon bei diesen sehr dicke Nerven in den Anlagen der Bartfäden vorhanden.

Barteln scheinen auf gründelnde Lebensweise zu deuten, wie denn auch unter den Physostomen die Welse, bei denen die Bartfäden ganz besonders gut entwickelt sind, fast durchwegs Süsswasserformen sind, oder aber, wenn sie, was selten ist, im Meere leben, sich sehr nahe an der Küste aufhalten (vgl. darüber Günther). Die Störe können sicher das, was sie mit ihren Bartfäden tasten, nicht sehen. Die Bartfäden dienen eben zum Tasten auf dem Boden. Die Störe sehen sicher nur wenig, wenn überhaupt, in der Richtung nach unten; am besten sehen sie nach vorn, aussen und oben. Schon bei der Untersuchung meiner Schnittserien von jungen Haifischen und Knochenfischembryonen ist mir der Gedanke gekommen, dass die Fische besser nach oben als nach unten sehen dürften. Dies ist auch nach ihrer Lebensweise sehr begreiflich und verständlich. Wie erwähnt, hat Hess gefunden, dass bei den Schwalben die Netzhaut in der dorsalen Hälfte dicker ist als in der ventralen. Er hat daraus den Schluss gezogen, dass sie nach unten besser sehen als nach oben; auch das wird aus der Lebensweise ohne

weiteres verständlich. Wie sehr auch bei den Fischen die Lebensweise die Stellung und Bewegung der Augen beherrscht, zeigt kaum ein Tier besser als der Schlammspringer, Periophthalmus, mit seinen weit nach oben aus dem Kopf hervortretenden Augen. Sein Sehvermögen, vor allem mit Rücksicht auf das Verhalten der Refraktion und Akkommodation, hat Hess zum Gegenstand sehr sorgfältiger und interessanter Untersuchungen gemacht. Über die Lebensweise von Periophthalmus schreibt Hess u. a.: „Der merkwürdige Fisch lauert meist in der Weise auf Beute, dass der Körper unter der Wasseroberfläche verborgen bleibt, während die weit nach oben aus dem Kopf hervorstehenden Augen wie die Periskope der Unterseeboote allein über den Wasserspiegel hervorragen". Die Abbildung, die Hess beigegeben hat, „lässt erkennen, wie beträchtlich der binokulare Gesichtsraum bei diesen Fischen ist". „Die Vorderflossen", heisst es dann weiter, „sind zu fussartigen Gebilden verwandelt, die dem Tier ermöglichen, bei Ebbe auf dem feuchten Schlamm mit überraschender Schnelligkeit Käfern etc. nachzujagen." Diese Lebensweise, die Art und Weise, die Beute zu erjagen, sowie auch die Abbildung bei Hess lassen keinen Zweifel darüber zu, dass auch bei Periophthalmus, wie wohl bei den meisten Fischen, ja den meisten Tieren überhaupt, das Sehen innerhalb der Horizontalebene weitaus das Wichtigste ist. Daher hat denn auch die Stellung der Augen, wie sie junge Störe zeigen, so interessant und lehrreich sie für den speziellen Fall sein mag, doch nur eine mehr nebensächliche Bedeutung.

Ein Fisch erjagt seine Beute hauptsächlich in horizontaler Richtung, jedenfalls nicht vertikal nach oben oder unten und dementsprechend sind denn auch seine Augen für die Horizontalebene eingestellt und in dieser am empfindlichsten. Es ist für unsere Betrachtung ganz gleichgültig, ob wir annehmen, der Fisch schwimme der Beute entgegen, oder die Beute werde von der Strömung gegen ihn getrieben. Nehmen wir letzteres an und denken wir uns, es würde von der rechten Seite her die Beute angeschwommen kommen (Textfig. 5). Das Bild der Beute wird auf der Retina einen ganz bestimmten Weg beschreiben: Es wird zunächst weit hinten und aussen in der Nähe der Grenze der Pars optica auf der temporalen Seite erscheinen, dann, je näher die Beute herankommt, mehr und mehr gegen die Mitte

des Augengrundes rücken, dabei immer grösser und grösser werden, bis es endlich, in der Mitte des Augengrundes angekommen, seine maximale Grösse erreicht. Von hier an wird das Bild über die nasale Hälfte nach vorn wandern, bis es weit vorn und aussen, an der Grenze der Pars optica angekommen, verschwindet. Wir können also durch die Mitte des Augengrundes mitten zwischen nasaler und temporaler Hälfte der Retina eine senkrechte Ebene durch das Auge legen. Diese Ebene ist die Grenzebene zwischen steigender und abfallender oder wachsender und sinkender Bildgrösse (vgl. die Figur) und zugleich die Grenze zwischen nasalem und temporalem Sehlappen, nasaler und temporaler Augenhälfte. So scheint sich uns also die ganze naso-temporale oder bilaterale Symmetrie in überaus einfacher Weise zu erklären.

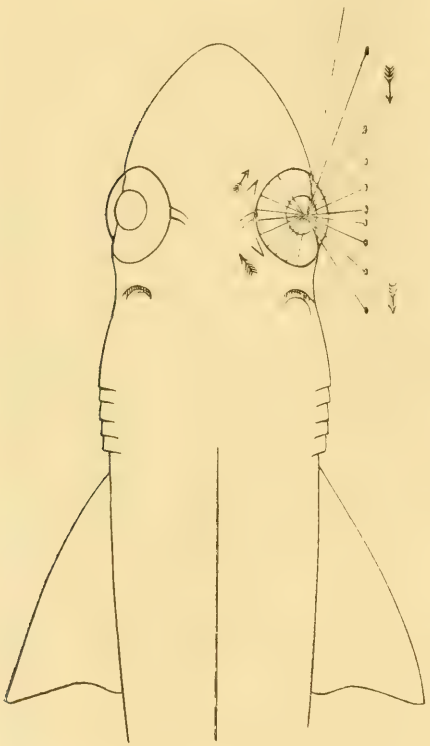

Textfig. 5.

Ebenso erklärt sich aber auch die Tatsache, dass überall, wo eine Sehleiste, eine streifen- oder bandförmige Area centralis vorkommt, beim Salamander und Frosch ebenso wie beim Schwein, Kaninchen oder Rind, diese horizontal, also zugleich senkrecht auf die Trennungsebene zwischen nasaler und temporaler Hälfte der Retina, verläuft. Erst, wenn der Blick sozusagen freier wird, wie bei den Primaten mit Inbegriff des Menschen unter den Säugetieren und den Raubvögeln und Schwalben unter den Vögeln tritt an die Stelle eines horizontalen Streifens ein einfacher runder oder ovaler Fleck mit besonders differenzierter

Stelle des schärfsten Sehens. Ja, bei höchst entwickeltem Sehvermögen können sogar zwei derartige Stellen zur Ausbildung kommen, von denen die eine vielleicht dem monokularen, die andere dem binokularen Sehen zu dienen hat.

In meiner Monographie über den Bau und die Entwicklung der Linse habe ich gezeigt, welch tiefgehenden Einfluss die Lebensweise eines Tieres, vor allem die Art, Richtung und Schnelligkeit seiner Bewegung, auf den Bau und die Entwicklung der Linse ausübt. Hier zeigt sich das gleiche für den Bau und die Entwicklung der Retina, wie des ganzen Auges.

Leipzig, Mitte Juli 1916.

Literaturverzeichnis.

(Ausser den hier angeführten Arbeiten kommen noch mehrere bereits im Text mit Titelangabe und Angabe der Zeit und des Ortes ihres Erscheinens erwähnte in Betracht.)

L. Bach und R. Seefelder: Atlas zur Entwicklungsgeschichte des menschlichen Auges. 3 Lieferungen. Leipzig, Engelmann, 1911—1914.

Th. Boveri: Über die phylogenetische Bedeutung der Sehorgane des Amphioxus. Zool. Jahrb., Suppl. 7, 1904.

J. H. Chievitz: Untersuchungen über die Area centralis retinae. Arch. f. Anat. u. Entwicklungsgesch., 1889, Suppl.

Derselbe: Über das Vorkommen der Area centralis retinae in den vier höheren Wirbeltierklassen. Arch. f. Anat. u. Entwicklungsgesch., Jahrg. 1891.

H. Curschmann: Lehrbuch der Nervenkrankheiten. Darin Liepmann: Über Hemianopsie. 1909.

A. Dogiel: Die Retina der Ganoiden. Arch. f. mikr. Anat., 22. Bd., 1883.

M. Duval: Atlas d'Embryologie. Paris 1889.

V. Franz: Zur Anatomie, Histologie und funktionellen Gestaltung des Selachierauges. Jen. Zeitschr. f. Naturw., 40. Bd., 1905.

Derselbe: Der feinere Bau des Processus falciformis im Auge der Knochenfische. Arch. f. vergl. Ophthalm. Herausgegeb. von Gustav Freytag. I. Jahrg., 1910.

Derselbe: Sehorgan. VII. Teil des Lehrbuchs der vergl. mikrosk. Anatomie der Wirbeltiere. Herausgeg. von A. Oppel, Jena 1913.

Derselbe: Histogenetische Theorie des Glaskörpers. Arch. f. vergl. Ophthalm. Herausgeg. von Gustav Freytag. 3. Jahrg., 1913.

A. Froriep: Über die Entwicklung des Sehnerven. Anat. Anzeiger 1891, VI. Jahrgang.

Derselbe: Die Entwicklung des Auges der Wirbeltiere. In: O. Hertwig: Handbuch der vergl. u. experim. Entwicklungsgesch. der Wirbeltiere, II. Band, II. Teil, 1906.

E. Fuchs: Lehrbuch der Augenheilkunde, 9. Aufl., 1903.
E. Gaupp: Anatomie des Frosches. 3. Abt., 2. Aufl., 1904.
C. Hess: Beiträge zur Kenntnis regionärer Verschiedenheiten der Netzhaut und des Pigmentepithels in der Wirbeltierreihe. Arch. f. vergl. Ophthalmol., I. Bd., 1910.
Derselbe: Beiträge zur vergleichenden Akkommodationslehre. Zoolog. Jahrbücher, Abt. f. allgem. Zoologie und Physiologie der Tiere, 30. Bd., 1911.
Derselbe: Untersuchungen zur vergleichenden Physiologie und Morphologie des Ciliarringes. Festschr. z. 60. Geburtstage Spengels, 3. Bd., 1912, Suppl. 15 der Zool. Jahrb.
Derselbe: Vergleichende Physiologie des Gesichtssinnes. Abdruck aus dem Handbuch der vergleichenden Physiologie, herausgeg. von H. Winterstein, Bd. 4, 1912.
J. Hirschberg: Zur vergleichenden Ophthalmoskopie. Arch. f. Physiologie, Herausgeg. von E. du Bois-Reymond, Jahrg. 1882.
J. W. Hulke: On the Retina of Amphibia and Reptiles. Journ. of Anat. and Phys., I. Vol., 1867.
E. Kallius: Über die Fovea centralis von Hatteria punctata. Anat. Anz., Bd. 14, 1898.
F. Keibel: Normentafel zur Entwicklungsgeschichte des Schweines (Sus scrofa dom.). I. Heft der von Keibel herausgegebenen Normentafeln zur Entwicklungsgeschichte der Wirbeltiere. Jena 1897.
Derselbe und K. Abraham: Normentafel zur Entwicklungsgeschichte des Huhnes. II. Heft der Normentafeln. Jena 1900.
L. Kessler: Zur Entwicklung des Auges. Leipzig 1877.
A. Kölliker: Entwicklungsgeschichte des Menschen und der höheren Tiere. Leipzig 1879.
W. Krause: Die Anatomie des Kaninchens in topographischer und operativer Rücksicht. 2. Aufl., 1884.
Derselbe: Die Retina. II. Die Retina der Fische (Forts.). Intern. Monatsschrift f. Anat. u. Histologie, Bd. III, 1886.
E. Krückmann: Über die Entwicklung und Ausbildung der Stützsubstanz im Sehnerven und in der Netzhaut. Klinische Monatsblätter für Augenheilkunde. Herausgeg. von Axenfeld und Uhthoff. 14. Jahrg., 1906. (Neue Folge, I. Bd., Februar—März.)
W. Kühne: Über den Sehpurpur. Untersuchungen aus dem physiologischen Institut der Universität Heidelberg, I. Bd., 1878.
Th. Leber: Die Zirkulations- und Ernährungsverhältnisse des Auges. Handbuch der ges. Augenheilkunde von Graefe-Saemisch, II. Aufl., 2. Bd., 2. Abt., Leipzig 1903.
M. v. Lenhossék: Die Entwicklung des Glaskörpers. Vorgelegt der ungarischen Akademie der Wissenschaften am 20. Oktober 1902. Leipzig 1903.
Derselbe: Die Entwicklung und Bedeutung der Zonulafasern nach Untersuchungen am Hühnchen. Arch. f. mikr. Anat., 77. Bd., Abt. I, 1911.
Derselbe: Die Entwicklung und Bedeutung der Zonula ciliaris. Verhandl. d. Anat. Ges. auf der 25. Versammlung in Leipzig, 1911. (Ergänzungsheft zu Bd. 38 des Anat. Anz.)

G. Lindsay Johnson: Contributions to the Comparative Anatomy of the Mammalian Eye, chiefly based on Ophthalmoscopic Examination. Philos. Transact. Royal Society of London. Series Vol. 194, London 1901.

Derselbe: Ein Versuch zur Klassifizierung der Säugetiere, Reptilien und Amphibien in Familien und Ordnungen nach den ophthalmoskopischen Erscheinungen des Augenhintergrundes und den während des Lebens auftretenden Graden der Exophorie. Sitzungsber. der Gesellsch. der naturf. Freunde, Berlin, Jahrg. 1909.

Charles S. Minot and Ewing Taylor: Normal plates of the development of the rabbit (Lepus cuniculus L.). In: Fr. Keibel: Normentafeln zur Entwicklungsgeschichte der Wirbeltiere. V. Heft, Jena 1905.

H. Müller: Gesammelte und hinterlassene Schriften zur Anatomie und Physiologie des Auges. I. Band, Gedrucktes. Zusammengestellt und herausgegeben von Otto Becker, Leipzig 1872.

W. Müller: Über die Stammesentwicklung des Sehorgans der Wirbeltiere. Beiträge zur Anatomie und Physiologie, als Festgabe Carl Ludwig gewidmet. Leipzig 1874.

M. Nussbaum: Die Pars ciliaris retinae des Vogelauges. Arch. f. mikr. Anat., 57. Bd., 1901. Darin zitiert: O. Schultze: Sitzungsber. d. phys.-med. Ges. zu Würzburg, Jahrg. 1900.

Derselbe: Die Entwicklung der Binnenmuskeln des Auges der Wirbeltiere. Arch. f. mikr. Anat., 58. Bd., 1901.

C. Rabl: Über den Bau und die Entwicklung der Linse. Drei Abhandlungen in: Zeitschr. f. wiss. Zool., Bd. 63, 1898; Bd. 65, 1898—1899; Bd. 68, 1900. Die drei Abhandlungen zusammen als Buchausgabe bei W. Engelmann, Leipzig, 1900.

Derselbe: Die Entwicklung des Gesichtes. I. Heft: Das Gesicht der Säugetiere, I. Leipzig 1902.

Derselbe: Zur Frage nach der Entstehung des Glaskörpers. Anat. Anz., Bd. 22, 1903.

A. W. af Schultén: Über die Beobachtungen des Augenhintergrundes unter hochgradiger Vergrösserung. Arch. f. Physiologie. Herausgeg. von E. du Bois-Reymond, Jahrg. 1882.

G. Schwalbe: Lehrbuch der Anatomie der Sinnesorgane. Erlangen 1887.

R. Seefelder: Siehe bei L. Bach und R. Seefelder.

Derselbe: Beiträge zur Histogenese und Histologie der Netzhaut, des Pigmentepithels und des Sehnerven. Graefes Arch. f. Ophthalmologie, Bd. 73, 1910.

James Rollin Slonaker: A comparative study of the Area of acute Vision in Vertebrates. Journ. of Morphology, XIII. Vol., 1897.

Aurel von Szily: Zur Glaskörperfrage. Eine vorl. Mitteilung. Anat. Anz., 24. Bd., 1904.

Derselbe: Über die Entstehung des melanotischen Pigmentes im Auge der Wirbeltierembryonen und in Chorioidealsarkomen. Arch. f. mikr. Anat., 77. Bd., I. Abteilung, 1911.

Derselbe: Über die einleitenden Vorgänge bei der ersten Entstehung der Nervenfasern im Nervus opticus. Graefes Archiv f. Ophthalmologie, 81. Bd., 1912.

D. Tretjakoff: Die vordere Augenhälfte des Frosches. Zeitschr. f. wiss. Zoologie, 80. Bd., 1906.

Hans Virchow: Über die Gefässe im Auge und in der Umgebung des Auges beim Frosch. Zeitschr. f. wiss. Zoologie, 35. Bd., 1881.

Derselbe: Über die Glaskörper- und Netzhautgefässe des Aales. Morph. Jahrb., 7. Band, 1882.

Derselbe: Beiträge zur vergleichenden Anatomie des Auges. Habilitationsschrift, Berlin 1882.

Derselbe: Fächer, Zapfen, Leiste, Polster, Gefässe im Glaskörperraum von Wirbeltieren, sowie damit in Verbindung stehende Fragen. Merkel-Bonnet: Ergebnisse der Anatomie und Entwicklungsgeschichte, X. Bd., 1900. Wiesbaden 1901.

H. Wilbrand und A. Saenger: Die Erkrankungen des Chiasmas. VI. Bd. der Neurologie des Auges. Wiesbaden 1915.

J. Zürn: Vergleichend-histologische Untersuchungen über die Retina und Area centralis retinae der Haussäugetiere. Arch. f. Anatomie und Entwicklungsgeschichte, Jahrg. 1902, Supplement-Band.

Erklärung der Abbildungen auf Tafel X—XIII.

Tafel X.

Kaninchen: Äquatorialschnitte durch das linke Auge. Fig. 1—11 bei 155-facher Vergrösserung, Fig. 12 46 mal vergr., Fig. 13 360 mal vergr. Für alle Figuren gültige Bezeichnungen: o, u, n, t = oben, unten, nasal, temporal.

Fig. 1. Kaninchen von 9 Tagen 7 Stunden. Stadium I meines Atlas zur Entwicklung des Gesichtes.

Fig. 2. „ Etwas älterer Embryo. Stadium IV des Atlas.

Fig. 3. „ 10 Tage und einige Stunden alt. Stadium V des Atlas.

Fig. 4. „ Stadium VI des Atlas.

Fig. 5. „ Stadium VII des Atlas.

Fig. 6. „ Stadium VIII des Atlas. Embryo 11 Tage 2 Stunden alt. e = Einstülpung der unteren Wand der Augenblase.

Fig. 7. „ Stadium IX des Atlas.

Fig. 8. „ Schnitt aus derselben Serie wie Fig. 7.

Fig. 9. „ Stadium XI des Atlas. Embryo ca. 12 Tage alt.

Fig. 10. „ Stadium XIII des Atlas. Embryo ca. 12½ Tage alt.

Fig. 11. „ Stadium XV des Atlas. Embryo ca. 13 Tage alt.

Fig. 12. „ Embryo ca. 17 Tage alt. Scheitelsteisslänge (SS) = 20 mm. lp Levator palpebrae sup.; ob. i. M. obliquus inf.; ob. s. Obliquus sup.; ri Rect. inf.; rl Rect. lateralis; rm Rect. medialis; rs Rect. sup.

Fig. 13. „ Aus dem Schnitt der Fig. 12; ein kleines Stück von der temporalen Seite, dicht unter dem horizontalen Meridian. a = aussen, i = innen.

Tafel XI.

Schaf, Hund und Schwein.

Figuren 1—6, Schaf. Fig. 1—5 linkes Auge, 104fache Vergr. Fig. 6 rechtes Auge, 80fache Vergr.

Fig. 1. Schaf. NS = 8,6 mm, SS = 6,8 mm, Kopflänge = 5,8 mm.

Fig. 2. „ NS = 9,2 mm, SS = 8,2 mm, Kopflänge = 6,0 mm. Randkerben.

Fig. 3. „ Aus derselben Serie. Augenhintergrund.

Fig. 4. „ NS = 10,3 mm, SS = 8,8 mm, Kopflänge = 6,6 mm.

Fig. 5. „ NS = 12,4 mm, SS = 12,0 mm.

Fig. 6. „ NS = 15,0 mm, SS = 17,6 mm. Rechtes Auge. Da aber der Kopf von der linken zur rechten Seite geschnitten ist, erscheint die Zeichnung gleich orientiert, wie von einem linken Auge, das von aussen nach innen geschnitten ist.

Figuren 7—11. Hund. Fig. 7—10. Linkes Auge von der lateralen zur medialen Seite geschnitten; Fig. 11 rechtes Auge von der medialen zur lateralen Seite geschnitten. Vergr. bei allen Figuren 104mal.

Fig. 7. Hund. Kopflänge des Embryo = 5,5 mm. Der Embryo steht in Beziehung auf seine Entwicklung zwischen Stadium IX und X des Kaninchens (Atlas zur Gesichtsentwicklung).

Fig. 8. „ Kopflänge = 6,0 mm. Der Embryo entspricht einem Kaninchenembryo vom Stadium XI (Atlas zur Gesichtsentwicklung).

Fig. 9. „ Kopflänge = 7,6 mm. Der Embryo entspricht einem Kaninchenembryo vom Stadium XIV. (Die SS des Hundeembryo betrug 10,0 mm, die NS 10,5 mm.)

Fig. 10. „ Aus derselben Serie wie der vorige Schnitt, nur mehr medial.

Fig. 11. „ SS = 14,0 mm, NS = 13,3 mm.

Figuren 12—18. Schwein. Vergr. = 104fach.

Fig. 12. Schwein. Ca. 21 Tage alter Embryo aus dem Stadium II des Atlas zur Gesichtsentwicklung. NS = 10,0 mm, SS = 9,0 mm.

Fig. 13. „ Aus dem Stadium IV des Atlas zur Gesichtsentwicklung. NS = 12,4 mm, SS = 12,9 mm. Vierter Schnitt, der die Augenblase trifft. Am weitesten nach aussen liegt der mittlere Teil, der die grosse Höhle enthält. Der Schnitt geht durch die Pars caeca retinae.

Fig. 14. „ Aus derselben Serie. Der sechste Schnitt medial vom vorigen (Fig. 13).

Fig. 15. „ Aus derselben Serie. Der fünfte Schnitt medial vom vorigen. Die Spalte schliesst sich auf dem dritten Schnitt medial von dem der Fig. 14 und bleibt auf sieben Schnitten geschlossen.

Fig. 16. „ Aus derselben Serie, etwas weiter medial. Augenhintergrund.

Fig. 17. „ Aus derselben Serie. Nahe dem hinteren Pol der Augenblase.

Fig. 18. Schwein. Aus derselben Serie. Der dritte Schnitt nach einwärts von dem vorigen (Fig. 17). Unmittelbar nach innen von der Augenblase, durch den Augenblasenstiel.

Tafel XII.

Mensch.

Fig. 1. Schnitt durch das Auge eines menschlichen Embryo aus dem Ende der vierten oder Anfang der fünften Woche. NS = 8,3 mm. Abgebildet im Atlas zur Entwicklungsgeschichte des Gesichtes auf Tafel VII, Fig. 6—10. Der Embryo steht ungefähr auf derselben Entwicklungsstufe wie der Kaninchenembryo des Stadiums IX, dem die Schnitte der Figuren 7 und 8 auf Taf. X entnommen sind. — Derselbe Schnitt ist bei Bach und Seefelder (siehe Literaturverzeichnis) auf Taf. VII, Fig. 5 abgebildet. Vergr. 150.

Fig. 2. Aus derselben Serie, weiter einwärts. Vergr. 150.

Fig. 3. Aus derselben Serie, noch weiter einwärts. Vergr. 150. Erklärung des Bildes im Text.

Fig. 4. Schnitt durch das Auge eines menschlichen Embryo von ca. 34—35 Tagen. SS = 14,0 mm, NS = 13,5 mm, Kopflänge = 10,0 mm. Vergr. 104.

Fig. 5. Durch den Augenblasenstiel desselben Embryo. Vergr. 104.

Fig. 6. Menschlicher Embryo von 31 mm SS. Ziemlich genau in der Ebene des Äquators. Vergr. 46.

Fig. 7. Nervus opticus desselben Auges. Vergr. 155.

Fig. 8. Stück aus der nasalen Hälfte (n) des Schnittes der Fig. 6. Vergr. 300. (i = innen, a = aussen.)

Tafel XIII.

Pristiurus, Torpedo, Acipenser, Axolotl, Huhn.

Fig. 1 und 2. Zwei aufeinanderfolgende Schnitte aus einer Sagittalschnittserie durch einen Embryo von Pristiurus melanostomus mit ungefähr 83 Urwirbeln. Die Schnitte zeigen die Randkerben. Vergr. 155.

Fig. 3. Aus einer Sagittalschnittserie durch einen Embryo von Torpedo ocellata von 21 mm Länge. Vergr. 80.

Fig. 4. Aus einer Querschnittserie durch eine eben ausgeschlüpfte Larve von Acipenser sturio. Vergr. 155.

Fig. 5. Aus einer Horizontalschnittserie durch eine eben ausgeschlüpfte Larve von Acipenser sturio. Vergr. 155.

Fig. 6 und 7. Aus einer Sagittalschnittserie durch eine eben ausgeschlüpfte Larve von Acipenser sturio. Vergr. 155. Fig. 7 zeigt den zweiten Schnitt medianwärts von dem der Fig. 6.

Fig. 8. Aus einer Sagittalschnittserie durch eine sechs Tage alte Larve von Acipenser sturio. Vergr. 155.

Fig. 9. Aus einer etwas schief geführten Sagittalschnittserie durch den Kopf einer jungen Axolotllarve. Vergr. 155.

Fig. 10. Huhn, 3 Tage 22 Stunden alt. Vergr. 15.

Fig. 11. Huhn, 4 Tage 6 Stunden alt. Vergr. 15.

Über Umwandlung von Plastosomen in Sekretkügelchen, nach Beobachtungen an Pflanzenzellen.

Zugleich eine Fortsetzung meiner Diskussion mit Benda.

Von **Friedrich Meves** in Kiel.

Hierzu Tafel XIV.

Die Plastosomenstudien auf pflanzlichem Gebiet haben Resultate ergeben, welche auch für die tierische Zytologie von grösster Wichtigkeit sind.

Pensa, Lewitsky, Guilliermond u. a. haben zunächst gefunden, dass die Plastosomen denjenigen Gebilden, welche man als Chromatophoren zusammenfasst, den Chlorophyll-, Stärke- und Farbkörpern, Entstehung geben. In der Botanik war man seit den Arbeiten von Schimper und A. Meyer (1883) von einem gemeinsamen Ursprung der Chromatophoren überzeugt; die Körner, welche Schimper und A. Meyer als Chromatophorenanlagen beschrieben haben, sind aber, wie ich (1917) gegenüber Guilliermond (1914) nachgewiesen habe, keine Plastochondrien, sondern teils metaplasmatische Elemente, teils junge Chlorophyllkörper gewesen. Die Bildungsweise der Chromatophoren bei den höheren Pflanzen ist erst durch die neueren Arbeiten, welche mit Hilfe der Plastosomenmethoden ausgeführt worden sind, aufgeklärt. Besonders von Guilliermond ist ferner gezeigt worden, dass die Stärke auch direkt aus den Plastosomen entstehen kann.

Durch weitere Untersuchungen konnte der Beweis erbracht werden, dass die Rolle der Plastosomen „sich keineswegs auf die Herstellung von Chlorophyll, Stärke und von Xantophyll- und Carotinpigmenten beschränkt", sondern dass noch verschiedene andere Zellbestandteile aus den Plastosomen hervorgehen. Nach den Beobachtungen von Guilliermond (1912, 2) sind auch die „Phenolkörper und Anthocyanpigmente, die man in den Vakuolen vieler höheren Pflanzen findet", das Produkt einer Lebenstätigkeit der Plastosomen. Derselbe Autor (1913) hat gezeigt, dass bei den Pilzen die „metachromatischen Körperchen", welche Reservestoffe darstellen, in Plastochondrien gebildet werden. Lewitsky

(1913) ist bei seinen Studien über die Plastosomen der Pilze „beinahe zu denselben Schlüssen über ihre Rolle wie Guilliermond gekommen"; er beschreibt ausserdem, dass die Plastochondrien bei einem niederen Pilz, Albugo Bliti, zu „gelben Körnern", deren chemische Beschaffenheit nicht aufgeklärt ist, umgewandelt werden.

Ich selbst (1917) bin zu dem Ergebnis gelangt, dass die „Mikrosomen", welche sich nach zahlreichen, zum Teil schon alten Beobachtungen (Crüger, Dippel, Schmitz, Strasburger[1] u. a.) am Aufbau der Verdickungsleisten der Zellmembran beteiligen, mit Plastochondrien identisch sind. In derselben Abhandlung habe ich ferner bereits vorläufig mitgeteilt, dass ich in der Luftwurzel einer monokotylen Pflanze, Chlorophytum Sternbergianum (Liliaceae), in denjenigen Meristemzellen des Zentralzylinders, aus denen die Siebröhren hervorgehen, eine Umwandlung von Plastosomen in Sekretkügelchen beobachtet habe. Über diesen letzteren Befund möchte ich nunmehr wegen des prinzipiellen Interesses, welches er darbietet, Genaueres mitteilen.

Die Siebröhren sind Bestandteile des Leitungssystems, und zwar sind sie nach der verbreitetsten Ansicht in erster Linie für den Transport der Eiweißstoffe bestimmt. Sie gehen (de Bary 1877, S. 180), ähnlich wie die Gefässe, aus Längsreihen gestreckter Meristemzellen hervor, welche noch späterhin als „Röhrenglieder" deutlich unterscheidbar sind. Die Glieder treten an den Querwänden, mit denen sie aneinander grenzen, in offene Kommunikation durch die „Siebplatten", welche von zahlreichen Poren durchsetzt werden und sich früher oder später mit einer eigentümlichen, stark lichtbrechenden Substanz, dem sogenannten Callus, bedecken.[2]) Der Kern der Siebröhrenglieder geht frühzeitig unter. Ihr Inhalt besteht aus einem protoplasmatischen Wandbeleg, dem „Hüllschlauch", welcher „nichts anderes ist als der bekannte Primordialschlauch", und aus einer wässerigen Flüssigkeit, dem sogenannten Siebröhrensaft. Speziell bei den

[1]) Zitiert bei Meves 1917.

[2]) In den Siebröhren der Monokotylen im Vergleich mit denjenigen der Dikotylen und Gymnospermen ist die Callusbildung nach Russow (1883, S. 315) „eine geringe, meist sehr geringe".

Monokotylen hat Russow (1883, S. 315—316) grössere Ansammlungen von Schleim an den Siebplatten und Schleimstränge, wie man sie bei Dikotylen in der Mehrzahl der Fälle beobachtet, stets vermisst. Stärkekörner, welche in den Siebröhren der meisten Dikotylen vorhanden sind, konnten in der Abteilung der Monokotylen nur bei den Scitamineen (Musa, Strelitzia und Canea) und in den Wurzeln einiger Palmen (Cocos chilensis und Copernicia sp.?) nachgewiesen werden (Russow, S. 300). „Dafür ist aber der Inhalt meistenteils ausgezeichnet durch die Anwesenheit zahlreicher kleiner durch Chlorzink-Jodjodkalium-Lösung sich gelb bis gelbbraun färbender glänzender Kügelchen", die dem Hüllenschlauch besonders reichlich in der Nähe der Siebplatten dicht anliegen. „Die dünnen Callusbelege der Siebplatten sind oft dicht bedeckt mit diesen Kügelchen, woher es den Anschein gewinnt, als seien die Platten von geknüpften Verbindungssträngen durchsetzt". Die Kügelchen sind nach Russow (S. 327) „proteinhaltig". Sie kommen ebenfalls bei den Pteridophyten vor, wo sie auch von Janczewsky (1882) gesehen worden sind; unter den Dikotylen wurden sie von Russow bei Hippuris vulgaris beobachtet (S. 327).

Ebenfalls Lecomte (1889, S. 286—287) beschreibt in Siebröhren von Monokotylen „globules de matière albuminoide", „assez régulièrement arrondis, très réfringents et toujours doués d'un éclat qui les fait reconnaitre facilement". Er findet sie auch bei den Dikotylen, aber weniger reichlich als bei den Monokotylen und besonders den Pteridophyten.

Strasburger (1901, S. 349) erwähnt, dass man in dem zarten protoplasmatischen Wandbeleg der Siebröhren von Zea Mays unschwer „Leukoplasten" als stark lichtbrechende Körner erkennen könne, fügt aber hinzu, dass mit Jodkalium, selbst bei Zuhilfenahme von Chloralhydrat, Stärke in diesen Körnern nicht nachzuweisen sei. Unter diesen Umständen darf man füglich bezweifeln, dass es sich tatsächlich um Leukoplasten gehandelt hat.

Ich selbst habe Kügelchen, wie sie Russow zuerst beschrieben hat, in den Siebröhren aller von mir untersuchten Monokotylen angetroffen (ausser bei Chlorophytum z. B. bei Tradescantia in der Stengelspitze, bei Elodea ebendort, in jungen Blättern

und in der Wurzel, bei Phragmites in jungen Internodien) und an ihnen überall eine feinere Zusammensetzung aus einer Grundmasse und darin eingebetteten kleinen Körnchen nachweisen können. Wenn man mit modifiziertem Flemmingschen Gemisch fixiert und mit Eisenhämatoxylin oder auch, wie ich es bei Phragmites getan habe, mit Kristallviolett nach Benda färbt, gibt die Grundmasse den Farbstoff bei der Differenzierung grösstenteils ab, während die kleinen Körnchen ihn energisch festhalten (Fig. 9). Schon aus diesem Grunde können die letzteren keine Stärke darstellen; die Stärkekörner zeigen in denselben Präparaten ein ganz helles Aussehen. Die ganzen Kügelchen aber können keine Leukoplasten oder Stärkebildner sein, weil diese letzteren dieselben Färbungsreaktionen wie die Plastosomen geben (vgl. Guillermond 1914, S. 297—298).

Die in der beschriebenen Weise zusammengesetzten Kügelchen in den Siebröhren der Luftwurzel von Chlorophytum Sternbergianum sind es nun, auf deren Entstehung sich meine nunmehr zu schildernden Beobachtungen beziehen. Die Präparate, welche meiner Darstellung zugrunde liegen, sind mit modifiziertem Flemmingschen Gemisch fixiert und mit Eisenhämatoxylin gefärbt; sie haben mir schon früher gedient, um die Chloroplastenbildung und die direkte Entstehung von Stärke in den Plastosomen bei dieser Pflanze zu beschreiben.

Von den Zellreihen in der Luftwurzel von Chlorophytum, welche sich zu Siebröhren entwickeln, setzen sich einige aus kleineren, d. h. kürzeren und schmäleren (Fig. 5 und 6), andere aus grösseren Zellen zusammen. Die in Fig. 1 wiedergegebene, längliche Zelle, aus dem Anfangsteil einer aus grösseren Zellen gebildeten Reihe, zeigt einen zentral gelegenen Kern und ein Protoplasma, in welchem neben Zellsaftvakuolen eine Anzahl zum Teil gewundener und geknickter Plastokonten verstreut liegen. Geht man in einer solchen Reihe nach rückwärts, so findet man, dass die Zellen stark an Länge zunehmen und dass alsbald an den Plastokonten charakteristische Veränderungen auftreten, welche von Zelle zu Zelle weiter fortschreiten. Die in den Fig. 2—8 abgebildeten Zellen stammen aus verschiedenen Reihen und sind ihrer Grösse nach nicht abgestuft. Wäre letzteres

der Fall, so könnten sie einer einzigen Reihe angehört haben, in welcher sie sich unmittelbar aneinander anschliessen würden.

Die Veränderungen, welche sich an den Plastokonten abspielen, sind nun folgende. Die Plastokonten verdicken sich zunächst in ganzer Länge und schwellen an ihrem einen Ende leicht keulen- oder knopfförmig an (Fig. 2). In der nächsten Zelle (Fig. 3) sind die Endanschwellungen grösser geworden; die Fäden haben sich verkürzt, wobei mitunter auch an ihrem anderen Ende oder in ihrem Verlauf Knoten aufgetreten sind. Betrachtet man die darauf folgende Zelle (Fig. 4), so sind die zuerst sichtbar gewordenen Endanschwellungen der Plastokonten wiederum gewachsen, und zwar augenscheinlich auf Kosten der Plastokonten selbst, deren Substanz sie in sich einbezogen haben. Die Zellsaftvakuolen haben sich vergrössert und zeigen das Bestreben, an dem Kern entlang zu einer einzigen zusammenzufliessen, welche sich durch die ganze Länge der Zelle erstreckt. In der Folge (Fig. 5 und 6) formen sich die Plastokonten mehr und mehr zu kleinen Kügelchen um, denen vielfach noch längere Zeit hindurch ein dünnes schwanzartiges Fädchen ansitzt. Die Kügelchen nehmen weiter an Durchmesser zu (Fig. 7); sie erscheinen zunächst noch durch und durch schwarz gefärbt, beginnen aber auf einem nächsten Stadium (Fig. 8), auf welchem der Kern plötzlich und anscheinend, ohne eine Spur zu hinterlassen, verschwindet, die oben beschriebene Scheidung in eine Grundmasse und darin eingelagerte kleine Körnchen zu zeigen. Die Grundmasse erscheint in meinen Präparaten anfangs in dunkelgrauem, später in hellgrauem Ton, während die Körnchen sich in derselben Weise wie die ganzen Kügelchen vorher bezw. die Plastokonten, d. h. also intensiv schwarz färben.

Bei den fertigen Siebröhrengliedern von Chlorophytum ist die Wand des Protoplasmaschlauchs stark verdünnt (Fig. 9). Die Kügelchen, deren Entstehung wir verfolgt haben, liegen der Innenseite des Protoplasmaschlauchs an oder auch ganz frei im Zellsaft (Siebröhrensaft) vorwiegend in den Schlauchenden. Daneben findet man in verschieden grosser Anzahl kleine Körnchen von dem Kaliber und der Färbbarkeit derjenigen, welche in der Grundmasse der grossen Kügelchen eingelagert sind; wie ich glauben möchte, sind sie mit diesen identisch und durch Auflösung der Grundmasse frei geworden.

In jungen Internodien von Phragmites waren die grossen Kügelchen in einem Teil der Siebröhren sämtlich verschwunden; dagegen war der Siebröhrensaft hier von zahlreichen kleinen Körnchen durchsetzt, welche sich nach Fixierung mit modifiziertem Flemmingschen Gemisch sowohl mit Eisenhämatoxylin als auch mit Eisenalizarin-Kristallviolett färben liessen. Meines Erachtens können diese Körnchen nur von zerfallenen grossen Kügelchen übrig geblieben sein. In anderen Siebröhren meiner Phragmitespräparate haben sie sich an den Siebplatten einseitig zu einem dicken Belag angehäuft, welcher sich aber wahrscheinlich erst infolge der durch das Ab- und Zerschneiden der Pflanze herbeigeführten Entleerungsströmungen gebildet hat und somit ein Kunstprodukt darstellt (vgl. Alfr. Fischer, 1884).

Über die Beschaffenheit und Bedeutung der geschilderten Kügelchen vermag ich nichts auszusagen; von Russow werden sie, wie gesagt, als „proteinhaltig" und in gleicher Weise von Lecomte als „globules de matière albuminoide" bezeichnet. Keinesfalls sind es „Leukoplasten" (siehe oben). Bei der Grundmasse, welche den Hauptbestandteil der Kügelchen ausmacht, dürfte es sich um einen Sekretstoff handeln, welcher dem Siebröhrensaft beigemischt wird. Ob die in der Grundmasse eingelagerten Körnchen, die sich ebenso wie Plastosomen färben, tatsächlich noch aus plastosomatischer Substanz bestehen, möchte ich dahin gestellt sein lassen; möglich ist, dass sie trotz der Färbungsreaktionen, welche mit denjenigen der Plastosomen übereinstimmen, eine „paraplastische" oder metaplasmatische Beschaffenheit besitzen.

Als Nebenbefund erwähne ich noch, dass die sogenannten Geleitzellen der Siebröhren bei Phragmites[1]) mit Plastosomen vollgepfropft sind. Der von verschiedenen Untersuchern hervorgehobene Reichtum der Geleitzellen an protoplasmatischem Inhalt beruht auf ihrem Gehalt an Plastosomen. Auch die Zellen des „Vasalparenchyms" (Strasburger), besonders diejenigen, welche die Gefässe unmittelbar umgeben („Gefässbelegzellen", Strasburger 1902, S. 195), schliessen bei Phragmites ausserordentlich zahlreiche Plastosomen ein.

Die mitgeteilten Beobachtungen liefern eine neue Bestätigung zu dem von Altmann (1890) aufgestellten Satz, dass die Plasto-

[1]) In der Luftwurzel von Chlorophytum fehlen sie.

somen (Bioblasten) durch morphologische Beobachtung als „Ort der Sekretbildung“ erkannt werden können.

Diese Ansicht ist kürzlich (1914) von Benda in einem Vortrag bekämpft worden, zu dessen Inhalt ich (1915) teilweise bereits Stellung genommen habe. Das Verhältnis der „Mitochondrien“ zu den Sekretgranulationen, dem Benda seit 1899 sein Interesse zugewendet hat, bildet nach ihm „den schwierigsten Punkt des ganzen Gebietes“. In direktem Gegensatz dazu erklärt Guilliermond, derjenige Botaniker, der sich bisher am eingehendsten mit den Plastosomen beschäftigt hat (1914, S. 293), dass „die hauptsächliche und einzig bewiesene Funktion der Mitochondrien die der Sekretion ist!“ Hieran ist jedenfalls richtig, dass man sich bei den Pflanzenzellen leicht davon überzeugen kann, dass Sekrete und Reservestoffe entweder direkt durch die Plastosomen oder indirekt durch besondere Organe, Plasten oder Plastiden, gebildet werden, welche von den Plastosomen abstammen. In dem Vortrag von Benda haben die botanischen Befunde keine Berücksichtigung erfahren.

Benda, dem seine Untersuchungen „von Anfang an das Gegenteil der üblichen Ansicht zu beweisen schienen“, glaubt für seine abweichende Auffassung selbst an den eigenen Bildern Altmanns Beweise erbringen zu können. „Wenn man“, sagt er, „wie nach heutiger Kenntnis nicht schwer, in den ‚vegetativen Fäden‘ Altmanns die besten Darstellungen von Mitochondrien und Chondriomiten[1]) wiedererkennt“ (z. B. auf Taf. XX seiner zweiten Auflage), „so kann man eigentlich an keiner Stelle den von ihm behaupteten Übergang von kleinen Körnchen der vegetativen Fäden in Sekretgranula erkennen, sondern sieht die wunderbar scharfe Abgrenzung der Fädenzone gegen die Körnerzone, die auch Mislawski beschreibt und [die] in meinen gelungenen Präparaten stets hervortritt.“ „Ich meine auch zu sehen.“ fährt er fort, „dass man selbst bei den ungeeigneten Färbungen mit Säurefuchsin und ebenso mit Eisenhämatoxylin, die prinzipiell Mitochondrien und Sekretgranula gleichartig färben, bei guter Härtung beinahe jedes einzelne Sekretkorn durch sein viel grösseres Kaliber von den Mitochondrien unterscheidet. Bei meiner spezifischen Färbung besteht an gelungenen Präparaten ausser durch das Kaliber auch

[1]) Unter Chondriomiten versteht Benda diejenigen Gebilde, welche wir heute gewöhnlich als Chondriokonten oder Plastokonten bezeichnen.

durch den Ton der Violettfärbung ein deutlicher Unterschied, wenn ich auch nicht in Abrede stellen kann, dass hin und wieder bei geringerer Differenzierung auch die Sekretgranula ähnlich gefärbt sind."

Derartige Bilder, wie ich sie hier bei Chlorophytum habe beschreiben können, sind nun allerdings bei Tieren bisher wohl nicht zur Beobachtung gekommen. In tierischen Drüsenzellen, in denen die Plastosomen in Form von Fäden vorhanden sind, verläuft der Sekretionsprozess, wie es auch der Vorstellung von Altmann entspricht, wohl meistens in der Weise, dass aus diesen Fäden durch Zerfall oder Abschnürung Granula hervorgehen, welche sich ihrerseits in Sekretkügelchen umwandeln.

Dass zwischen Plastosomen und Sekretkügelchen in Bezug auf Kaliber und Färbbarkeit Unterschiede bestehen, wie Benda hervorhebt, kann ich durchaus nicht wunderbar finden. Die Frage kann meines Erachtens nur sein, ob sich Übergänge zwischen den beiden Strukturen nachweisen lassen. Diese Übergänge scheinen allerdings in vielen Fällen zu fehlen, was aber nicht beweist, dass sie in Wirklichkeit nicht vorhanden sind. Hoven (1912, S. 598) sagt mit Recht: „On peut supposer que, dans certaines glandes . . . . . les chondriosomes présentent au cours de la sécrétion des modifications chimiques complexes, d'où formation d'éléments de transition entre les chondriocontes et les grains de sécrétion, que nos moyens d'investigations actuels ne nous permettent pas d'observer." Wissen wir doch in der Tat, dass auch die Sekretgranula selbst zum Teil ausserordentlich leicht löslich und schwer zu fixieren sind! Zum Beispiel kann man die Mucigenkörner der Schleimdrüsen nur in Osmiumsäurelösungen konservieren, „bei denen nicht Wasser, sondern Kochsalzlösung verschiedener Konzentration als Lösungsmittel benutzt wurden" (vgl. Metzner 1907, S. 915).

„Die eigentlichen sogenannten Übergangsbilder der Mitochondrien in Sekretgranula" erklärt Benda „sämtlich für Konservierungsfehler, über deren Zustandekommen man sich leicht unterrichten kann." „Bei der geringen Tiefenwirkung der Osmiumgemische, die zur Konservierung der Mitochondrien nötig sind, kann man in jedem Präparat eine Grenzzone zwischen richtig und ungenügend konservierten Mitochondrien feststellen. Es zeigt sich, dass an allen Stellen, wo die intensive Osmiumwirkung auf-

hört, die feinen intensiv gefärbten Mitochondrien und selbst die Faden- und Stäbchenstrukturen in runde grössere Körner und Bläschen zerfallen und verquellen, die alle Stadien der Sekretion konstruieren lassen, und das ist in jedem Organ, auch in solchen, die gar keine Sekrete liefern, zu erkennen."

Veränderungen, welche an den Plastosomen infolge ungenügender Fixierung aufgetreten waren, haben nun allerdings besonders in der ersten Zeit der Plastosomenforschung wohl zweifellos Veranlassung zu irrtümlichen Darstellungen gegeben. Auch Duesberg (1912, S. 777) sagt von Altmann, dass er nicht immer absolut richtige Bilder von Plastokonten vor Augen gehabt, sondern oft Körner und kurze Fäden gesehen habe, die nur Zerfallsprodukte von längeren schlecht konservierten Fäden gewesen sind; z. B. habe er in Nierenzellen nur Körner abgebildet. Hoven (1912, S. 568) führt einen Fall (Laguesse) an, in welchem nach seiner Meinung bläschenförmig aufgequollene Plastochondrien für Sekretionsstadien gehalten worden sind. Die zahlreichen neueren Autoren aber, welche für eine Beteiligung der Plastosomen bei der Sekretbildung eintreten, haben die Veränderlichkeit der Plastosomen durch meine Beschreibung (1910, S. 151) sowie durch diejenige von Duesberg (1910, S. 605—606) gekannt und Bilder, wie man sie bei ungenügender Konservierung der Plastosomen antrifft, für ihre Schlussfolgerungen nicht verwertet. Für Regaud, Mawas, Hoven, O. Schultze, Eklöf u. a. trifft sicher nicht zu, dass sie „artefizielle Verunstaltungen der Mitochondrien, die mit gleicher Deutlichkeit auch in denjenigen Zellen auftreten, in denen mit keiner anderen Methode vegetative Strukturen nachweisbar sind und die da fehlen, wo eine typische Konservierung der Mitochondrien vorliegt", für „Übergänge der Mitochondrien in jene vegetativen Strukturen" gehalten hätten.

Besonders starke Formänderungen der Plastosomen sind von Pensa, Lewitsky, Guilliermond, mir selbst bei der Entstehung der pflanzlichen Sekrete, Reservestoffe und Plasten beschrieben worden; es ist aber völlig ausgeschlossen, dass diese auf fehlerhafter Fixierung beruhen.

„Auch andere Bilder", fährt Benda fort, „die zuerst von Altmann, dann auch von mehreren Mitochondrienforschern herangezogen sind, beweisen gar nichts, nämlich der angebliche Schwund der „vegetativen Fäden (Altmann)" oder der Chondrio-

miten. Hierfür gibt es mehrere sehr einfache Erklärungen: erstens, dass die schwer konservierbaren Körnerfäden in den sekretreichen (und ebenso in den fettreichen) Zellen nicht genügend Härtungsflüssigkeit erhalten haben und nur in den Randpartien der Zellen konserviert sind und zweitens, dass sie tatsächlich gar nicht vermindert, sondern nur durch die Sekretkörner auseinandergedrängt oder in bestimmte Zellabschnitte verschoben sind, so dass man sie bei sorgfältiger Musterung sehr wohl findet." Es gibt nun zweifellos Darstellungen, für welche dieser Einwand von Benda zutrifft. Nach Altmann z. B. (1894, S. 124 und Taf. XXIV, Fig. 1) zieht sich in den Zellen der Katzenparotis, welche mit Sekretkörnern vollgestopft sind, zwischen den Sekretkörnern eine durch Fuchsin rot färbbare Substanz netzförmig hin, in der eine Differenzierung von Granulis angeblich nicht gelingen soll. Hoven (1912, S. 584) hat aber gezeigt, dass die Protoplasmabalken immer noch einige Plastochondrien und Plastokonten enthalten; er meint, dass der erwähnten Figur von Altmann ein Präparat zugrunde gelegen hat, welches überfärbt oder ungenügend fixiert war.

In den Meristemzellen der Luftwurzel von Chlorophytum, welche sich zu Siebröhrengliedern entwickeln, werden dagegen tatsächlich alle Plastokonten zu Sekretkügelchen umgewandelt. Das gleiche dürfte in solchen tierischen Drüsenzellen der Fall sein, welche bei der Sekretion untergehen. In den übrigen bleiben auch auf der Höhe der Sekretbildung immer noch Plastosomen zurück, welche, wie Benda sagt, durch die Sekrete zusammengedrängt und verdrängt werden. Nach verschiedenen Autoren (z. B. Regaud und Mawas, Hoven u. a.) ist die Menge der Sekretkügelchen derjenigen der Plastosomen umgekehrt proportional.

Die gleichen Einwände, wie die angeführten, und noch einige weitere erklärt Benda „gegen die Beziehung zwischen Mitochondrien und Fettspeicherung oder -resorption" machen zu müssen. Zunächst hält er „Altmanns Bilder von Ringkörnern ebenfalls für Trugbilder von mangelhaft konservierten Stellen." „An gut osmierten Stellen gibt es keine Ringkörner. Das Ringkorn kommt dadurch zustande, dass an einem grossen Fettropfen nur eine dünne Schale osmiert und gehärtet ist und das flüssig gebliebene Zentrum durch die Präparatbehandlung (Alkohol, ätherische Öle)

aufgelöst wird. Wenn in der Höhle ein Farbstoffpartikelchen bleibt, so ist das Granulum im Ringkorn fertig, öfter bleibt ein ungefärbtes Zentrum, wie es Altmann auch abbildet. Mit einer so elektiven Färbung wie der Kristallviolettmethode ist nun und nimmermehr ein Mitochondrium innerhalb eines Fettropfens sichtbar."

Diese Kritik erscheint mir berechtigt, soweit sie sich gegen die Einzelheiten der Altmannschen Darstellung richtet. Nach Altmann sollen die „Ringkörner" an der Peripherie Fett, im Innern aber plastosomatische Substanz enthalten. Nach Dubreuil (1911, 1912) dagegen entsteht das Fett in den Fettzellen des Bindegewebes von Schafembryonen in Form einer „Lipoidvakuole" im Innern von Plastochondrien oder Plastokonten; diese wird immer grösser, wobei ihre plastosomatische Rinde sich mehr und mehr verdünnt und schliesslich ganz schwindet; gleichzeitig wandelt sich der Inhalt der Vakuole in Fett um. Nach Dubreuil (1912 S. 105) und Guilliermond (1914 S. 294) ist diese Bildungsweise des Fettes derjenigen der Stärke bei den Pflanzen vergleichbar (Guilliermond 1912 u. a. a. St.; siehe auch Meves 1917). Die Altmannsche Anschauung, dass die Plastosomen der Ort der Fettbildung sind, wird ausser von Dubreuil auch von Hoven (1912) und neuerdings für Pflanzenzellen von Guilliermond (1915) aufrecht erhalten.

Neben diesen „negierenden Betrachtungen" haben wir nach Benda noch folgende „positive Anhaltspunkte" für eine Unabhängigkeit der Mitochondrien und Sekretgranulationen.

Zunächst soll die grosse Verschiedenheit der Darstellungsmethoden beider Strukturen in gewissem Grade beweisend sein. Benda hat auf diesen Punkt schon 1899 hinsichtlich der Leukozytengranulationen aufmerksam gemacht und kann die gleiche Betrachtung, wie er sagt, auf die meisten Sekretgranulationen ausdehnen. Als besonders wichtig sieht er das Verhalten der Leukozytengranulationen an. „In den Mitochondrienpräparaten sind zugleich nur die eosinophilen Granulationen sichtbar." Wenn man dagegen die spezifischen Darstellungsmethoden der Leukozytengranula anwendet, so ist von Mitochondrien nichts zu sehen. Benda kommt jedoch selbst zu dem Resultat, dass dieser „Beweis" insofern nicht stichhaltig ist, „weil es Strukturen gibt, die

aus Mitochondrien hervorgegangen sind und die ebenfalls eine derartige erweiterte Darstellungsfähigkeit besitzen"; er denkt dabei, wie er sagt, besonders an die Muskelstruktur.

Einwandfreier sind nach Benda die Ergebnisse, wenn man Leukozytengranula-Präparate „und ebenso die Fett-, Glykogen- und Vitalfärbungen mit Mitochondrien-Präparaten hinsichtlich der Örtlichkeit der verschiedenen Körnungen vergleicht". Hierbei sind aber nach ihm zunächst diejenigen Organzellen von der Betrachtung auszuscheiden, bei denen sehr umfangreiche und stark ausgeprägte Mitochondrienstrukturen vorliegen, obgleich gerade diese Zellen natürlich mit Vorliebe von den Vertretern der entgegengesetzten Anschauung gewählt worden seien. Benda hat hierbei besonders „Muskel-, Nieren- und Darmepithelien" im Auge. „Es ist einleuchtend, dass in diesen Zellen die gesamte Architektur der Zelle derartig von den genannten Strukturen beherrscht wird, dass alle anderen Strukturen sich notwendig den Mitochondrien anpassen." Wählt man dagegen Zellen mit spärlichen Mitochondrienformationen, so erhält man nach Benda einen völlig anderen Eindruck. „Schon bei den viel bearbeiteten Zellen der Verdauungsdrüsen sollte jeder unbefangene Untersucher auf den ersten Blick erkennen, dass in den Anfangsstadien der Sekretion weder die Örtlichkeit noch die Anordnung der primären Sekretablagerungen den bekannten Mitochondrienstrukturen entspricht. Die Sekretkörner nehmen die Zelloberfläche, die Mitochondrien die Basis ein" . . . Den Hauptbeweis bilden aber für Benda die Leukozyten. „Ob wir . . . . die genuinen Max Schultze-Ehrlichschen Granulationen im Ausstrich oder Schnitt färben, ob wir Vitalfärbung, Farbstoffspeicherung, Oxydase-, Fettfärbung anwenden, überall tritt uns das gleiche Bild der gleichmässigen Ausbreitung dieser vegetativen Strukturen im Zelleib entgegen, die nur den Kern und den kleinen Fleck um Mikrozentrum und Zentrotheka freilassen. Gerade hier ist aber die Gegend, in der die äussert spärlichen Mitochondrien etwas reichlicher liegen, während sie sonst ganz vereinzelte Fäden im Zelleib bilden."

Auf diese „prinzipiellen Abweichungen in der Lage der Mitochondrien und der Sekretgranulationen in einigen Zellarten mit charakteristischen Anordnungen beider Gebilde wie den Leukozyten" erklärt Benda das grösste Gewicht legen zu müssen.

Darin kann ich mich ihm nun meinerseits durchaus nicht anschliessen. Ich kann keine Schwierigkeit darin finden, mir vorzustellen, dass die Plastosomen oder Plastosomenteilchen, indem sie sich zu Sekretkügelchen umwandeln, von dem basalen in den oberen Teil der Zelle verlagert werden. Die Tatsache, dass die gröberen Körner in einem granulierten Leukozyten einen „kleinen Fleck um Mikrozentrum und Zentrotheka freilassen", ist von anderer Seite dahin gedeutet worden, dass sie durch die Existenz der von dem Zytozentrum ausgehenden Strahlen in die grösseren interfilaren Räume verdrängt werden.

Benda gibt übrigens weiterhin selbst zu, dass der „Einwand bliebe, ob etwa bei der Entstehung die Mitochondrienformation besteht und sich erst dann in die Granulationen umwandelt". „Hier ermöglicht aber", sagt er, „unser Objekt [die granulierten Leukozyten] eine Feststellung, die jeden Einwand völlig ausschliesst und zugleich ein besonderes Licht auf den Charakter der vegetativen Struktur wirft: die Tatsache, dass der mit Granulationen beladene Leukozyt teilungsfähig ist und dass die genuinen Granulationen auf die Tochterzellen übergehen. Hieraus folgt in erster Linie, dass die granuläre Struktur nicht etwa bei der Teilung in eine differente Mitochondrienstruktur zurückkehrt, sondern dass auch bei der Mitose beide Strukturen nebeneinander persistieren. In zweiter Linie gibt diese Tatsache einen gewissen, ganz bescheidenen Anhalt dafür, dass die genuine Granulation des Leukozyten eine eigene, von den Mitochondrien unabhängige primitive Zellstruktur darstellt oder mit einer solchen in Zusammenhang steht." In gleichem Sinne lassen sich nach Benda die dotterhaltigen Zellen der ersten Embryonalperiode verwerten, deren Dotterkugeln nach einer verbreiteten Ansicht durch Umbildung von Mitochondrien entstehen. „Bei der Furchung und noch eine ganze Zeit länger, bis in die Keimblattbildung hinein, teilen sich dotterhaltige Zellen, ohne dass die Dotterelemente etwa wieder in Mitochondrien . . . . . zurückgebildet werden oder in den Tochterzellen aus diesen Strukturelementen neu gebildet werden. Es wäre für unsere Frage von Wichtigkeit, genauer festzustellen, ob das nur die alten vom Ei überkommenen Dotterelemente sind, die als Nährmaterial übertragen werden oder ob vielleicht noch weiter eine Neubildung derselben stattfindet." Wäre letzteres der Fall, so würde nach

Benda auch dieser Vorgang dafür sprechen, dass neben Mitochondrien im Zelleib ein weiteres unabhängiges Strukturelement besteht, von dem diese Bildung ausgeht.

Ich kann nun aber nicht finden, dass die Tatsachen, welche Benda anführt, zu den Schlüssen, welche er daraus ziehen möchte, irgendwie berechtigen. In jungen Blättern, z. B. von Tradescantia albiflora, kann man leicht feststellen, dass Zellen mit jungen Chloroplasten sich durch Teilung vermehren. Die Chloroplasten gehen in die Tochterzellen über. Es kann aber (trotz A. Meyer 1916) nicht der geringste Zweifel darüber bestehen, dass die Chloroplasten bei den höheren Pflanzen von Plastosomen abstammen.

Die angeführten Gründe veranlassen Benda nun, „prinzipiell" zu bezweifeln, dass die Funktionen der „Stoffspeicherung, Assimilation und Ausscheidung" „durch die sicher schon mit anderen Aufgaben überlasteten Mitochondrien" übernommen werden. „Andererseits ist sicher eine so weitgehende Verwandtschaft dieser Funktionen vorauszusetzen, dass ihre Ausübung durch ein gemeinsames Organ verständlich wäre." Nach Benda wäre daher „vorläufig die Hypothese zulässig, dass Dotterkugeln, genuine Leukozytengranulationen und Sekretgranula dasselbe Strukturelement zum Substrat haben, welches dann in gleicher Weise für Fett- und Glykogenablagerungen und vitale Färbung in Frage käme". „Für seine histologische Darstellung im ursprünglichen Zustand besitzen wir jedenfalls noch keine beweisenden Methoden. Es ist aber anzunehmen, dass es dieses Strukturelement ist, welches den langjährigen und sorgfältigen Beobachtungen J. Arnolds vorgelegen hat." Benda hält es deshalb für angemessen, es vorläufig auch mit dem von Arnold gebrauchten Namen als Plasmosomen zu bezeichnen. Die Identität der Plasmosomen mit den Mitochondrien, der er früher zugestimmt habe, würde dann fallen müssen.

„Für die Frage, ob die Plasmosomen in demselben Sinne wie die früher besprochenen Strukturelemente ein eigenes primitives Zellorgan sind, sind die Daten noch zu lückenhaft. Immerhin wird dieser Gesichtspunkt diskutabel" . . . „Die wesentliche Bedingung für die Bewertung der Plasmosomen als Zellorgan wäre, dass sich Methoden finden, die ihren Nachweis in den Embryonal- und Fetalzellen ermöglichen und gestatten, ihre Kontinuität in der

somatischen Zellbahn bis zu den Drüsenzellen und den Leukozyten des entwickelten Organismus zu verfolgen. Bis dahin bleibt es noch eine „Metastruktur", wie es Heidenhain nennt, das heisst auf deutsch unsichtbar und hypothetisch."

Hierzu möchte ich mir folgende Bemerkungen erlauben. Wenn Benda die „Mitochondrien" als „sicher schon mit anderen Aufgaben überlastet" bezeichnet, so setzt mich dieser Ausspruch in Erstaunen, da doch Benda selbst über die funktionelle Bedeutung der „Mitochondrien" in seinem Vortrag nicht allzuviel anzugeben weiss. Er kann auch heute noch, wie er sagt, „daran festhalten, dass ihre Verwendung zu motorischen Strukturen (Muskelfibrillen, Spermienhüllen, Wimperwurzeln) am sichersten feststeht und dass auch in den Zellen, in denen die motorische Funktion bisher nicht beachtet ist, die reichlichen Mitochondrienstrukturen darauf hinweisen könnten." Im übrigen meint er, dass wir uns vorerst dabei beruhigen müssten, „dass wir über die spezielle funktionelle Bedeutung dieses Organs [der „Mitochondrien"] noch ebensowenig aussagen können, wie über die der anderen Zellorgane, und dass sein konstantes Vorhandensein beweist, dass es zu den fundamentalen Strukturen der Zelle gehört."

Ich selbst habe auf Grund meiner hier und a. a. O. mitgeteilten Beobachtungen erkannt, dass bestimmte Sekrete und Reservestoffe in den Pflanzenzellen durch die Umwandlung oder durch die Tätigkeit der Chondriosomen oder Plastosomen gebildet werden. Unter diesen Umständen sehe ich nicht ein, warum ich in anderen Fällen an der Beteiligung der Plastosomen bei der Sekretbildung zweifeln und mit Benda nach einem besonderen „Assimilationsorgan" suchen sollte. Gesetzt aber, dass neben den Chondriosomen oder Plastosomen noch andere bisher unbekannte Elemente des Protoplasmas zu der Sekretion beitrügen, so würde es jedenfalls sehr unzweckmässig sein, für diese die Arnoldsche Bezeichnung Plasmosomen anzuwenden. In erster Linie spricht dagegen, dass die Plasmosomen Arnolds, wie ich schon wiederholt bemerkt habe, der Mehrzahl nach überhaupt Kunstprodukte sind, welche durch die von Arnold angewandte Technik in den Zellen erzeugt worden sind. Was speziell die Körnchen und kürzeren oder längeren körnigen Fädchen anlangt, welche durch „Vitalfärbung" mit Neutralrot oder Methylenblau sichtbar gemacht werden können, so glaube ich seit 1905 guten Grund zu der Annahme zu haben,

dass sie in zahlreichen Fällen weiter nichts als Farbstoffniederschläge darstellen. Diejenigen „Plasmosomen“ aber, welche als präformierte Strukturelemente anerkannt werden müssen, sind weit davon entfernt, einheitlicher Natur zu sein. Duesberg (1912 S. 823) hat den Eindruck, dass die von Arnold gesehenen Bilder, welche die Umwandlung der „Plasmosomen“ zu Sekretkörnern in Schleim- und serösen Drüsen der Froschhaut beweisen sollen, „ganz einfach die Vorgänge der Färbbarkeitsänderungen darstellen, welche die Sekretkörner bei der Reifung zeigen“; dass also die Plasmosomen Arnolds in diesem Fall junge Sekretkörner sind.

Arnold selbst hat ausserdem zuletzt (ebenso wie früher Benda) die Meinung vertreten, dass die als „Plasmosomen“ bezeichneten Gebilde mit Chondriosomen oder Plastosomen identisch seien; was allerdings sicher unzutreffend ist, und zwar schon deshalb, weil Chondriosomen oder Plastosomen durch Neutralrot oder Methylenblau nicht vital gefärbt werden können.[1]) Immerhin ist es auch wegen dieser von Arnold (und noch heute von verschiedenen anderen) behaupteten Identität kein glücklicher Gedanke, wenn Benda seinem noch zu entdeckenden „Assimilationsorgan“ die Benennung „Plasmosomen“ beilegen möchte.

Literaturverzeichnis.

Altmann, R., 1890: Die Elementarorganismen und ihre Beziehungen zu den Zellen. Leipzig. (1894, zweite Auflage.)

de Bary, A., 1877: Vergleichende Anatomie der Vegetationsorgane der Phanerogamen und Farne. Handbuch der physiolog. Botanik, herausgegeben von W. Hofmeister, Bd. 3.

Benda, C., 1899: Weitere Beobachtungen über die Mitochondria und ihr Verhältnis zu Sekretgranulationen nebst kritischen Bemerkungen. Verh. d. phys. Ges. zu Berlin, Jahrg. 1899/1900.

Derselbe, 1914: Die Bedeutung der Zelleibstruktur für die Pathologie. Verh. d. Deutsch. path. Ges., 17. Tagung in München.

Dubreuil, G., 1911: Transformation directe des mitochondries et des chondriocontes en graisse dans les cellules adipeuses. Compt. rend. de la Soc. de Biologie, t. 70.

[1]) Wohl aber durch Dahlia (v. la Valette St. George), Methylviolett (Pfeffer) und Janusgrün (Michaelis).

Derselbe, 1912: Le chondriome et le dispositif de l'activité sécrétoire aux différents stades du développement des éléments cellulaires de la lignée connective, descendants du lymphocite. Arch. d'anat. micr., t. 15.

Duesberg, J., 1910: Les chondriosomes des cellules embryonnaires du poulet et leur rôle dans la génèse des myofibrilles, avec quelques observations sur le développement des fibres musculaires striées. Arch. f. Zellforschung, Bd. 4.

Derselbe, 1912: Plastosomen, „apparato reticolare interno" und Chromidialapparat. Ergebn. d. Anat. u. Entwicklungsgesch., Bd. 20.

Eklöf, H., 1914: Chondriosomenstudien an den Epithel- und Drüsenzellen des Magen-Darmkanals und den Ösophagusdrüsenzellen bei Säugetieren. Anat. Hefte, Bd. 51.

Fischer, A., 1884: Untersuchungen über das Siebröhrensystem der Cucurbitaceen. Berlin.

Guilliermond, A., 1911: Sur la formation des chloroleucytes aux dépens des mitochondries. Compt. rend. de l'Acad. des Sciences de Paris, t. 153.

Derselbe, 1912, 1: Quelques remarques nouvelles sur le mode de formation de l'amidon dans les cellules végétales. Compt. rend. de la Soc. de Biologie, t. 72.

Derselbe, 1912, 2: Sur la formation de l'anthocyane au sein des mitochondries. Compt. rend. de l'Acad. des Sciences, Paris, t. 156.

Derselbe, 1913: Sur le rôle du chondriome dans l'élaboration des produits de réserve des Champignons. Compt. rend. de l'Acad. des Sciences, Paris, t. 157.

Derselbe, 1914: Bemerkungen über die Mitochondrien der vegetativen Zellen und ihre Verwandlung in Plastiden. Eine Antwort auf einige Einwürfe. Ber. d. Deutsch. bot. Ges., Bd. 32.

Derselbe, 1915: Nouvelles observations sur le chondriome des cellules épidermiques de la fleur d'Iris Germanica. 2. Production de globules graisseux au sein des mitochondries et des plastes. Fixation du chondriome. Compt. rend. de la Soc. de Biologie, t. 78.

Hoven, H., 1912: Contribution à l'étude du fonctionnement des cellules glandulaires. Du rôle du chondriome dans la sécrétion. Arch. f. Zellforsch., Bd. 8.

v. Janczewski, E., 1882: Études comparées sur les tubes cribreux. Ann. des Sciences nat., sér. 6, Bot., t. 14.

Lecomte, H., 1889: Contribution à l'étude du liber des Angiospermes. Ann. des scienc. nat., sér. 7, Bot., t. 10

Lewitsky, G., 1910: Über die Chondriosomen in pflanzlichen Zellen. Ber. d. Deutsch. bot. Ges., Bd. 28.

Derselbe, 1913: Die Chondriosomen als Sekretbildner bei den Pilzen. Ber. d. Deutsch. bot. Ges., Bd. 31.

Metzner, R., 1907: Die histologischen Veränderungen der Drüsen bei ihrer Tätigkeit. Handbuch der Physiologie des Menschen, herausgeg. von W. Nagel, Bd. 2.

Meves, Fr., 1905: Kritische Bemerkungen über den Bau der roten Blutkörperchen der Amphibien. Anat. Anz., Bd. 26.

Derselbe, 1910: Über Strukturen in den Zellen des embryonalen Stützgewebes, sowie über die Entstehung der Bindegewebsfibrillen, insbesondere derjenigen der Sehne. Arch. f. mikr. Anat., Bd. 75.

Derselbe, 1915: Was sind die Plastosomen? II. Bemerkungen zu dem Vortrag von C. Benda: Die Bedeutung der Zelleibstruktur für die Pathologie. Arch. f. mikr. Anat. Bd. 87, Abt. 1.

Derselbe, 1917: Historisch-kritische Untersuchungen über die Plastosomen der Pflanzenzellen. Arch. f. mikr. Anat., Bd. 89, Abt. 1.

Meyer, A., 1883: Das Chlorophyllkorn in chemischer, morphologischer und biologischer Beziehung. Leipzig.

Derselbe, 1916: Die Allinante. Zugleich eine Antwort auf die Darstellung von Guilliermond im 32. Bande dieser Berichte S. 282. Ber. d. Deutsch. bot. Ges., Jahrg. 34.

Pensa, A., 1910: Alcune formazioni endocellulari dei vegetali. Boll. Soc. med.-chir. di Pavia. Seduta 8 luglio 1910 und Anat. Anz., Bd. 37.

Regaud, Cl., 1909: Participation du chondriome à la formation des grains de ségrégation dans les cellules des tubes contournés du rein (chez les ophidiens et les amphibiens). Compt. rend. de la Soc. de Biol., t. 66.

Derselbe und J. Mawas, 1909: Sur la structure du protoplasma (ergastoplasme, mitochondries, grains de ségrégation) dans les cellules sérozymogènes des acini et dans les cellules des canaux excréteurs de quelques glandes salivaires de Mammifères. Compt. rend. de l'Assoc. des Anatomistes, Nancy.

Russow, 1883: Über den Bau und die Entwicklung der Siebröhren. Sitz.-Ber. d. Naturforscher-Ges. bei d. Univers. Dorpat, Bd. 6, Heft 2, 1882.

Schimper, A., 1883: Über die Entwicklung der Chlorophyllkörner und Farbkörper. Bot. Zeitung.

Schultze, O., 1911: Über die Genese der Granula in den Drüsenzellen. Anat. Anz., Bd. 38.

Strasburger, E., 1891: Histologische Beiträge, Heft 3. Über den Bau und die Verrichtungen der Leitungsbahnen in den Pflanzen. Jena.

Derselbe, 1902: Das botanische Praktikum. 4. Aufl., Jena.

Erklärung der Abbildungen auf Tafel XIV.

Die Abbildungen der Tafel XIV sind mit Zeiss' Apochromat 2 mm (Apertur 1,40) und Kompensationsokular 12 unter Benutzung des Abbeschen Zeichenapparates bei Projektion auf Objekttischhöhe entworfen. Die zu Grunde liegenden Präparate der Luftwurzel von Chlorophytum Sternbergianum sind mit modifiziertem Flemmingschem Gemisch fixiert und mit Eisenhämatoxylin gefärbt.

Die Figuren 1—6 betreffen Meristemzellen des Zentralzylinders, Fig. 7 und 8 Teile von solchen, welche sich zu Siebröhrengliedern entwickeln. Über die dargestellten Veränderungen, welche sich an den Plastokonten abspielen, siehe Text S. 448—449.

Fig. 9. Aneinanderstossende Enden zweier ausgebildeter Siebröhrenglieder. Text S. 447 u. 449.

Aus dem Anatomischen Institut zu Greifswald.

Zur Morphologie der vitalen Granulafärbung.

Von

Wilhelm von Moellendorff.

Hierzu Tafel XV und XVI.

Inhalt:

Seite

I. Einleitung 463
II. Morphologie der granulären Färbung mit sauren Farbstoffen . 465
III. Morphologie der vitalen Färbung mit basischen Farbstoffen . . 470
a) Die vitale Färbung der Dotterplättchen 472
b) Die vitale Färbung der Zellgranula 475
IV. Die Färbung saurer Farbstoffgranula durch basische Farbstoffe 477
a) Vitale Versuche an Kaulquappen 478
b) Supravitale Versuche an Kaulquappen: die Granulafärbung ist ein reaktiver Vorgang 481
V. Supravitale Färbungen an Mäuseorganen: die Färbbarkeit der sauren Farbstoffgranula und normaler Zellgranula durch basische Farbstoffe sind analoge Vorgänge 485
VI. Schluss: Für die vitale Färbung mit basischen Farbstoffen ist nur die chemische oder kolloidchemische Struktur der Granula massgebend, keine besondere vitale Tätigkeit derselben 490
Literaturverzeichnis 499
Erklärung der Tafelabbildungen 501

I. Einleitung.

Die Färbung unfixierter Gewebe hat seit den achtziger Jahren des vorigen Jahrhunderts eine Fülle von Beobachtungen gefördert, die für die mannigfachsten Fragen der Morphologie und der Physiologie verwertet worden sind. Die Durchsicht der unzähligen Arbeiten, in denen mit wechselndem Erfolge Färbungen in unfixierten Geweben von verschiedenstem Grade des Lebenszustandes mitgeteilt sind, liefert das auffallende Ergebnis, dass die Geschichte dieses Gebietes unserer Färbetechnik in technischer Beziehung kaum einen Fortschritt zu verzeichnen hat. Seitdem besonders durch Ehrlich Farbstoffe eingeführt worden waren, deren Anwendung auf lebende Gewebe in ihrer Klarheit

fast unübertreffliche Färbungen gestattete, ist mit diesen Farbstoffen an allen möglichen Objekten experimentiert worden; die dabei gewonnenen Bilder waren in den meisten Fällen ähnlich. Nur von der Fragestellung, von der jeweils gegebenen Deutung hing es ab, welche Bedeutung diesen Bildern zugesprochen wurde.

Durch Erweiterung der Versuche auf eine grosse Anzahl von Farbstoffen ist mehrfach versucht worden, in den Mechanismus der Färbung einzudringen. Überblicken wir aber das bisher erreichte Ergebnis, so muss gesagt werden, dass wir erst in den allerersten Anfängen eines Verständnisses der Farbstoffwirkung stehen. Es ist in erster Linie die Histophysiologie, die bisher wirklichen Nutzen aus den Farbstoffversuchen gezogen hat, nachdem es den Bemühungen R. Hoebers, W. Ruhlands, W. Schulemanns, W. von Moellendorffs u. a. gelungen ist, den Wirkungsmechanismus einer ganzen Gruppe von Farbstoffen einigermassen aufzuklären: durch die Erkenntnis, dass für die Wirkung fast aller sauren Farbstoffe in erster Linie ihr Lösungszustand massgebend ist, wurden die Probleme der Zellpermeabilität, der Phagozytose, der Nieren- und Leberphysiologie nicht unwesentlich gefördert. Die Zytomorphologie ist dabei bis zu einem gewissen Grade leer ausgegangen, da theoretische Erwägungen und experimentelle Beobachtungen den Schluss nahe legten, dass die granulären Abscheidungen der sauren Farbstoffe Neubildungen im Zellenbau seien, dass präformierte, dem Zellforscher auch sonst zugängliche granuläre Bildungen mit der Speicherung saurer Farbstoffe nicht betraut seien (W. Schulemann und H. M. Evans, von Moellendorff).

Über die Auffassung der Wirkung basischer Farbstoffe herrscht dagegen noch eine grosse Unsicherheit; diese kommt besonders gut zum Ausdruck in dem grossen Werke von J. Arnold (1914). Hier wogt der Streit, ob präformierte Granula gefärbt werden, oder ob die bei der Wirkung gewisser basischer Farbstoffe auftretenden Granulabilder Kunstprodukte sind, ob lebenswichtige Organellen die Farbspeicherung besorgen, ob Abfallsprodukte des Stoffwechsels gefärbt werden. Man weiss auch nicht, ob die Farbspeicherung als chemischer Vorgang einer Reaktion zwischen Granulumsubstanz und Farbstoff aufgefasst werden soll, oder ob eine Lösung der Farbstoffe in einem als spezifisches Lösungsmittel bezeichneten Substrate stattfindet.

Wenn ich angesichts dieser Sachlage mit einigen Arbeiten die grosse Literatur über diesen Gegenstand vermehre, so tue ich dies in der Hoffnung, gerade die Wirkungsweise der basischen Farbstoffe von einem umfassenden Standpunkt aus beleuchten zu können. Alle Spekulationen, ob eine wirkliche Vitalfärbung, d. h. eine Farbspeicherung in zweifellos funktionierenden Elementen der Zelle ohne Beeinträchtigung ihrer Leistung möglich ist, ob ferner die Färbung als Leistung der Granula oder anderer Zellgebilde aufzufassen ist, können ja doch erst erörtert werden, wenn wir die Bedingungen kennen, unter denen eine Färbung möglich ist.

Zu diesem Zwecke war es notwendig, zunächst an geeigneten Objekten den Vorgang der Granulafärbung genauer zu verfolgen, wobei Beobachtungen gemacht wurden, die schon vielfach auch von anderer Seite beschrieben sind, deren Deutung aber erst möglich wurde, als es gelang, die gleichen Bilder an experimentell erzeugten Granulis von bekannter Zusammensetzung zu machen. Dadurch konnte ich zu einer befriedigenden Deutung der Morphologie der Granulafärbung gelangen, die den Vorgang auf Phänomene zurückführt, die im Reagenzglas nachgeahmt werden können. Einige Ergebnisse dieser Forschungen hat schon meine Schülerin E. Herzfeld (1917) veröffentlicht.

In dieser ersten Mitteilung ist es meine Aufgabe, den Vorgang der basischen Granulafärbung klarzulegen; eine kurze Zusammenstellung unserer Auffassung der sauren Granulabildung stelle ich voran, weil sie zum Verständnis der weiteren Auseinandersetzungen notwendig ist und durch einige neue Ergebnisse ergänzt werden konnte.

In einer zweiten Mitteilung werden sodann die allgemeinen Grundlagen aufgedeckt, die zu der vitalen Farbstoffwirkung notwendig sind; durch die Beachtung der physikalischen und chemischen Eigenschaften der Farbstoffe konnte auch hier ein befriedigendes Ergebnis gewonnen werden.

II. Morphologie der granulären Färbung mit sauren Farbstoffen.

In einer Reihe von Untersuchungen habe ich meine Ansicht begründet, dass saure Farben in den Zellen, in denen sie ab-

gelagert werden, meist neue Granula bilden. Diese Ansicht widerspricht der der meisten älteren Untersucher, die entweder in der Ablagerungsart saurer und basischer Farben keinen prinzipiellen morphologischen Unterschied annahmen (so Arnold, Goldmann u. a.) oder sogar ausdrücklich angeben, dass saure Farbstoffe an präformierte, zum Teil plastosomale Bestandteile der Zellen gebunden werden (Gross, Aschoff und seine Schule u. v. a.). Eine erfreuliche Übereinstimmung mit meiner Ansicht geben die Untersuchungen von botanischer Seite (Ruhland) und die Schulemanns und seiner Mitarbeiter.

Neuere Untersuchungen lehren mich, dass auch saure Farbstoffe unter gewissen Umständen an präformierte Zellgranula herangehen.

Ein Fall, der allerdings aus meinem jetzigen Thema herausfällt, ist die sog. „postvitale" Färbung mit sauren Farben; er ist schon aus einer Reihe früherer Untersuchungen bekannt. Ihrer Natur nach bedürfen diese Vorgänge allerdings noch einer Klärung. Zu dieser Gruppe von Färbungen rechne ich die Färbung der eosinophilen Leukozytengranula durch saure Farbstoffe (Trypanblau nach Schulemann, Pappenheim, Nakano). Diese Färbung kommt wohl nur an abgetötetem, z.B. formolisiertem Material vor, ist aber weitgehend different. Hierhin gehört auch die von mir (1913) seinerzeit als vital beschriebene, aber wahrscheinlich auch nur postvital in der Fixierungsflüssigkeit oder ohne dieselbe nach dem Absterben auftretende Färbung der eosinophilen Zellen der Darmwand mit Trypanblau, Natronkarmin, Nigrosin und anderen sauren Farbstoffen. Auch die damals beschriebene Färbung der Granula in Becherzellen und Panethschen Zellen dürfte zu diesen Vorgängen zu rechnen sein.

Neuerdings habe ich an Kaulquappen und erwachsenen Fröschen mit zahlreichen sauren Farbstoffen supravitale Färbungen an unfixiertem Material erzielt. Hier sind es stark lichtbrechende Granula in sehr formvariablen Bindegewebszellen, die besonders mit Eosin und verwandten Farbstoffen nach dem Tode des Tieres rasch und intensiv reagieren.

In allen diesen Fällen werden also saure Farbstoffe, besonders nach Ausschaltung des Lebenszustandes, an zweifellos präformierte Granula rasch und intensiv abgelagert. Ob dieser Färbung physikalische oder chemische Vorgänge zugrunde liegen, ist unbekannt.

Jedenfalls ist das Gebiet dieser postvitalen Färbungen mit sauren Farbstoffen streng abzusondern von der Granulabildung saurer Farben, die nur im lebenden Gewebe vorkommt, also ein spezifisch vitaler Vorgang ist.

Es darf geradezu als ein Beweis für die Erhaltung des Zellenlebens im Carrelschen Präparat angesehen werden, dass Hofmann (1914) zeigen konnte, dass im Plasma wachsende embryonale Lebersternzellen Trypanblau aus dem Plasma granulär abzulagern vermögen.

Die Granulabildung ist charakterisiert durch die Art ihres Werdens; die allmähliche Zunahme der Grösse, der Dichte, sowie der Zahl der Granula in der Zelle lassen bei genauer Untersuchung den Vorgang relativ leicht beobachten. Dass jedoch nicht stets neue Granula von einem in die Zelle eintretenden Farbstoffe gebildet zu werden brauchen, lehren folgende Beobachtungen.

Bei gleichzeitiger Anwendung zweier saurer Farbstoffe erhält man vielfach neben getrennten Granulis auch Mischgranula; nur handelt es sich hier um eine richtige Mischung, nicht um ein gelöstes Reaktionsprodukt, wie es bei der Kombination eines sauren mit einem basischen Farbstoffe entsteht.

Die oft zu beobachtende Entstehung von Mischgranula bei der Anwendung eines Gemisches zweier saurer Farbstoffe lehrt, dass nicht unbedingt der saure Farbstoff neue Granula bei seinem Eintritt in die Zelle zu bilden braucht. Die Konzentration, bis zu der ein Granulum mit einem oder mehreren Stoffen beladen ist, dürfte dafür ausschlaggebend sein, ob ein neu in die Zelle eintretender Stoff sich in ein „präformiertes" Granulum zumischen kann, oder ob für ihn ein neues Granulum gebildet werden soll. Zu der gleichen Vorstellung führen Beobachtungen an Tieren, deren Nierenzellen mit reichlichem gelbem, wohl einem dem Leberstoffwechsel entstammenden, auf dem Ausscheidungswege befindlichen Pigmente angefüllt waren; dies Pigment ist granulär angeordnet und hindert das Zustandekommen einer granulären Ablagerung saurer Farbstoffe empfindlich. Ein Teil der Pigmenttropfen nimmt jedoch spärliche Mengen sauren Farbstoffes auf, wodurch bei blauen Farbstoffen eine verschieden intensive Grünfärbung der Pigmenttropfen hervorgerufen wird (Siehe Fig. 2

und 3, Taf. XV). Dies ist also ein Fall, in dem mit Sicherheit saure Farbstoffe in Granula eintreten, die vorher schon in der Zelle vorhanden waren. Hier sind aber trotzdem ganz andere Vorgänge beobachtet, als bei der Färbung mit basischen Farbstoffen. Es handelt sich hier um das Konkurrieren zweier in gleicher Weise zur Granulabildung befähigter Substanzen um den Sitz in einem Granulum, nicht um die Reaktion des einen Stoffes mit dem anderen.

Fig. 1 zeigt dagegen zwei Vornierenzellen einer Kaulquappe aus einer Trypanblaukultur; das Tier, das schon reichlich Trypanblau abgelagert hatte, wurde vor der Untersuchung zwei Tage in einer Lösung von Vitalneurot (1:5000) belassen. Hier sind beide sauren Farbstoffe in getrennten Granulis abgelagert. So klare Resultate erhält man nur, wenn der eine Farbstoff (Trypanblau) schon lange abgelagert ist, so dass die von ihm gebildeten Granula „fertig" (Schulemann) sind.

Die genannten Beobachtungen lehren einmal, dass, wie auch besonders für die Säugetiere schon seit längerer Zeit bekannt ist, unter bestimmten Umständen dem Körper entstammende Substanzen in den Nierenzellen in ähnlicher Form granulär abgelagert werden können wie saure Farbstoffe. Aus dem Umstande, dass in solche Pigmentgranula ein Teil des sauren Farbstoffes einzudringen vermag, ist weiterhin zu schliessen, dass Pigmentgranula und Farbstoffgranula in weitem Umfange analoge Bildungen sind. Es ist anzunehmen, dass auch ungefärbte Substanzen des Körpers zur Granulabildung befähigt sind, dass ein Teil der zahlreichen Granula in Nierenzellen solche durch Konzentration in den Zellen abgelagerte Substanzen, vielleicht Eiweisskörper sind.

Ich bin trotzdem weit davon entfernt, etwa anzunehmen, alle granulären Bildungen in den Zellen seien in dieser Weise entstanden, eine Vermutung, die in einem Satze der Arbeit von Schulemann und Evans (1915) enthalten ist. Sie sagen S. 208: „Seine (Tschaschins) Arbeiten aber geben uns den Anlass, mit allem Vorbehalt darauf hinzudeuten, ob nicht die echten Chondriosomen gleichwertig (nicht identisch!) den durch die Vitalfärbung (sc. mit sauren Farbstoffen. D. Verf.) entstehenden Farbstoffgranula seien." Die Veranlassung zu diesem Satze gaben die Arbeiten Tschaschins, der auf Grund blosser

Ähnlichkeit von Mitochondrienpräparaten und Vitalfärbungsbildern die Behauptung aufgestellt hatte, die Chondriosomen seien die Farbstoffträger, die Begründung des Schulemannschen Satzes erfolgte aus ähnlichen Gesichtspunkten, wie sie von mir oben angedeutet wurden. In einer ganzen Reihe von Fällen können aber Mitochondrien sicherlich von den einer Vitalfärbung mit basischen Farbstoffen im allgemeinen zugänglichen Gebilden abgesondert werden, während die sauren Farbstoffgranula sowohl, wie andere der Zelle eigene Granula den basischen Farbstoffen zugänglich sind. Ich möchte die fast ausnahmslose Regel, dass typische Plastosomen einer vitalen Färbung schwer zugänglich sind (s. Duesbergs Referat), geradezu als grundlegend für die Abtrennung dieser Granula von Plastosomen betrachten.

Der Vorgang der Granulabildung bei sauren Farbstoffen ist durch eine langsame, allmählich eintretende Verminderung der Dispersität charakterisiert. Dieselbe ist begleitet und vorwiegend wohl verursacht durch die zunehmende Konzentrierung des Farbstoffes in den Granulis. Morphologisch sind diese Stufen in der Granulaentwicklung hauptsächlich an dem Dunklerwerden der Granula zu erkennen. Einen besonders schönen Fall, gleichzeitig einen guten Beweis für unsere Auffassung, entdeckte Schulemann (1914) in dem Verhalten verschiedener Farbstoffe (Bordeaux extra usw.), bei deren Konzentrierung Metachromasie eintritt. Vorher rot gefärbte Granula enthielten eine zunehmende Zahl blauer Körnchen — der Farbstoff flockt in den Granulis blau aus. Durch diese Beobachtungen werden auch Bilder verständlich, die man bei nicht metachromasierenden Farbstoffen erhält. Auch hier ist bei zunehmender Konzentrierung vielfach in vorher homogen durchgefärbten Granulis (s. Fig. 2) das Auftreten kleinster Substanzkörnchen zu beobachten (Fig. 3, Taf. XV). Dass es sich hier um das Ausflocken des Farbstoffes handelt, darin ist wohl Schulemann unbedingt beizustimmen.

Durch diese und andere, in früheren eigenen Arbeiten und den Veröffentlichungen Schulemanns niedergelegte Beobachtungen halte ich die Frage der Granulabildung saurer Farbstoffe nach der morphologischen Seite hin für im wesentlichen geklärt. Anders steht es mit der Morphologie der Granula, die mit basischen Farbstoffen färbbar sind.

III. Morphologie der vitalen Färbung mit basischen Farbstoffen.

Bezüglich der älteren Literatur verweise ich auf die übersichtliche Zusammenstellung Fischels in dem Abschnitt „Vitale Färbung“ in der Enzyklopädie f. mikr. Techn. Eine wesentliche Förderung über die dort referierten Angaben hinaus hat unsere Kenntnis über die Wirkung der basischen Farbstoffe nicht erfahren.

Fischel, dem neben Arnold u. a. ein grosses Verdienst an dem Ausbau unserer Kenntnisse auf diesem schwierigen Gebiete zukommt, gibt zu, dass in vielen Fällen eine vitale Färbung mit basischen Farbstoffen auch „tote“ Zellbestandteile, wie durch Phagozytose aufgenommene Fremdkörper, Abfallsprodukte des Stoffwechsels usw. darstellt. Über diese hinaus färben sich aber nach seiner Ansicht zweifellos auch integrierende Bestandteile der Zellen, die er deswegen als integrierend betrachtet, weil sie sich konstant und in „anscheinend unveränderlicher Form im Zellleib“ vorfinden; „sie weisen den Farbstoffen gegenüber eine viel hochgradigere Elektivität auf, als die anderen Gebilde und finden sich schliesslich in einzelnen Zellarten in typischer Form und Anordnung vor“. Sie „bilden zum Teil vielleicht auch einen lebenden Anteil des Protoplasmas“. Was die Konstanz der Granula angeht, so ist auf die Erörterung im 2. Abschnitt dieser Arbeit zu verweisen. Auch dauerndem Wechsel unterworfene Granula müssen eine annähernd konstante Anordnung in der Zelle einnehmen, da sie an den Bau des Protoplasmas gebunden sind. Die schwer zu beweisende Konstanz ist also jedenfalls kein Beweis für die funktionelle Wichtigkeit eines Strukturelements.

Fischel, der im wesentlichen Vitalfärbung nur mit basischen Farbstoffen beobachtet zu haben scheint, hebt ferner mit aller Schärfe hervor, dass auch die letztere Art von granulären Einschlüssen jedenfalls präformiert sei; wir können bei der eingehenden Kenntnis des Ausfalls der vitalen Färbung mit sauren Farbstoffen mit aller Bestimmtheit den Satz an den Anfang unserer Betrachtungen stellen:

Basische Farbstoffe, im Gegensatz zu sauren, **färben**, d. h. die Farbstoffe lagern sich an vorher in den Zellen sichtbare, meist granuläre Bildungen an, während saure Farbstoffe im allgemeinen abgelagert werden an Stellen, die vorher von sichtbaren Strukturelementen nicht eingenommen wurden.

Von diesem Satze ist eine Ausnahme in den Fällen zu sehen, in denen es nach Fischel zu einem Auskristallisieren der Farbstoffsubstanz kommt; bei Anwendung von Bismarckbraun Nilblausulfat und -chlorhydrat scheiden sich in wechselnder Menge in und zwischen den Zellen Kristallnadeln aus, die nach dem Autor die normale Funktion in keiner ersichtlichen Weise beeinträchtigen. Ob und in welchem Umfange ein Teil der gefärbten Granula erst durch die Farbeinwirkung entstehen, ist eine ebenfalls noch nicht entschiedene Frage. Wir werden im Verlaufe der nachstehenden Mitteilung die Entstehung derartiger „Kunstprodukte" teilweise kennen lernen.

Dass eine Färbung präformierter Zellbestandteile vorkommt, darf heute als so gesichert angesehen werden, dass es eines näheren Eingehens auf diese Vorgänge nicht bedürfte, wenn wir nicht an unserem Material eine Reihe von Beobachtungen gemacht hätten, die meines Erachtens den Mechanismus der Granulafärbung genauer beleuchten.

Die nachfolgenden, in Kürze mitgeteilten Ergebnisse entstammen Versuchen meiner Frau (Sommer 1915), die auch die Zeichnungen sämtlich frisch nach dem überlebenden Präparat anfertigte. Wir arbeiteten mit Quappen von Rana fusca und esculenta, die im wesentlichen die gleichen Resultate ergaben; Verschiedenheiten z. T. interessantester Natur ergaben sich nur bezüglich des Alters der Larven, worauf öfters eingegangen werden wird.

Folgende Farbstoffe wurden verwandt:

Neuralrot,	Diazingrün,
Nilblausulfat,	Naphtholblau,
Bismarckbraun,	Nilblauchlorhydrat,
Janusgrün,	Methylenblau rectif.,
Toluidinblau,	Methylenblau BX,

sämtlich von Grübler in Leipzig bezogen.

Von diesen Farbstoffen ergaben Nilblauchlorhydrat, Diazingrün, Toluidinblau, Janusgrün bezüglich der Nieren in unseren Versuchen ein völlig negatives Resultat bei starker Giftwirkung. Deshalb wurde von ihrer Anwendung bald abgesehen. Die stärkere Giftwirkung der basischen Farbstoffe verlangt ganz allgemein, wie auch Fischel hervorhebt, eine vorsichtige Dosierung. Wird z. B. Neutralrot in so verdünnter Lösung

(ca. 1:300000) angewandt, dass das Wasser noch eben einen rötlichen Schimmer besitzt, so wird der Farbstoff gut vertragen. Will man dagegen rasch eine kräftige Färbung erzielen, so verwendet man Lösungen 1:10000 bis 1:50000. In solchen Lösungen aber werden die Quappen schon nach zwei Stunden sehr matt, so dass sie nach dieser Zeit spätestens in reines Wasser übertragen werden müssen.

In ähnlicher Geschwindigkeit tritt die Farbreaktion mit Nilblausulfat ein. Lösungen 1:300000 genügen bei jungen Larven schon, um innerhalb einer halben bis zwei Stunden eine kräftige Granulafärbung in der Niere hervorzurufen. Bei älteren Individuen scheint die Reaktion nicht mehr so stürmisch zu verlaufen: hier konnten wir erst mit Lösungen 1:30000 kräftigere Färbungen erzielen.

Auch Bismarckbraun färbt in Lösungen 1:10000 bis 1:60000 rasch und kräftig. Dagegen waren unsere Resultate mit Methylenblau nicht so befriedigend. Hier fand sich an der Niere nur Pigmentfärbung. In anderen Organen (Darm, Leber usw.) reagieren auch unpigmentierte, granuläre Einschlüsse mit dem Methylenblau. An der Niere erzielten wir in unseren allerdings mit diesem Farbstoffe nicht sehr zahlreichen Versuchen keine schönen Färbungen (siehe dagegen Schultze 1888).

Entgegen den Angaben Fischels konnten wir uns nicht von der langen Haltbarkeit der basischen Färbungen nach Übertragung der Versuchstiere in reines Wasser überzeugen. Allerdings behält die Haut auffallend lange eine gewisse Färbung, aber vor allem die Niere zeigt sehr bald (schon nach 24 Stunden) eine erhebliche Abnahme der zuerst sehr kräftigen Färbungen. Eine gewisse Menge von Farbe bleibt dann allerdings längere Zeit in den Zellen erhalten.

Hauptuntersuchungsobjekt war zumeist die Vorniere mit ihren grossen granulareichen Zellen, besonders deshalb, weil an ihr auch die sauren Farbstoffe eingelagert werden. Unsere Versuche erstreckten sich vornehmlich auch auf die jüngsten Entwicklungszustände dieses Organs, ohne dass dabei die Ergebnisse an den übrigen Körperzellen vernachlässigt worden wären.

a) Die vitale Färbung der Dotterplättchen.

Bei Larven, die soeben ihre Gallerthülle verlassen haben, enthalten die Vornierenzellen ebenso wie alle übrigen Körper-

zellen reichlich Dotterplättchen. Diese nehmen basische Farbstoffe (Neutralrot, Nilblausulfat) mit grosser Avidität auf. Dabei ist anfangs das ganze Dotterplättchen durchgefärbt und erscheint gelbrot (die Bilder wiederholen sich in allen Körperzellen, siehe Fig. 4, Taf. XV).

Bei etwas älteren Larven (mit sichtbaren äusseren Kiemen) ändert sich das Bild in auffallender Weise. Trotz gleichartiger Behandlung (diese Versuche wurden mit ganz dünnen Neutralrotlösungen gemacht) ist nur ein geringer Prozentsatz von Dotterplättchen noch intensiv homogen färbbar. Viel häufiger erhält man das Bild der Fig. 5: den blass gefärbten Dotterplättchen sitzen flache, stark gefärbte Kappen auf, die wohl meist kreisförmig rund, aber flach gestaltet sind und deshalb bei Flächen- und Kantenansicht recht verschieden aussehen. Solche Bilder wurden sowohl dann erhalten, wenn die Quappen in verdünnten Farbstofflösungen bis zum Auftreten dieser Zerfallserscheinungen gehalten wurden, wie dann, wenn entsprechende Stadien frisch in die Farbstofflösung gebracht wurden. Zu gleicher Zeit treten in den Zellen neben den Dotterplättchen, die anfangs neben Pigmentkörnchen die einzigen auffälligen Zelleinschlüsse darstellen, mit Neutralrot färbbare kleine Granula auf (siehe Fig. 6, Taf. XV). Auch ungefärbte kleine Granula werden jetzt sichtbar. Zunächst könnte daran gedacht werden, dass diese eigentartigen Zerfallsbilder auf die Farbstoffwirkung zurückzuführen seien. Die relative Grösse dieser Zelleinschlüsse gestattet aber mit Sicherheit diese Möglichkeit auszuschliessen. Auch an ungefärbten, frisch zerzupften Quappen lassen sich alle diese Bilder erkennen.

Danach zeigt die basische Färbung in diesem Falle einige bemerkenswerte Punkte: 1. Mit Sicherheit handelt es sich um eine Färbung präformierter, wohl charakterisierter Zelleinschlüsse. Die Dotterplättchen — das wird wohl allgemein angenommen — sind schon der Eizelle in dieser Form beigegebenes Deutoplasma, das bei dem Zellstoffwechsel als Nährmaterial zu dienen hat, also eine im wesentlichen passive Rolle spielt.

2. In den physikalischen oder chemischen Eigenschaften der Dotterplättchen muss es begründet sein, dass sie sich mit Neutralrot und anderen basischen Farbstoffen färben — auf diesen Punkt einzugehen ist hier nicht der Ort.

3. Aus den Dotterplättchen tritt eine die basischen Farbstoffe besonders kräftig an sich reissende Substanz aus, die offenbar als Granulum noch eine Zeitlang erkennbar bleibt (s. Fig. 6 und 7). Diese Tatsache muss besonders bedeutsam erscheinen. Sie kann in zweierlei Weise verwertet werden. Entweder es entstehen wirklich aus den Dotterplättchen aktive Orte des Zellenstoffwechsels, eine Annahme, die mir wenig Wahrscheinliches für sich zu haben scheint, oder vielmehr: die beobachteten Umbildungs- und Übergangsformen aus Dotterplättchen in typische „Granula" sind geeignet, der Auffassung eine kräftige Stütze zu geben, die die mit basischen Farbstoffen in den Zellen darstellbaren Granula als passive Bestandteile der Zellen ganz allgemein betrachtet. Mit einer solchen Vorstellung ist die Anschauung Pfeffers und Ruhlands vereinbar, dass in Pflanzenzellen die vitale Reaktion mit basischen Farbstoffen auf dem Gehalt an Gerbsäure beruhe. Für diese Ansicht sprechen auch die Resultate meiner unten mitzuteilenden Versuche mit Kombinationsfärbungen. Es darf dabei nicht überraschen, dass bei älteren Larven in fast allen Zellen Granula in relativ gleichförmiger Beschaffenheit angetroffen werden, die zu basischen Farbstoffen Verwandtschaft besitzen. Denn je weiter der Zerfall der Dotterplättchen fortschreitet, um so mehr tritt die aktive Nahrungsaufnahme der Kaulquappe in den Vordergrund; es ist durchaus vorstellbar, dass nunmehr aus anderen Quellen stammende Substanzen bei der Verarbeitung in den Zellen in ähnlicher Form und Verteilung auftreten, wie dies von den Granulis gilt, die beim Dotterplättchenzerfall in Erscheinung treten. Diese Auffassung liegt nach den oben beschriebenen Ergebnissen der Ablagerungsart saurer Farben um so näher, als wir an ihnen die Fähigkeit des Zellenprotoplasmas erkannt haben, gelöste, in die Zelle eindringende Substanzen in Granulaform abzulagern.

Die Ergebnisse der Dotterplättchenfärbung betrachte ich deshalb als wichtig, weil sie uns ein Beispiel geben, wie aus anerkannt passiven Nahrungseinschlüssen sich Granula ablösen, die bezüglich ihrer Färbbarkeit die Verwandtschaft mit ihren Ursprungssubstanzen dartun, bezüglich ihrer Form und Verteilung aber auffallend ähnlich sind den Granulis, die in allen späteren Stadien der Entwicklung mit basischen Farbstoffen reagieren

und von anderer Seite (besonders Fischel, Arnold) als aktive Zellorte aufgefasst werden.

A. Fischel erwähnt ausdrücklich, dass die Dotterplättchen in Epithelzellen des Schwanzes von Rana-Larven sich mit Methylenblau, Bismarckbraun und Neutralrot nicht färben; Methylenblau färbte nur Pigmentkörnchen, Bismarckbraun einen Teil der in den Zellen sichtbaren, verschieden grossen Granula hellgelb, mit Neutralrot liessen sich zwei Arten von Granulis färben: 1. solche, die offenbar den Bismarckbraungranulis entsprechen, daneben 2. ganz feine Granula. Die Dotterplättchen blieben gänzlich ungefärbt.

Die Ergebnisse Fischels stehen aber nur scheinbar im Gegensatz zu den meinigen; denn seine Quappen waren, nach der Grösse zu schliessen, die er auf 8—10 mm angibt schon wesentlich älter als das von mir erfolgreich verwandte Material. Auch ich konnte zeigen, dass mit dem durch das Wachstum und die weitere Entwicklung bedingten Zerfall der Dotterplättchen ihre Färbbarkeit aufhört und an die teilweise offenbar aus ihnen entstandenen kleinen Zellgranula übergeht.

Hinzufügen möchte ich noch, dass es auch sehr gut gelingt, noch in der Gallerthülle befindlichen Laich mit Neutralrot, Nilblausulfat usw. zu färben, und dass es hier ausschliesslich die Dotterplättchen sind, die eine intensive Färbung annehmen.

b) Die vitale Färbung der Zellgranula.

Nach Verlust des Dotters in den Zellen ist die Färbung wesentlich verschieden von der anfangs geschilderten. Am wenigsten unterscheidet sich die Geschwindigkeit des Färbungseintrittes. Nach zahlreichen Vorversuchen wurde für Neutralrot die Konzentration 1 : 50000, Nilblausulfat 1 : 300000, Bismarckbraun 1 : 15000 gewählt; die genauesten Beobachtungen wurden mit Neutralrot gewonnen.

Um zahlreiche präformierte, schön runde, verschieden stark lichtbrechende Granula ordnen sich ganz kleine, scharf abgegrenzte, intensiv gefärbte Granula an. Die eigenartige kranzförmige Anordnung dieser ersten Granula findet eine Analogie in der Anordnung, die vielfach die Pigmentgranula besitzen (vgl. Fig. 8 und 9).

Diese Analogie in der Lagerung soll hier nur erwähnt werden,

ohne dass damit zwischen beiden Bildungen eine möglicherweise in Betracht kommende Identität behauptet werden soll. Die Pigmentfrage ist zu verwickelt, um hier nebenher aufgerollt zu werden.

Die beobachtete ringförmige Anordnung feinster Granula ist aber, wo sie beobachtet wird, stets eine vorübergehende Erscheinung. Kurze Zeit später tritt unter allmählicher Durchfärbung der präformierten, anfänglich noch ungefärbten Granula der Farbstoff aus den zuerst beobachteten Umstellungsgranulis aus. Typische, in diesem Stadium angetroffene Granulabilder zeigt Fig. 9. Im weiteren Verlaufe der Färbung mit Neutralrot ändert sich das Bild immer mehr zugunsten der homogen durchgefärbten Granula, die anfänglich beobachteten Umstellungsbilder verschwinden völlig. Die zuerst nur hell durchgefärbten präformierten Granula werden mit weiterem Zutritt basischen Farbstoffes immer dunkler und bekommen damit das Aussehen von schwarzroten, ungelösten Farbstoffmassen.

Diese von uns vielfach beobachtete Reihenfolge in der Ausbildung der Granulafärbung ergänzt in manchen Punkten die von A. Fischel (1900) und anderen Autoren gegebene Darstellung. Eine anfängliche Anhäufung der Farbstoffe am Rande der Granula beschreibt Fischel sehr eingehend bei den Granulis der Leydigschen Zellen, wo er mit Bismarckbraun und Nilblauchlorhydrat im Anfange der Färbung intensive, ringförmig die Granula umgebende Farbstoffanhäufungen beobachtete, die im weiteren Verlaufe der Färbung bei Bismarckbraun wieder verschwinden, indem an ihre Stelle eine hellere Durchfärbung der Granulasubstanz tritt. Bei Nilblauchlorhydrat haben die Ringe einen violetten Farbenton.

Bis zu diesem Stadium geht bei der Neutralrotfärbung die Ablagerung von statten, ohne dass die Zellen wesentliche Veränderungen in Form und Lagerung ihrer Granula erkennen liessen. Im weiteren Verlaufe, bei noch längerer Einwirkung des Farbstoffes oder bei Anwendung zu hoher Konzentrationen verstärkt sich die Färbung natürlich sehr, nicht jedoch ohne gleichzeitig intensiv eingreifende Veränderung in dem ganzen Aussehen der Zellen hervorzubringen. Die vorher einzeln liegenden Granula klumpen sich mit benachbarten zu traubenförmigen Bildungen zusammen, um die herum sich Vakuolen bilden, die

schliesslich beträchtliche Dimensionen erreichen können. Von solchen Bildungen wird hier ganz abgesehen, sie gehören sicherlich schon in den Bereich grober pathologischer Veränderungen.

Von vielen Einzelheiten in der Färbung, besonders von den vielfach beobachteten Schwankungen soll hier nicht die Rede sein; nur kurz soll erwähnt werden, dass der Pigmentgehalt der Zellen von grossem Einfluss auf den Färbungsvorgang ist, indem die Pigmentgranula selbst einer intensiven Farbstoffspeicherung fähig sind, wie schon Fischel sicher beobachtet hat.

Die geschilderten feineren Vorgänge bei der vitalen Granulafärbung mit basischen Farben hätten nun nur geringes Interesse, wenn es nicht gelungen wäre, die Bedeutung dieser Erscheinungen zu erkennen.

IV. Die Färbung saurer Farbstoffgranula durch basische Farbstoffe.

Schon in der Arbeit von E. Herzfeld (1916) ist eingehend dargelegt worden, dass basische Farbstoffe dann erheblich anders wirken, wenn dem Versuchstiere vorher ein saurer Farbstoff, der zur Granulabildung befähigt ist, eingegeben worden war. Sie konnte die eigenartigen Angaben von R. Hoeber und E. Königsberg (1905) aufklären und durch mannigfach abgeänderte Versuchsbedingungen zeigen, dass in diesen Fällen der basische Farbstoff an die Granula des sauren angelagert wird. Der basische Farbstoff wird von den ihm sonst zugänglichen Granulis durch die Anwesenheit der den sauren Farbstoff enthaltenden Granula abgelenkt.

Dies Ergebnis wird nur erhalten, wenn der saure Farbstoff während der Zufuhr des basischen schon in der Zelle abgelagert ist; bei den Versuchen am erwachsenen Tiere ist deshalb ein reines Versuchsergebnis schwer zu erzielen, sofern man auf die Injektion der Farbstoffe angewiesen ist. Lässt man z. B. Wasserblau, einen sauren Farbstoff, eine bestimmte Zeit einwirken, bis es sicher zu Granulabildung gekommen ist, und injiziert darauf Neutralrot, so werden zunächst alle Wasserblaugranula von Neutralrot überfärbt; allmählich macht sich aber der Überschuss des basischen Farbstoffes geltend, es kommt zur Farbstoffablagerung auch an ungefärbten Zellgranulis. Diese Färbung der genuinen

Zellgranula tritt aber erst nach Absättigung sämtlicher in der Zelle enthaltenen Wasserblaugranula auf.

Eigenartig und bei näherer Überlegung für die Auffassung der Granulafärbung von höchstem Interesse war das Ergebnis der umgekehrten Versuchsanordnung; nach Ausschaltung aller, der Natur der Versuche entspringenden Mängel, konnte gezeigt werden, dass ein saurer Farbstoff, der einem mit Neutralrot gefärbten Versuchstiere subkutan injiziert wurde, nicht von seiner gewohnten Wirkungsweise abgelenkt wurde.

Der Erhebung dieses Ergebnisses standen erheblich grössere Schwierigkeiten im Wege; um noch eine genügend starke basische Färbung bei Versuchsende beobachten zu können, war es erforderlich, die Injektion des sauren Farbstoffes schon zu einer Zeit folgen zu lassen, wo noch beträchtliche Mengen des basischen Farbstoffes im Blute kreisten. Es war also vorauszusehen, dass die sich neu bildenden Granula des sauren Farbstoffes zu einem Teile von dem ständig noch die Zellen durchsetzenden basischen Farbstoffe überfärbt werden würden. Dieser Vorstellung entsprachen auch die Ergebnisse der Versuche Herzfelds, in denen nur unter günstigen Verhältnissen neben rein basisch gefärbten und Mischgranulis auch solche Granula beobachtet wurden, die den sauren Farbstoff rein enthielten. Näheres über die damaligen Ergebnisse muss in der Originalarbeit nachgesehen werden.

a) Vitale Versuche an Kaulquappen.

Zur Ergänzung dieser Versuche teile ich hier noch eine ähnliche Fragen behandelnde Versuchsreihe besonders deshalb mit, weil es uns gelungen ist, in die feinere Morphologie auch dieser Vorgänge einzudringen. Die erwähnten Schwierigkeiten, die einer Beurteilung der Kombinationsversuche mit basischen und sauren Farbstoffen besonders in den Fällen entgegenstanden, wo der basische Farbstoff dem sauren vorangeschickt wurde, mussten wegfallen, wenn es gelang, eine Versuchsanordnung zu erzielen, bei der einerseits die basische Färbung dauerhaft genug ist, um die beträchtliche Zeit in Anspruch nehmende Färbung mit sauren Farbstoffen zu überstehen, bei der andererseits die Zufuhr des basischen Farbstoffes dann wirklich abgeschnitten ist, wenn die Einwirkung des sauren Farbstoffes beginnt. Solche Bedingungen herzustellen, ermöglichten Versuche mit Kaulquappen.

Ich habe schon a. a. O. (1916,1) ausgeführt, dass entgegen früheren Ansichten (Fischel) eine vitale Färbung mit sauren Farbstoffen auch an diesem für Versuche so bequemen Materiale gelingt; man muss nur darauf achten, dass die Farblösung nicht zu schwach ist und dass der durch Diffusionsversuche zu ermittelnde Dispersitätsgrad der Lösung den geeigneten Wert besitzt. Die Technik ist im übrigen denkbar einfach: man bringt die Quappen in Lösungen der Farbstoffe in gut abgestandenem Brunnenwasser (in Konzentrationen von 1 : 1000—10 000), wo die für saure Farbstoffe charakteristische Ablagerung in Sternzellen, Hauptstücken der Vor- und Urniere, Histiozyten nach 2—5—8 Tagen, je nach dem angewandten Farbstoffe beginnt. Die Ablagerung erreicht im Verlaufe von Monaten ganz beträchtliche Grade, ohne dass die Tiere erkennbare Schädigungen davontrügen; eine nennenswerte Verzögerung in der Entwicklung der Quappen gegenüber normalen Tieren wird durch die Farbstoffeinwirkung nicht verursacht.

Bei der frischen Untersuchung ist besonders auf die Konzentration der als Zusatzmedium zu verwendenden Kochsalzlösung zu achten; je nach dem Alter der Quappen muss dieselbe variiert werden. In jedem Falle ist bei diesem Material die für die erwachsenen Froschgewebe isotonische Konzentration von 0,65% hypertonisch. Nach zahlreichen Versuchen verwandte ich bei Quappen mittleren Entwicklungsgrades eine 0,32%ige Kochsalzlösung. Bei noch jüngeren Tieren muss noch eine schwächere Konzentration genommen werden.

Ein Blick auf Fig. 10—12 genügt, um schlagend die Richtigkeit der in der Herzfeldschen Arbeit gezogenen Schlüsse zu erweisen. Fig. 10 zeigt zwei Zellen der Vorniere eines Tieres, das lange Zeit in einer starken Trypanblaulösung gelebt hatte. Im Protoplasma liegen meist schön runde, von kleinsten Pigmentkörnchen umstellte Trypanblaugranula. Nach einstündiger Einwirkung von Neutralrot auf ein Tier der gleichen Kultur erhält man das Bild der Fig. 11: sämtliche Trypanblaugranula sind violett umgefärbt, reine Neutralrotgranula sind noch nicht zu erkennen. Sie kommen dagegen nach vierstündiger Neutralroteinwirkung in reichlicher Menge zum Vorschein (Fig. 12). Unter den ungefärbten Trypanblaugranulis finden sich teilweise solche, die die Neutralfarbe in einem helleren Mischton enthalten; sie sind als

einfache Mischgranula aufzufassen im Gegensatz zu den fast schwarzen, opaken Granulis, die den Mischfarbstoff ausgefällt enthalten. Die gleichen Möglichkeiten der Mischfärbung fand Herzfeld in ihren Versuchen an erwachsenen Frôschen und Mäusen.

Sehr viel klarer und beweisender als an erwachsenen Tieren, bei denen man zur direkten Einverleibung der Farbstoffe in den Tierkörper gezwungen ist, sind an unserem Material die Ergebnisse bei umgekehrter Anwendung beider Farbstoffarten. Fig. 13 zeigt neben rein blauen Granulis, die das saure Wasserblau unvermischt enthalten, rein rote mit Neutralrot gefärbte Granula. Die letzteren sind der Überrest einer ursprünglich sehr starken, der Kaulquappe zuerst beigebrachten Neutralrotfärbung. Die später in der Zelle abgelagerten Wasserblaugranula sind keine Bindung mit dem Neutralrot, das an die Zellgranula gebunden war, eingegangen.

Die Versuche waren in folgender Weise angestellt worden: nach zweistündigem Aufenthalt in einer Neutralrotlösung 1:30000 kamen die Quappen in Wasser für einen Tag; in der Wasserblaulösung (1:5000) ist nach 4 Tagen eine deutliche Bildung von blauen Granulis zu erkennen; zu keiner Zeit wurde ein Mischgranulum beobachtet.

Für diese Farbstoffkombinationen ergibt sich also folgende Auffassung, die auch von Herzfeld vertreten wurde:

1. Der in einer Zelle abgelagerte saure Farbstoff behält seine Reaktionsfähigkeit mit basischen Farbstoffen innerhalb der Granula bei.

2. Der an Zellgranula gebundene basische Farbstoff besitzt innerhalb des Granulums nicht mehr die Fähigkeit, mit sauren Farbstoffen zu reagieren, er muss demnach an die Granulasubstanz verankert sein.

Man darf nun nicht erwarten, mit beliebigen basischen und sauren Farbstoffen in den Zellen eine Reaktion erzielen zu können. An dem Kaulquappenmaterial gelang uns die Reaktion bei folgenden Farbstoffkombinationen ausnahmslos: Trypanblau mit nachfolgender Färbung durch Neutralrot und Bismarckbraun, Wasserblau-Neutralrot, Vitalneurot-Nilblausulfat. Dabei ist es für den Ausfall der Reaktion gleichgültig, ob der basische Farbstoff vital oder supravital angewandt wird. Im einzelnen ergeben sich natürlich

für die einzelnen Farbstoffe charakteristische Verschiedenheiten, die aber für unsere Frage nicht von Belang sind. Später zu berichtende Versuche an Mäusen mit einem ausgedehnten Farbstoffmaterial werden die Bedingungen genauer kennen lehren, die für die Wirkungsweise der verschiedenen Farbstoffe in Betracht kommen.

Niemals ist es mir gelungen, an mit Neutralrot oder Bismarckbraun gefärbten Tieren durch nachträgliche Behandlung mit Wasserblau oder Trypanblau eine Umfärbung der einmal gefärbten Neutralrotgranula zu erzielen. Auch wenn Trypanblau supravital, also in bedeutend stärkerer Konzentration als im vitalen Versuche an die mit Neutralrot gefärbten Zellen herangebracht wird, wird niemals auch nur eine Spur des blauen, sauren Farbstoffes in das mit basischem Farbstoff beschickte Granulum hineingezogen. Im Gegenteil scheint die durch die Anwesenheit des Trypanblau in dem Aussenmedium hervorgerufene stark saure Reaktion das Neutralrot schneller aus seinen Granulis herauszuziehen, als dies unter normalen Umständen beim Absterben der Zellen geschieht, es bildet sich in solchen Versuchen sehr rasch eine rötliche Diffusfärbung unter Verschwinden der granulären Neutralrotfärbung aus.

b) Supravitale Versuche an Kaulquappen: die Granulafärbung ist ein reaktiver Vorgang.

Um die feineren Vorgänge bei der Wirkung basischen Farbstoffes auf abgelagerten sauren Farbstoff zu beobachten, ist es zweckmässig, den basischen Farbstoff supravital anzuwenden, weil die Reaktion die ersten Stadien sehr rasch durcheilt; am besten nimmt man die Vorniere aus dem Tiere und setzt den basischen Farbstoff erst zu, wenn man eine zur Untersuchung geeignete Stelle mit Ölimmersion eingestellt hat. Die Untersuchungen haben uns im wesentlichen zwei Arten des Reaktionsablaufes kennen gelehrt, die allerdings zu dem gleichen Ziel, der Ausflockung eines Reaktionsgemisches zwischen saurem und basischem Farbstoff führten.

In dem einen Falle verursacht der Zutritt des basischen Farbstoffes eine Fällung am Rande der sauren Granula. Fig. 14, Taf. XVI zeigt den Ablauf der Reaktion in den Zellen einer mit Wasserblau vital beladenen Urniere, der supravital Neutralrot

zugesetzt wurde. Bei a ein reines Wasserblaugranulum, bei b erste Neutralrotwirkung: Randfällung; die Stelle c zeigt die durch Hineindiffundieren des basischen Farbstoffes immer mehr zunehmende Umfärbung des sauren Granulums, die schliesslich bei d zur völligen Rotfärbung der Granula geführt hat.

Eine Abweichung von diesem Typus, der, wie man sieht, eine völlige Übereinstimmung mit den Stadien einer einfachen vitalen Granulafärbung mit Neutralrot aufweist, zeigt die Reaktion des Oxydasefarbstoffes auf Granula von Bordeaux (Weiler ter Meer). Fig. 15 zeigt bei a die roten Granula von feinsten Fällungsgranula umstellt; durch völlige Erreichung des Neutralpunktes (b) ändert sich das Bild, indem unter vollständigem Abblassen des Granuluminhaltes die Ausflockung des Neutralproduktes vollständig wird.

Ganz ähnliche Bilder bekommt man bei Verwendung stark verdünnter Oxydasereagenzien auch an normalen Zellen, wie auch z. B. S. Graeff (1912) beobachtet und beschrieben hat. Auch er zeigte, dass der Farbstoff an der Oberfläche präformierter Granula in feinsten Körnchen abgelagert wird. Er glaubt trotzdem, dass die Oxydasewirkung eine Eigenschaft der Granula sei, wenn er sich auch nicht unbedingt für diese Ansicht entscheiden kann. Die Möglichkeit, die Oxydasewirkung auch an sauren Farbstoffgranulis zu erzielen, dürfte erweisen, dass der Vorgang der Farbstoffbildung unter der Einwirkung der Oxydase abzutrennen ist von der Fixation des fertigen Farbstoffes an die Granula. Beide Vorgänge sind offenbar an verschiedene Substrate der Zelle geknüpft.

Ähnlich sind die Vorgänge in Fig. 16 und 17, Taf. XVI. Besonders lehrreich ist Fig. 16, die die Neutralrotwirkung auf ein mit Trypanblaugranulis versehenes Vornierenkanälchen darstellt. Von links nach rechts sind hier fast schematisch die verschiedenen Stadien der Wirkung des basischen Farbstoffes zu erkennen. Bei a, wo noch kein Neutralrot hingekommen war, sind noch unvermischte Trypanblaugranula erhalten; das erste Stadium der Neutralrotwirkung lässt hier aber Randfällungen vermissen; der ganze Inhalt des Granulums wird violett und etwas opak, ohne dass eine deutliche Substanzausflockung zunächst zu erkennen wäre. Unter immer stärkerem Überwiegen des roten Farbstoffes wird bei c der Granulainhalt immer deutlicher

inhomogen, um bei d endlich unter Entfärbung der Lösung aus einzelnen rotbraun gefärbten Körnchen zu bestehen. Hier hatte der basische Farbstoff schon am längsten Zeit, seine Wirkung zu entfalten.

Ganz ähnlich ist Fig. 17 zu verstehen, die die Wirkung von Nilblausulfat auf Neuvitalrotgranula zeigt. Hier ist der Vorgang besonders gut zu verfolgen durch die Stadien a, b, c, weil die Granula des sauren Farbstoffes in dieser Urniere eine bedeutende Grösse erreicht hatten.

Die beiden geschilderten Typen des Reaktionsverlaufes sind, wie mich einige Beobachtungen lehren, nicht prinzipiell verschieden; ob die Reaktion nach dem ersten oder dem zweiten Typus verläuft, hängt wesentlich von der Konzentration ab, in der der basische Farbstoff an den sauren herantritt. Setzten wir z. B. dem Präparate einer Wasserblauvorniere vorsichtig vom Rande aus Neutralrot zu, so blieb die anfängliche Randfällung aus, es kam gleich zu einer diffusen Durchfärbung des Granuluminhaltes, worauf erst nachträglich der Granulainhalt in der Gesamtheit ausflockte. Beschleunigten wir dagen den Farbzutritt durch leichtes Anheben des Deckglases, so traten momentan die typischen Randfällungsbilder auf. Die Erklärung für diesen Einfluss der Konzentration geben Reagenzglasversuche ab. Nur am Neutralpunkt tritt völlige Ausfällung des Neutralproduktes ein. Geringer Überschuss des sauren oder des basischen Farbstoffes bringt das Neutralprodukt in Lösung; besonders trifft dies zu, wenn der eine der Farbstoffe hochkolloidal ist; in unserem Falle ist Wasserblau ein grobdisperser Farbstoff.

Tritt nun an ein Granulum, in dem Wasserblau in relativ hoher Konzentration enthalten ist, Neutralrot in schwacher Konzentration heran, so wird die geringe Menge des jeweils gebildeten Neutralproduktes stets rasch von dem Überschuss des sauren Farbstoffes gelöst; erst wenn durch genügenden Zutritt des basischen Farbstoffes der Neutralpunkt erreicht ist, wird das ganze Granulum inhomogen, das Neutralprodukt flockt aus.

Zutritt des basischen Fabstoffes in starker Konzentration dagegen verursacht Randfällung, wobei nun eine Umfärbung des Granuluminhaltes vor vollständiger Ausflockung desselben anzeigt, dass die anfängliche Menge des zugetretenen basischen Farbstoffes noch nicht genügt hat, um die ganze Menge des sauren

Farbstoffes zu kompensieren. Vollständige Randausfällung spricht entweder für starke Konzentration des basischen Farbstoffes oder für schwache Konzentration des sauren Farbstoffes in den Granulis. Endlich zeigen die basischen Farbstoffe auch eine verschieden starke Fällungskraft.

Besonders hinweisen möchte ich noch auf das prinzipiell gleichartige Verhalten des Oxydasefarbstoffes.

Die Reaktion wurde nach der v. Gierckeschen Vorschrift für die supravitale Methode angestellt. Ich muss mir versagen, an dieser Stelle genauer auf den Ablauf der Oxydasereaktion einzugehen, da mich dies zu weit von dem hier behandelten Thema abführen würde.

Die Tatsache, dass die Oxydasereaktion auch an Granulis erhalten wird, die sicherlich nicht zu dem normalen Inhalt der Zellen gehören, sondern die Lösung eines Fremdstoffes enthalten, lehrt, dass wohl zum Zustandekommen der Oxydasefärbung eine aktive Granulatätigkeit nicht notwendig ist. In der Färbewirkung gleicht die Oxydasefärbung einer basischen Vital- oder Supravitalfärbung fast völlig. Ich bin mir aber bewusst, dass zur Bildung des Farbstoffes gleichwohl eine aktive Tätigkeit des Gewebes angenommen werden muss: wird ja doch durch das Vorhandensein von Gewebsstücken die Bildung des Farbstoffes aus seinen Komponenten gegenüber einer einfachen Mischung beider Komponenten, die man an der freien Luft stehen lässt, erheblich beschleunigt! Die Oxydasewirkung, die zur Bildung des Farbstoffes notwendig ist, scheint jedoch, das lehren meine Ergebnisse, nicht eine Funktion der färbbaren Granula zu sein, sondern vielmehr des aktiven, zwischen den Granulis gelegenen Protoplasmas der Zellen.

Die hier genauer geschilderten Einzelvorgänge bei der Reaktion eines basischen Farbstoffes mit granulär im lebenden Organismus abgelagertem sauren Farbstoff stimmen so auffallend mit den oben insbesondere für Neutralrot genau beobachteten Bildern überein, dass ich gleich anfangs geneigt war, aus diesen Versuchen auf das Wesen der vitalen Granulafärbung mit basischen Farbstoffen Rückschlüsse zu ziehen. Die Reaktion des basischen Farbstoffes mit den in der normalen Zelle vorkommenden Granulis einerseits, den in der gleichen Zellart erzeugten künstlichen Granulis aus saurem Farbstoff andererseits, hat morpho-

logisch betrachtet so viel Übereinstimmendes, dass der Schluss sehr nahe liegt, es handle sich in beiden Fällen um identische Vorgänge.

Die weitere auffallende Übereinstimmung der Kombinationswirkung saurer und basischer Farbstoffe auf die Granula mit dem Ausfall der Reagenzglasversuche, in denen saurer mit basischem Farbstoff zusammengebracht wurde, eine Übereinstimmung, auf die E. Herzfeld zuerst eingehend hingewiesen hat, lassen es als sehr wahrscheinlich gelten, dass wir in der Auflagerung des basischen Farbstoffes auf den granulär abgelagerten sauren Farbstoff eine Reaktion beider Farbstoffe miteinander zu sehen haben, wobei ein „Lebendzustand" des Granulums oder eine besondere vitale Tätigkeit desselben nicht notwendig ist. Der ganze Vorgang würde also lediglich die Möglichkeit erweisen, dass man innerhalb der lebenden Zelle das Reaktionsprodukt zwischen einem sauren und einem basischen Farbstoffe gerade so gut wie im Reagenzglase erzeugen kann.

Die im vorigen Absatze erwähnte Übereinstimmung dieses Reaktionsvorganges mit dem Verlaufe der basischen vitalen und supravitalen Färbung würde aber unseren Kombinationsversuchen bezüglich der Auffassung der Granulasubstanz, wenigstens derjenigen Granula, die der supravitalen und vitalen basischen Färbung zugänglich sind, eine grössere Tragweite verleihen. Man könnte zum mindesten aus der erwähnten Parallele schliessen, dass zum Zustandekommen der Granulafärbung eine besondere vitale Tätigkeit der Granula nicht notwendig ist; dass also die Möglichkeit der Farbstoffspeicherung keineswegs als ein spezifisch vitaler Vorgang aufgefasst werden kann, wenigstens nicht von seiten der Granula.

Ehe ich aber mit Sicherheit aus den oben erwähnten Versuchen diese Schlüsse zog, mussten noch weitere Versuche angestellt werden, die, wie ich hoffe, den Weg zur Lösung dieser vielfach bearbeiteten schwierigen Probleme zeigen.

V. Supravitale Färbungen an Mäuseorganen: Die Färbbarkeit der sauren Farbstoffgranula und normaler Zellgranula durch basische Farbstoffe sind analoge Vorgänge.

Wie oben schon ausgeführt wurde, war besonders in den Versuchen mit Kaulquappen nur mit einer Auswahl von

basischen Farbstoffen eine Granulafärbung zu erzielen; der vitale Versuch ist zwar zweifellos für viele Fragen, besonders für die Frage der Vitalität des Färbungsbildes, entscheidend; andererseits stören, wenn man möglichst rein die Reaktion der Zellgranula auf basische Farbstoffe prüfen will, die vitalen Eigenschaften der Zelle, an der Spitze die Oxydations- und Reduktionskraft der Zellen empfindlich die Beurteilung der Versuche. In viel geringerem Maße ist diese Schwierigkeit den supravitalen Versuchen eigen. Andererseits lehren die zahlreichen Versuche früherer Autoren, insbesondere die sorgfältigen Arbeiten Arnolds, dass bei den vital wirkenden Farbstoffen durchweg ein entsprechendes Färbeergebnis auch supravital entstehen kann, vorausgesetzt, dass die richtigen Bedingungen hergestellt werden. Bei allen diesen Versuchen handelt es sich in erster Linie darum, die richtige Konzentration des Farbstoffes anzuwenden, die einerseits genügt, um in nicht zu langer Zeit die Granula zu färben, andererseits nicht zu stark ist, so dass eine zerstörende Wirkung auf das Protoplasma ausgeübt wird.

Für mich kam es in erster Linie darauf an, zu untersuchen, ob bei einer grösseren Reihe von Farbstoffen tatsächlich eine Parallele besteht zwischen der Fähigkeit, in der normalen Zelle Granula zu färben, und der Fähigkeit, mit saurem Farbstoffe, der während des Lebens in den Zellen in granulärer Form abgelagert worden war, in Reaktion zu treten. Hierzu bedurfte es nur der supravitalen Methode, die vor allem beträchtlich viel weniger mit Mühe verknüpft ist; so konnte ich zur Erreichung ausreichender Ergebnisse mit einer viel kleineren Anzahl von Versuchstieren auskommen.

Zu den Versuchen verwandte ich weisse Mäuse, die entweder ohne Vorbehandlung sofort nach der Tötung durch Chloroform zu supravitalen Färbeversuchen genommen wurden; in anderen Fällen wurde der Untersuchung eine ausgiebige Behandlung mit sauren Farbstoffen vorangeschickt. Die Beobachtungen erstreckten sich auf Leber und Niere, beides Organe, in denen erfahrungsgemäss saure Farbstoffe intensiv abgelagert werden.

Abgesehen von der Untersuchung normaler Mäuse, wurde die Färbungstendenz basischer Farbstoffe an Mäusen beobachtet, die mit folgenden sauren Farbstoffen vorbehandelt waren: Trypanblau, Wasserblau, Pyrrholblau, Neuvitalrot, Brillantkongo.

Von allen gut löslichen basischen Farbstoffen wurde eine n/10000-Lösung angewandt; eine Reihe von Farbstoffen löst sich aber in Wasser so schlecht, dass sich nicht einmal eine n/1000-Lösung herstellen lässt. In diesen Fällen wurde darauf geachtet, dass die Farblösung etwa so intensiv gefärbt erschien, wie die übrigen Farbstofflösungen. Als Ausgangslösung diente in der Regel eine n/100-Lösung, von welcher durch Verdünnen mit 0,96%iger Kochsalzlösung die geeignete Versuchskonzentration hergestellt wurde.

Von den verwandten basischen Farbstoffen lieferte
die Aktien-Gesellschaft für Anilin-Fabrikation, Berlin: Kristallviolett 6B Pulver,
die Badische Anilin- und Soda-Fabrik, Ludwigshafen: Irisamin G extra, Rhodamin B extra, 3B extra, S extra, Safranin B extra, Viktoriablau B, R, 4 RS,
die Höchster Farbwerke: Auramin conz., Malachitgrün Krist. chem. rein, Rhodamin O, Vesuvin 4BG conz., Methylengrün extra gelbl. O,
die Farbwerke Durand & Huguenin A.-G., Basel: Basler Blau BB, Chrysoidin R, Muskarin,
die Farbenfabriken vorm. Fr. Bayer, Leverkusen: Capriblau GON, Diamantfuchsin kl. Krist., Methylenblau BB, Methylviolett 5B,
die Firma L. Cassella, Frankfurt a. M.: Indazin M,
die Firma R. Geigy, Basel: Neublau R,
die Firma Sandoz, Basel: Prune pure,
die Firma Kalle & Co., Biebrich a. Rhein: Rosanilin Base,
die Firma Fr. Merck, Darmstadt: Thionin (Ehrlich),
die Firma Leonhardt, Frankfurt a. M.: Acridinrot 3B.

Den genannten Firmen sage ich auch an dieser Stelle für die bereitwillige Überlassung von Proben dieser und vieler anderer Farbstoffe zu meinen Versuchen aufrichtigen Dank. Durch Überlassung von Farbstoffproben haben mich ferner folgende Firmen zu grossem Danke verpflichtet: die Basler chem. Fabriken, Weiler-ter-Meer, Ürdingen.

Ausserdem wurden von Grübler in Leipzig bezogen: Bismarckbraun, Methylenblau rectif., BX, Neutralrot, Nilblauchlorhydrat, Nilblausulfat, Toluidinblau,
von Kahlbaum, Berlin: Rhodamin B, Rhodamin G extra.

Aus der Tabelle auf S. 489, in der die Ergebnisse der Versuche bezgl. der Granulafärbung zusammengestellt sind, ergibt sich zunächst die bekannte Tatsache, dass nicht alle basischen Farbstoffe in gleicher Weise zur Granulafärbung geeignet sind: die Farbstoffe sind in der Tabelle annähernd nach der Güte der Granulafärbung geordnet. Welche Eigenschaften der basischen Farbstoffe dieselben zur Granulafärbung befähigen näher zu umschreiben, soll Gegenstand einer besonderen Mitteilung sein.

Hier möge nur zum Verständnis der Tabelle auf die Begriffe eingegangen werden, die zur Bezeichnung der Färbeergebnisse bei den einzelnen Farbstoffen gewählt wurden.

Die Bezeichnung „fehlt" wurde dann erteilt, wenn nur eine starke Diffusfärbung der Zellen eintrat, die, wenn es überhaupt zu einer Granulafärbung kam, jedenfalls so stark war, dass die Granulafärbung nicht zum Ausdruck kam. Waren saure Farbstoffgranula in den Zellen eingelagert, so war oft zu beobachten, dass der basische Farbstoff die Granula ganz frei liess.

„Schlecht" ist die Granulafärbung dann, wenn gleichzeitig mit einer Granulafärbung eine beträchtliche Diffusfärbung des Protoplasmas eintrat.

„Mittel" soll bedeuten, dass wohl gleichzeitig mit der Granulafärbung eine diffuse Farbstoffverbreitung auch im übrigen Protoplasma sich ausbildete, dass aber die Diffusfärbung in ihrer Stärke gegen die Granulafärbung bedeutend zurücktrat.

„Gute" Granulafärber sind alle Farbstoffe, die sich in erster Linie an Granula anlagern, während eine Diffusfärbung entweder längere Zeit ganz ausbleibt, oder nur sehr schwach zum Ausdruck kommt.

Die Einteilung der Farbstoffe ist hier also im wesentlichen nach dem Grade der Elektivität einer Granulafärbung erfolgt.

Als wichtigstes hier in Betracht kommendes Ergebnis der Versuche betrachte ich, dass in keinem Versuche, in dem statt normaler Granula die Granula eines sauren Farbstoffes den Zellen eingelagert waren, die granulafärbende Eigenschaft eines Farbstoffes verschlechtert worden wäre. Ganz ausnahmslos gilt die Regel, dass in allen Fällen, wo saure Farbstoffe granulär den Zellen eingelagert sind, der basische Farbstoff, sofern er beim normalen Tiere granulär färbt, an die Granula des sauren Farbstoffes

Basischer Farbstoff	Granulafärbung bei					
	normalem Tier	Brillant-kongo	Neuvital-rot	Trypan-blau	Wasser-blau	Pyrrhol-blau
Rhodamin O	fehlt				fraglich	
Safranin B extra	fehlt	schlecht			fraglich	
Rosanilin Base	fehlt			schlecht	schlecht	
Diamant-fuchsin	fehlt			schlecht	schlecht	fehlt
Acridinrot 3B	fehlt			schlecht	schlecht	schlecht
Irisamin G extra	fraglich	schlecht			schlecht	schlecht
Rhodamin G extra	fraglich					
Rhodamin B	schlecht			schlecht	schlecht	
Rhodamin B extra	schlecht				schlecht	
Rhodamin 3B extra	schlecht					
Chrysoidin R	schlecht			mittel	mittel	mittel
Malachitgrün	mittel	gut	gut	gut	gut	
Viktoriablau 4 RS	mittel	mittel				
Capriblau GON	mittel	gut				
Indazin M	mittel	gut	gut			
Auramin conz.	mittel			gut	gut	gut
Vesuvin 4 BG	mittel	gut				
Methylviolett 5 B	mittel	gut	gut	gut		
Kristallviolt.	mittel	gut	gut	gut		
Viktoriablau B	mittel	gut				
Bismarck-braun	mittel			gut	gut	gut
Neublau R	gut	gut	gut	gut		
Muskarin	gut	gut	gut			
Viktoriablau R	gut	gut				
Nilblausulfat	gut	gut	gut			
Methylenblau BX	gut	gut				
Basler Blau BB	?	gut				
Neutralrot	gut	gut		gut	gut	gut
Methylenblau BB	gut	gut	gut			
Methylengrün extra gelbl. O	gut	gut	gut	gut		
Toluidinblau	gut	gut		gut	gut	
Nilblauchlor-hydrat	gut	gut				
Methylenblau rectif.	gut	gut	gut			
Thionin	gut					

gezogen wird. Diese Beobachtung bestätigt also die Befunde Herzfelds und erhebt diese wohl zur allgemeinen Regel.

Sofern also saure Farbstoffe in einer Gewebszelle Granula gebildet haben, wird ein Granula färbender basischer Farbstoff zuerst so lange an diesen sauren Farbstoffgranulis verankert, bis diese letzteren abgesättigt sind. Erst dann, nach intensiver Umfärbung der sauren Farbstoffgranula, kommt es zu einer Färbung zelleigner Granula. Auch diese bei anderem Material genauer beobachtete Erscheinung bestätigte sich in diesen Versuchen ausnahmslos.

Auch bei diesen Versuchen sah ich die mannigfaltigsten Bilder während der Reaktion der basischen mit den sauren Farbstoffen; teils werden homogen erscheinende Mischgranula beobachtet, teils kommt es zu typischen Randfällungen, endlich auch zu vollkommener Ausfällung, erkennbar an fast schwarzer undurchsichtiger Färbung der Granula.

Die genaue Betrachtung der Tabelle lehrt noch weiter, dass die basischen Farbstoffe in ihrer Tendenz, sich an Zellgranula zu lagern, zumeist verstärkt werden, wenn die Zellgranula aus saurer Farbstofflösung bestehen. Besonders kommt diese Tatsache zum Ausdruck bei den schlechten Granulafärbern (Rhodamin O bis Chrysoidin R in der Tabelle S. 489). Auch die Farbstoffe Malachitgrün bis Bismarckbraun, beim normalen Tiere mittelgute Granulafärber, sind für saure Farbstoffgranula ausgezeichnete Färber: die Granulafärbung eilt in diesen Fällen der Diffusfärbung viel rascher voraus als bei den zelleigenen Granulis eines mit sauren Farbstoffen nicht behandelten Tieres.

VI. Schluss:

Für die vitale Färbung mit basischen Farbstoffen ist nur die chemische oder kolloidchemische Struktur der Granula massgebend, keine besondere vitale Tätigkeit derselben.

Fasse ich kurz das mir wesentlich Erscheinende an diesen Versuchen zusammen, so komme ich zu folgenden Schlüssen: 1. Es besteht eine ausnahmslose Parallelität zwischen der Färbbarkeit normaler, in tierischen Zellen vorkommender Granula mit solchen, die durch den Eintritt saurer Farb-

stoffe in die Zellen gebildet werden, wenn man zur Färbung basische Farbstoffe anwendet. 2. Die feineren Vorgänge zur Zeit der Färbung sind bei zelleigenen und sauren Farbstoffgranulis identisch und bestehen in allmählicher Zumischung des basischen Farbstoffes zu der Granulumsubstanz bis zur Absättigung, wobei je nach der angewandten Konzentration der Farbstoffe mehr oder weniger deutliche Fällungsbilder erhalten werden. 3. Vergleicht man die Färbungsergebnisse, die man mit einer grösseren Reihe basischer Farbstoffe an zelleigenen Granulis einerseits, an sauren Farbstoffgranulis andererseits erhält, so ordnen sich die Farbstoffe in gleicher Reihenfolge.

Es ergibt sich also, dass die durch basische Farbstoffe vital und supravital färbbaren Granula den künstlich durch Eingabe saurer Farbstoffe erzeugbaren Granulis analoge Bildungen sind.

Nimmt man weiter an, dass die sauren Farbstoffe abgelagert werden, ohne dass hierzu besondere präformierte Granula in Betracht kommen, eine Annahme, die m. E. so gut wie sicher ist —, so muss notgedrungen nach den Ergebnissen meiner neuen Versuche zugegeben werden, dass die durch die basische Vital- und Supravitalfärbung dargestellten Granula passive eingelagerte Substanzen sind, denen besondere aktive Eigenschaften für die Funktionen der Zellen nicht zugesprochen werden können.

Dieses Ergebnis deckt sich dem Sinne nach fast vollständig mit der von Evans und Schulemann (1915) ausgesprochenen Vermutung, dass die sauren Farbstoffgranula gewissen Zellgranulationen analog zu betrachten seien. Nur halte ich diese Vermutung nunmehr für experimentell erwiesen. Gleichzeitig muss ich aber, um Verwirrungen von vornherein vorzubeugen, mit aller Entschiedenheit darauf hinweisen, dass von Chondriosomen (d. i. plastosomalen Substanzen) in diesem Zusammenhang keine Rede sein kann. Die Plastosomen halte ich mit der Mehrzahl der Autoren (siehe Duesbergs Referat) für der Zelle wesentliche konstante Bildungen, die die Fähigkeit einer Farbstoffspeicherung nur ausnahmsweise zu besitzen scheinen.

Wenigstens kann dies mit Bestimmtheit für die hier genauer untersuchten Zellen der Leber und der Niere gesagt werden. In den Hauptstücken der Niere, in denen typische Chondriokonten (die Heidenhainschen Stäbchen) schon im

frischen Präparate leicht zu erkennen sind, geht der basische Farbstoff nie an diese Bildungen, so lange wenigstens eine postmortale Veränderung auszuschliessen ist: Arnold beschreibt allerdings eine stäbchenartige blasse Färbung mit Methylenblau, die aber der Granulafärbung erst langsam nachfolgte. Dass auch die sauren Farbstoffe trotz der bestimmten Versicherung von Gross, Aschoff und seiner Schule nicht von den Stäbchen gespeichert werden, glaube ich in meiner Nierenarbeit ausreichend nachgewiesen zu haben, besonders durch die gleichzeitige Darstellung der Farbstoffgranula und der Stäbchen im Altmannpräparat. Eine Kontrolle der durch Vitalfärbung erhaltenen Bilder durch gleichzeitige typische Darstellung der plastosomalen Gebilde sollte in allen den Fällen unternommen werden, wo eine Identität der vitalfärbbaren Granula mit Plastosomen ausgesprochen werden soll.

Worauf die Färbungen der Stäbchen in den Nierenzellen und anderer Plastosomen mit Janusgrün (Laguesse 1912 u. a.) beruht, vermag ich mangels eigener Erfahrungen nicht anzugeben.

Es ist eine mich ausreichend befriedigende Anschauung, anzunehmen, dass im normalen Zellenleben, als Begleiterscheinung des Stoffwechsels, eine wechselnde Ablagerung von Substanzen in granulärer Form statthat; wir können nach den Farbstoffversuchen darauf schliessen, dass diese Substanzen offenbar einen Dispersitätsgrad besitzen müssen, der dem der zur Ablagerung befähigten sauren Farbstoffe annähernd entspricht. Ferner können wir nach dem Verhalten dieser granulär abgelagerten Substanzen zu basischen Farbstoffen annehmen, dass es sich um saure Substanzen handelt. Die ihnen eigentümliche Azidität kann nicht sehr gross sein, jedenfalls ist sie wohl geringer als die der zu meinen Versuchen verwandten sauren Farbstoffe, da die Granulafärbung bei allen diesen sauren Farbstoffen gegenüber der normalen Granulafärbung durch basische Farbstoffe wesentlich verstärkt wurde.

In der Tabelle S. 489 sind bzgl. der Granulafärbung nur graduelle Unterschiede, nicht prinzipielle Besonderheiten der Färbung vermerkt. In der Tat konnte ich bei meinem Material prinzipielle Verschiedenheiten (Färbung verschiedener Granulaarten durch verschiedene Farbstoffe usw.) nicht beobachten. Im lebenden Organismus scheinen dagegen solche spezifische Affinitäten vor-

zukommen. Ich erinnere z. B. daran, dass Amphibienlarven aus einem Gemische von Neutralrot und Methylenblau den ersten Farbstoff in Granulis fast sämtlicher Hautzellen speichern, während Methylenblau von den Granulis einer bestimmten Zellart immer wieder bevorzugt wird (A. Fischel 1901). Dies Verhalten scheint ohne weiteres nicht erklärlich, ausser wenn man chemische besondere Affinitäten anzunehmen geneigt ist. Solchen müsste aber genauer nachgegangen werden. Unmöglich wäre diese Auffassung nicht, wenn auch meine weiteren Arbeiten, über die in dem folgenden Artikel berichtet werden soll, gezeigt haben, dass anscheinend nur der Grad der Fällungskraft des basischen Farbstoffes für den Ausfall der Granulafärbung bedeutungsvoll ist. Es wäre jedenfalls nunmehr, nachdem ein genügender Anhalt für die Auffassung der Granulafärbung als eines Reaktionsvorganges gewonnen ist, systematisch den „spezifischen Affinitäten" nachzugehen. Nach den Anschauungen, die ich mir nach den später zu schildernden Versuchen zu bilden gezwungen war, neige ich dazu, die „spezifischen Affinitäten" auf den Einfluss des Milieus zurückzuführen, das die Granula umgibt. Es ist sehr wohl denkbar, dass Methylenblau vital nur da färbt, wo dieser sehr leicht entfärbbare Farbstoff sich halten kann; es ist weiter gut vorstellbar, dass verschiedene Zellprotoplasmen in verschiedenem Grade befähigt sind, den eindringenden Farbstoff zu entfärben. Der Farbstoff könnte also sehr wohl an und für sich eine stärkere Affinität zu sämtlichen Zellgranulis besitzen als Neutralrot, lässt nur die Granula der meisten Zellen ungefärbt, weil er beim Eintritt in diese Zellen sofort entfärbt wird. Neutralrot, der viel beständigere Farbstoff entfaltet dagegen ungestört seine Granulafärbung, ohne in nennenswerter Weise reduziert zu werden. Es wäre also immerhin denkbar, dass die Erklärung für scheinbare Spezifitäten in der angedeuteten Weise ausfallen müsste. Diese Besonderheiten bedürfen aber noch genauer Untersuchung.

Ganz kurz hindeuten möchte ich an dieser Stelle auch auf das vielfach erörterte Verhalten der oft metachromatisch färbenden Substanzen. Ein konkretes Beispiel bietet Neutralrot, das wie schon oft hervorgehoben worden ist, die Granula in allen Tönen von gelbrot bis violettrot färbt. Zweifellos lässt dies Verhalten, wie auch schon Ehrlich hervorhob, einen Schluss auf den

wechselnden Reaktionszustand der färbbaren Zellorte zu. Das erwähnte Verhalten des Neutralrot steht aber nicht im Widerspruch zu der Ansicht, dass bei der Granulafärbung ein Reaktionsvorgang abläuft.

Ich habe schon angedeutet, dass die Vereinigung des basischen mit dem sauren Farbstoff im Reagenzglas vollständig nachgeahmt werden kann. Es ist noch nicht entschieden, ob bei dieser Verbindung eine Salzbildung statthat, oder ob eine kolloidchemische gegenseitige Fällung der ganzen Farbstoffe anzunehmen ist. Von dem Ergebnis der Erforschung der Reaktionsweise von Farbstoffen entgegengesetzter Ladung untereinander wird es abhängen, welche Vorstellung wir uns von dem Vorgang der Granulafärbung machen sollen. Tritt Lackbildung ein (M. Heidenhain), so müsste die freie Farbstoffbase mit der Granulasubstanz eine neue Verbindung eingehen, die dann in der Regel die gleiche Farbe aufweist, wie das zum Versuche verwandte Farbstoffsalz. Die z. B. bei Neutralrot so wechselnde Tönung der gefärbten Granula würde in diesem Falle einem wechselnden Grade von Ionisation der neuen Verbindung innerhalb des Granulums entsprechen; durch Anwesenheit von Alkali würde die Dissoziation unter Freiwerden der Farbstoffbase begünstigt werden, wodurch der Farbton nach Gelbbraun verschoben würde. Die Blaurotfärbung würde einer geringeren Dissoziation entsprechen, die in schwach saurer Lösung der Granulafarbverbindung anzunehmen wäre. Zu dieser Erklärung stimmen die Ergebnisse meiner Versuche sehr gut. Aber auch bei Annahme einer Kolloidfällung würden sich der Erklärung keine nennenswerten Schwierigkeiten in den Weg stellen.

Man muss sich vorstellen, daß die Reaktion, d. h. ein stärkerer oder schwächerer Grad der Dissoziation des Farbsalzes, bei der Färbung eine grosse Rolle spielen wird. Darauf lassen besonders auch schon vorhandene Untersuchungen (Brodersen 1914, A. Bethe 1906 u. a.) schliessen, die den grossen Einfluss eines minimalen Säure- oder Alkalizusatzes auf Färbungen dartaten. Diese Untersuchungen müssten systematisch fortgeführt werden und würden einen guten Prüfstein für die Richtigkeit meiner Anschauungen abgeben.

Aus der Tatsache, dass es mit allen untersuchten basischen Farbstoffen, die für sich allein gewisse Granula in den Nieren-

zellen färben, gelang, vital in den Zellen eingelagerte saure Farbstoffgranula zu überfärben, dass weiterhin eine ausnahmslose Parallelität zwischen der Fähigkeit, normale Granula und saure Farbstoffgranula zu färben, bei allen untersuchten basischen Farbstoffen verschiedenartigster Konstitution gefunden wurde, halte ich mich für berechtigt, diese Kategorie von Granula für inaktive Elemente der Zelle zn halten.

Ob diese Auffassung für alle wirklich vital, d. h. ohne wesentliche Beeinträchtigung des Zellenlebens färbbaren Granula durchgeführt werden kann, ist noch nicht klar zu entscheiden. Dass die von Fischel (1900) angeführten Gründe für eine aktive Bedeutung der von ihm bei Amphibienlarven gefärbten Granula nicht ausreichen, habe ich bereits oben (S. 470) dargelegt und ist auch schon von anderer Seite hervorgehoben worden (s. M. Heidenhain 1911). Ich kann es mir hier umso mehr versagen, auf alle so sehr verschiedenartigen Deutungen, die die basisch färbbaren Granula von den verschiedenen Untersuchern erfahren haben, einzugehen, als ich demnächst in einem umfassenden Referat über das gesamte Gebiet der vitalen Färbung (Merkel und Bonnets Ergebnisse) ausführlich auf diese Fragen eingehe.

Von der Mehrzahl der heutigen Forscher als funktionell wichtig angesehene Strukturelemente der Zelle, Zellkern, Zentrosoma, Baselkörperchen der Zilien, Plastosomen färben sich nicht vital.

Beobachtungen über vitale Zellkernfärbungen sind zahlreich in der Literatur zu finden, ich halte es für möglich, dass bei Protozoen (Brandt, Przesmycki, Prowazek u. a.) und bei manchen Pflanzen (Campbell u. a.) mit einer Reihe von Farbstoffen Kernfärbungen zu erzielen sind, ohne dass komplizierte Verrichtungen der Zellen (Kernteilung, Körnchenströmung usw.) sofort unmöglich gemacht werden. In diesen Fällen aber handelt es sich, wie Fischel sehr richtig hervorhebt, stets nur um eine diffuse Durchtränkung, also Lösung des Farbstoffes im Kernsaft in schwacher Konzentration. Ausserdem ist nicht auszuschliesen, ob trotz scheinbar normalen Ablaufes der Lebenserscheinungen nicht doch Störungen, für uns nur unsichtbar, in der Zelle Platz gegriffen haben.

Die bei höheren Organismen gefundenen Kernfärbungen im lebenden Tiere betreffen dagegen stets, wie man heute sicher weiss, grob geschädigte oder gar abgestorbene Zellen.

Über eine vitale Färbung von Zentrosomen habe ich in der Literatur bisher keine Angabe gefunden.

Vitale Färbungen der Basalkörnchen der Zilien sind an Protozoen (Puetter u. a.) und an den Wimperzellen von Metazoen (R. Krause) beobachtet worden. Über die Bedeutung des ersteren Befundes steht mir kein Urteil zu, in den Versuchen an Metazoenzellen handelt es sich aber sicherlich um eine Färbung absterbender Zellen, bei denen allerdings der Geisselschlag noch eine Zeitlang erhalten bleibt.

Was endlich die Plastosomen anlangt, so scheint mir aus den vorhandenen Mitteilungen tatsächlich hervorzugehen, dass besonders mit Janusgrün solche Gebilde in der unfixierten Zelle dargestellt worden sind. Seit Michaelis, der zuerst mit diesem Farbstoff die Plastosomen in Speicheldrüsenzellen darstellte, sind bis in die neueste Zeit an den verschiedensten Zellen (Knorpel-, Samen-, Drüsenzellen usw., worüber genauere Angaben in meinem Referat) Strukturen mit Janusgrün gefärbt worden, die mit den Plastosomen in Gestalt und Anordnung so grosse Ähnlichkeit haben, dass man kaum umhin kann, die Identität beider Bildungen zuzugeben. So viel mir bekannt, ist diese Färbung bisher noch nicht im lebenden Organismus erzielt worden; Michaelis zeigte ja auch, dass Janusgrün im lebenden Organismus zum grossen Teil zerstört wird. Auffällig ist auch die lange Dauer bis zum Eintritt der Plastosomenfärbung im supravitalen Versuche (30—40 Minuten). Da ich selbst bisher über ausgedehntere Erfahrungen mit diesem Farbstoffe nicht verfüge, vermag ich ein bindendes Urteil über diese Vorgänge nicht abzugeben. Ich glaube aber, dass die Färbung in jedem Falle die absterbende Zelle betrifft und vermutlich auf anderen Vorgängen beruht als die in Rede stehenden Färbungen mit dem von mir verwandten basischen Farbstoffe.

Einige kurze Bemerkungen noch zu dem Arnoldschen Begriffe Plasmosomen: Arnold glaubt, dass die mit Neutralrot und Methylenblau von ihm vital gefärbten Granula umgewandelte Plasmosomen seien, also kleinste Strukturelemente der Zellen zur Grundlage haben, die besonders deutlich durch ihre Verbindung mit Stoffwechselprodukten der Zellen, auch von aussen den Zellen zugeführten Substanzen wie Fett, Eisen usw. in Erscheinung treten. Ob tatsächlich für diese Strukturen eine solche Grund-

lage angenommen werden muss, ist äusserst schwer zu entscheiden. Was aber die für die Arnoldschen Gebilde charakteristischen Erscheinungen anlangt, aus denen gerade auf ihre Bedeutung als eines für das Zellenleben wichtigen und unentbehrlichen Strukturelementes geschlossen wurde, so geht aus meinen Untersuchungen wohl mit Sicherheit hervor, dass zum Zustandekommen der vitalen Färbbarkeit eine aktive Tätigkeit der Granula nicht angenommen zu werden braucht. Denn erstens laufen die gleichen Erscheinungen wie an diesen Granulis auch an Tröpfchen einer sauren Farbstofflösung ab, die vital in die Zellen eingelagert wurde; und zweitens kann man die Erscheinungen, die sich zwischen saurem und basischem Farbstoff innerhalb der Zellen abspielen, im Reagenzglas völlig nachahmen und aus physikalisch-chemischen Beziehungen zwischen diesen beiden Substanzen erklären. Der weitere Schluss, dass zum Zustandekommen der basischen Vitalfärbung nur die Existenz eines reaktionsfähigen Stoffes in den Granulis erforderlich sei, ist demnach wohl berechtigt.

Nach diesen Darlegungen könnte es scheinen, als wenn die Vitalität der Zellen bei dem Zustandekommen der besagten Färbungsserscheinungen überhaupt keine Rolle spielte. Dies wäre aber ein Schluss, der mit den allgemeinen Erfahrungen in keiner Weise in Einklang zu bringen wäre. Diese Art der Granulafärbung ist zweifellos für die lebende Zelle charakteristisch und ist nicht mehr zu beobachten, wenn die Zelle abgestorben ist. Die Grenze, wo für diesen Fall das Leben der Zelle aufhört, ihr Tod beginnt, ist naturgemäss sehr schwer zu definieren.

Ich finde ein gutes Beispiel, wie man sich den Einfluss des Lebenszustandes der Zellen auf den Ausfall der Granulafärbung vorstellen kann, in den Versuchen über die Färbbarkeit phagozytierter Massen, die zuerst von Hofer (1890) mit Erfolg begonnen, später von Plato weiter ausgebaut wurden. Ersterer beobachtete, dass abgestorbene Infusorien sich mit Bismarckbraun nur ganz hellgelb färben, nach ihrer Aufnahme in den Amöbenkörper aber intensiv färbbar werden; aus diesen Befunden geht deutlich hervor, dass das lebende Protoplasma es ist, das durch die Produktion einer den Nahrungskörper durchdringenden (nach unseren jetzigen Erfahrungen sauren) Substanz

dem Infusor die Färbbarkeit verleiht. Der gleiche Schluss lässt sich aus Platos Versuchen über die Färbbarkeit intra- und extrazellulärer Gonococcen mit Neutralrot ziehen.

Ebenso wie hier die Fähigkeit des Protoplasmas erwiesen ist, intrazellulär saure Substanzen abzuscheiden, so liegt die Annahme nahe, dass auch ohne das Vorhandensein eines phagozytierten Fremdkörpers eine intrazelluläre Abscheidung saurer Substanzen (Eiweisse, Fettsäuren) möglich ist. Dass alle färbbaren Granula phagozytierte Massen seien, braucht und kann man nicht annehmen.

Noch in vielen anderen Beziehungen wirkt der Lebenszustand der Zelle auf das Ergebnis der Farbstoffreaktion ein. Die vielfach beobachteten Anzeichen von reduzierenden und oxydierenden Eigenschaften des Zellenprotoplasmas stehen unter diesen Eigenschaften obenan: sie stören am meisten die Beurteilung der für einen Farbstoff typischen Reaktionsweise mit bestimmten Zellbestandteilen. In einer weiteren, fast abgeschlossenen Mitteilung werde ich darzulegen haben, dass neben diesen zum Teil noch kaum exakt fassbaren Eigentümlichkeiten des lebenden Protoplasmas, auch bestimmte physikalische Zustände des zwischen den Granulis gelegenen Protoplasmas von bestimmendem Einfluss auf das Ergebnis der Granulafärbung sind. Besonders der Gehalt an Lipoiden in demselben ist von grosser Bedeutung. Diese später genauer zu erörternden Beziehungen und die in der vorliegenden Mitteilung niedergelegten Beobachtungen über den Mechanismus der Granulafärbung lassen es schon heute als sicher erscheinen, dass die Granulafärbung mit basischen Farbstoffen von seiten der Granula ein passiver Vorgang ist. Nur die chemische Struktur der Granula ist von ausschlaggebender Bedeutung.

Aktiv eingreifen kann in den physikalisch-chemischen Vorgang der Färbung nur das intergranuläre Protoplasma dadurch, dass es den Farbstoff zerstört. Daneben machen sich von seiten des intergranulären Protoplasmas Einflüsse geltend, die ihre Ursache in der physikalischen Zusammensetzung des Protoplasmas haben.

Nicht die Granula also sind es, die als Träger des Stoffwechsels in der Zelle zu betrachten sind, sondern das intergranuläre Protoplasma. In diesem spielen sich alle wichtigen Vorgänge des Zellenlebens ab. Welche Rolle hierbei den Plastosomen zukommt, muss unentschieden bleiben.

Literaturverzeichnis.

1. Arnold, J., 1914: Über Plasmastrukturen, Jena, G. Fischer (darin ausführliche Literaturangaben).
2. Aschoff, L., 1912: Zur Morphologie der Nierensekretion unter normalen und pathologischen Bedingungen, nach Untersuchungen von Dr. Suzuki. Zentralbl. allg. Pathol. u. pathol. Anat. 23.
3. Bethe, A., 1905: Die Einwirkung von Säure und Alkalien auf die Färbung und Färbbarkeit tierischer Gewebe. Hofmeisters Beiträge 6, 399—425.
4. Brandt, C., 1881: Färbung lebender einzelliger Organismen. Biol. Zentralbl. 1.
5. Brodersen, 1915: Beobachtungen an der Ossifikationsgrenze des Knorpels, II. Anat. Anz. 47, 577—595.
6. Campbell, Douglas, H., 1887: The Staining of living Nuclei. Unters. aus d. botan. Institut Tübingen, Bd. II.
7. Duesberg, J., 1912: Plastosomen, „Apparato reticolare interno" und Chromidialapparat. Merkel u. Bonnets Ergebnisse d. Anat. und Entwickelungsgesch. 20, 567—916.
8. Evans, H. M. und Schulemann, W., 1915: Über Natur und Genese der durch saure Farbstoffe entstehenden Vitalfärbungsgranula. Fol. haemat. Arch. 19, 207—219.
9. Evans, H. M., Schulemann, W. und Wilborn, F., 1913: Die vitale Färbung mit sauren Farbstoffen. Jahresber. schles. Gesellsch. vaterl. Kultur 1913.
10. Dieselben, 1914: Die vitale Färbung mit sauren Farbstoffen in ihrer Bedeutung für pharmakologische Probleme. Deutsch. Med. Wochenschr. 1914, Nr. 30.
11. Fischel, A., 1901: Untersuchungen über vitale Färbung. Anat. Hefte, Bd. 16, 417—519.
12. Derselbe, 1910: Vitale Färbung in Enzyclop. der mikr. Technik, II. Aufl.
13. Goldmann, E. 1909: Die äussere und innere Sekretion des gesunden Organismus im Lichte der vitalen Färbung. Tübingen, Laupp.
14. Derselbe, 1912: Neue Untersuchungen über die äussere und innere Sekretion des gesunden und kranken Organismus im Lichte der „vitalen" Färbung. Tübingen, Laupp.
15. Derselbe, 1913: Vitalfärbung und Zentralnervensystem. Abh. d. Kgl. Preuss. Akad. d. Wissensch. 1913, Physik.-Mathem. Kl.
16. Giercke, E. von, 1911: Die oxydierenden Zellfermente. Münch. Med. Wochenschr. 1911, Nr. 44.
17. Graaff, S., 1912: Die Naphtholblau-Oxydasereaktion der Gewebszellen nach Untersuchungen am unfixierten Präparat. Frankf. Zeitschr. f. Pathol. II, 358—384.
18. Gross, W., 1911: Experimentelle Untersuchungen über die Zusammenhänge zwischen histologischen Veränderungen und Funktionsstörungen der Niere. Zieglers Beitr. 51, 528—576.

19. Derselbe, 1914: Über den Zusammenhang zwischen Farbstoffausscheidung und vitaler Färbung der Nieren. Verh. d. Deutsch. path. Ges. in Zentralbl. Pathol. Nr. 9.
20. Heidenhain, M., 1911: Plasma und Zelle II v. Bardeleben, Handb. d. Anat. 8, 434—487.
21. Herzfeld, E., 1917: Über die Natur der am lebenden Tiere erhaltenen granulären Färbungen bei Verwendung basischer und saurer Farbstoffe. Anat. Hefte, Bd. 54, 447—523.
22. Hoeber, R. und Königsberg, 1905: Farbstoffausscheidung durch die Nieren. Pflüg. Arch. 108, 323.
23. Hofer, Br., 1890, Experimentelle Untersuchungen über den Einfluss des Kernes auf das Protoplasma. Jen. Zeitschr. f. Naturw. 24, 105—175.
24. Hofmann, P., 1914: Vitale Färbung embryonaler Zellen in Gewebskulturen. Fol. haemat. 18, 136—139.
25. Krause, R., 1904: Gibt es eine „vitale" Färbung? Anat. Anz. 24, 400—403.
26. Laguesse, E., 1912: Méthode de coloration vitale des chondriosomes par le vert Janus, Compt. rend. Soc. Biol. Paris 73, 150—153.
27. Michaelis, L., 1900: Die vitale Färbung, eine Darstellungsmethode der Zellgranula. Arch. mikr. Anat. 55, 558—575.
28. Möllendorff, Wilh. von, 1914: Vitalfärbung mit sauren Farbstoffen und ihre Abhängigkeit vom Lösungszustande der Farbstoffe. Deutsch. Med. Wochenschr. 1914, Nr. 41.
29. Derselbe, 1915: Die Dispersität der Farbstoffe, ihre Beziehungen zu Ausscheidung und Speicherung in der Niere. Anat. Hefte, Bd. 53, 81—324.
30. Derselbe, 1916: Die Speicherung saurer Farben im Tierkörper, ein physikalischer Vorgang. Kolloid-Zeitschr. 18, 81—90.
31. Derselbe, 1913: Über Vitalfärbung der Granula in den Schleimzellen des Säugetierdarmes. Anat. Anz. Ergänzungsheft z. Bd. 42, 117—123.
32. Pappenheim, A. und Nakano, 1912: Beiträge über Beziehungen zwischen Vitalfärbung, Supravitalfärbung und Oxydasereaktion. Fol. haemat. 14.
33. Pfeffer, W., 1886: Über Aufnahme von Anilinfarben in lebenden Zellen. Unters. bot. Inst. Tübingen 2, 179—332.
34. Prowazek, S. von, 1898: Vitalfärbung mit Neutralrot an Protozoen, Zeitschr. wissenschaftl. Zool. 63.
35. Przesmycki, 1897: Über die intravitale Färbung des Kernes und des Protoplasmas. Biol. Zentralbl. 17, 321—335 und 353—364.
36. Puetter, A., 1900: Studien über Thigmotaxis bei Protisten, Arch. Anat. u. Physiol., Physiol. Abt. 1900, Suppl.
37. Plato, J., 1900: Über die „vitale" Färbbarkeit der Phagozyten des Menschen und der Säugetiere mit Neutralrot. Arch. mikr. Anat. 56, 868—914.
38. Ruhland, W., 1912: Studien über die Aufnahme von Kolloiden durch die pflanzliche Plasmahaut. Jahrb. wiss. Bot. 51, 376—431.
39. Schulemann, W., 1914: Über Metachromasie bei Vitalfarbstoffen. Diss. med. Breslau 1914, 31 S.

40. Schultze, O., 1887: Die vitale Methylenblaureaktion der Zellgranula. Anat. Anz. 2, 684–688.
41. Suzuki, T., 1912: Zur Morphologie der Nierensekretion unter physiologischen und pathologischen Bedingungen. Jena, G. Fischer, 244 S.
42. Tschaschin, S., 1912: Über vitale Färbung der Chondriosomen in Bindegewebszellen mit Pyrrholblau. Fol. haem. 14, Archiv.

Erklärung der Abbildungen auf Tafel XV und XVI.

Sämtliche Abbildungen sind nach frischen, unfixierten Präparaten mit Zeiss Apochr. Imm. 2 mm und Komp.-Ok. 4 gezeichnet; die Vergrösserung betrug 920. Material: verschieden alte Quappen von Rana temporaria und esculenta.

Fig. 1. Zwei Zellen eines Vornierenkanälchens; die Quappe hat ca. 4 Wochen in einer Trypanblaulösung (1:10000), darauf 2 Tage in einer Vitalneurotlösung (1:5000) gelebt. Ablagerung rein hellroter Granula neben den alten, dunklen Trypanblaugranulis.

Fig. 2 und 3. Zellen aus der Wand eines Urnierenkanälchens; Fig. 2 mit homogenen Granulis nach viertägigem, Fig. 3 nach sechstägigem Aufenthalt in einer Lösung von Wasserblau (1:5000); bei Fig. 3 Kolloidausflockung.

Fig. 4. Zwei Zellen einer frisch aus der Gallerthülle geschlüpften Quappe, die sich in Neutralrotlösung entwickelt hatte; neben feinen Pigmentkörnchen verschieden stark homogen durchgefärbte Dotterplättchen.

Fig. 5. Zelle aus dem 2. Abschnitt eines Vornierenkanälchens einer etwas älteren Quappe (mit eben sichtbaren äusseren Kiemen), die sich in verdünnter Neutralrotlösung entwickelt hatte. Dotterplättchen mit Randkappen, die viel intensiver gefärbt sind als die übrige Masse des Plättchens; Zerfallserscheinungen an den Dotterplättchen.

Fig. 6 und 7. Zellen aus dem Glaskörper aus demselben Tier wie Fig. 5; Fig. 6 zeigt neben zerfallenden Dotterplättchen Granula, Fig. 7 nur noch Granula.

Fig. 8. Vorniere einer ca. 12 mm langen Kaulquappe, Neutralrot 1:300000, 24 Std.; kranzförmige Anordnung der Neutralrotgranula um präformierte Granula der Zellen; bei b eine Granulagruppe stärker vergrössert.

Fig. 9. Vorniere einer Kaulquappe gleichen Alters wie Fig. 8, Neutralrot 1:30000, ½ Std.; neben Bildungen wie in Fig. 8 beginnende Durchfärbung der präformierten Granula.

Fig. 10. Vorniere einer älteren Kaulquappe nach ca. vierwöchentlichem Aufenthalt in einer Trypanblaulösung 1:10000; kranzförmige Anordnung von Pigmentgranula um die Trypanblaugranula.

Fig. 11. Vorniere einer Trypanblaukaulquappe wie in Fig. 10 nach einstündigem Aufenthalt des Tieres in einer Lösung von Neutralrot 1:30000; sämtliche Trypanblaugranula sind zu violetten Massen ausgefällt.

Fig. 12. Vorniere einer Trypanblauquappe wie in Fig. 10 nach vierstündigem Aufenthalt in einer Lösung von Neutralrot 1:30000; nach Ausfällung sämtlicher Trypanblaugranula sind zahlreiche andere Zellgranula durch Neutralrot gefärbt.

Fig. 13. Urniere einer älteren Kaulquappe; dieselbe war nach zweistündigem Aufenthalt in Neutralrot (1:30000) in reines Wasser für 24 Stunden übertragen worden, worauf sie noch 4 Tage in Wasserblau (1:5000) lebend gehalten wurde. Neben den Überresten der anfänglich starken Neutralrotfärbung sind die Wasserblaugranula entstanden, ohne dass beide Farbstoffe in den Granulis miteinander reagiert hätten.

Fig. 14. Zellen aus einer mit Wasserblau vital beladenen Urniere; bei a reines Wasserblau-Granulum; b bis d verschiedene Stadien der Umfärbung nach Zusatz von Neutralrot (supravital); bei b erste Wirkung-Randfällung, bei c beginnende Umfärbung des Granulum-inhaltes, bei d vollkommene Rotfärbung der Wasserblaugranula. Alle Stadien der Farbwirkung rühren von der gleichen Urniere her.

Fig. 15. Urnierenzellen mit vitaler Ablagerung von Bordeaux (Weiler-ter-Mer), nach Zusatz des Oxydasegemisches nach v. Giercke: a zeigt die anfänglichen Stadien der Reaktion: Fällungsgranula an der Oberfläche der sauren roten Granula; durch weitere Einwirkung des Oxydasefarbstoffes wird der saure Farbstoff an der Oberfläche seines Granulums vollständig ausgeflockt, so dass das Granulum selbst farblos wird (b).

Fig. 16. Vornierenkanälchen mit Einlagerung von Trypanblaugranula; supravitale Neutralrotwirkung. Durch allmähliches Eindringen des basischen Farbstoffes sind alle Stadien der Umfärbung nebeneinander ausgebildet. a zeigt unveränderte Trypanblaugranula, b Umfärbung derselben durch den ersten zudringenden basischen Farbstoff; bei c beginnende, bei d vollständige Ausflockung des Neutralproduktes. x = Zellkerne.

Fig. 17. Urnierenkanälchenzellen mit vitaler Ablagerung von Neuvitalrot, supravitale Einwirkung von Nilblausulfat; die über Kerngrösse angewachsenen Granula werden bei a durch den ersten hinzugetretenen basischen Farbstoff ausgeflockt, bei b werden die Flocken durch reichlicher hinzuströmenden basischen Farbstoff dunkler; nach der völligen Ausflockung sammeln sich die Flocken an der Oberfläche des im übrigen farblos gewordenen Granulums an. x = Zellkerne.

Aus dem Anatomischen Institut zu Greifswald.

Die Bedeutung von sauren Kolloiden und Lipoiden für die vitale Farbstoffbindung in den Zellen.

Von

Wilhelm von Moellendorff.

(Abgeschlossen Oktober 1916.)

Inhalt:

Seite

1. Einleitung 503
2. Über die Granulafärbung entscheidet die Fällungskraft nicht allein . 505
   a) Der Einfluss der Farbstoffkonstitution auf die Granulafärbung 505
   b) Direkte Messung der Fällungskraft basischer gegenüber sauren Farbstoffen 508
3. Die Diffusfärbung der Grundmasse des Protoplasmas in supravitalen Versuchen 510
   a) Die Tatsachen 510
   b) Der Grad der Diffusfärbung ist von der Dispersität der Farbstoffe nicht abhängig; das Problem der Zellpermeabilität . . 515
   c) Die Diffusfärbung ist von den Zellipoiden abhängig 521
4. Die Lipoidlöslichkeit verschlechtert die Elektivität der Granulafärbung durch basische Farbstoffe 533
5. Zusammenfassung und Zusätze 539
6. Literaturverzeichnis 541

I. Einleitung.

In der vorangehenden Arbeit in dieser Zeitschrift habe ich zu begründen versucht, dass die vitale und supravitale Färbung mit basischen Farbstoffen als Reaktion des basischen Farbstoffes mit sauren, granulär in den Zellen abgelagerten Substanzen aufzufassen sei. Die Gründe, die ich in der erwähnten Mitteilung anführte, waren morphologischer und experimenteller Art. Morphologisch verläuft der Vorgang der Granulafärbung unter Fällungserscheinungen, die besonders gut an den grossen Granulis embryonaler Amphibienzellen beobachtet werden können, aber auch z. B. an den Granulis von Zellen der Mäuseniere deutlich werden. Es

konnte ferner gezeigt werden, dass die Anfärbung saurer Farbstoffgranula unter den gleichen Erscheinungen abläuft, wie die der zelleigenen Granula, dass somit die sauren Farbstoffgranula geradezu als analoge Bildungen mit den basisch färbbaren Zellgranulis aufzufassen sind. Es wurde daraus geschlossen, dass zum Zustandekommen der basischen Granulafärbung besondere vitale Eigenschaften der Granula nicht erforderlich sind, dass vielmehr nur das Vorhandensein eines sauren reaktionsfähigen Körpers in den Granulis Voraussetzung für die Vereinigung mit dem basischen Farbstoff ist. In einem Falle ist dieser Körper (als saurer experimentell eingelagerter Farbstoff) bekannt, seine Beziehungen zu dem zur Färbung gewählten basischen Farbstoff also in vitro erforschbar; die Eigenschaften der zelleigenen Granula dagegen lassen sich aus der gleichartigen Reaktionsweise auf denselben basischen Farbstoff bis zu einem gewissen Grade erschliessen. Die vitale Ablagerung saurer Farbstoffe in den Zellen ist daher geeignet, ein sehr brauchbares Mittel zur Erforschung der Zellgranula zu werden.

Zweifellos ist die Parallele zwischen der Färbbarkeit der Zellgranula und der künstlich in den Zellen abgelagerten sauren Farbstoffe überraschend vollkommen: das lehrt die in der erwähnten Mitteilung auf Seite 489 abgedruckte Tabelle. Es war damit die Möglichkeit gegeben, die Art der Reaktionsweise der basischen Farbstoffe mit den Zellgranulis näher zu erforschen.

Eine kurze Überlegung und die Betrachtung der bereits bekannten Tatsachen über die Wirkungsweise der Farbstoffe zeigt, dass abgesehen von den Eigenschaften der beiden miteinander reagierenden Substanzen (basischer Farbstoff und saurer Farbstoff, resp. saure Granulasubstanz) noch mindestens e i n besonderer Faktor zum Zustandekommen der vitalen Granulafärbung notwendig ist. Denn eine der eigenartigsten Seiten dieses Vorganges ist es ja, dass unter einer grossen Zahl bisher versuchter Farbstoffe sich nur relativ wenige als geeignet herausgestellt haben. Ehe also nicht gefunden ist, wovon die Reaktionsweise der basischen Farbstoffe mit den Zellgranulis in so vielen Fällen ungünstig beeinflusst wird, kann die bisher hauptsächlich morphologisch erschlossene Ansicht von der Bedeutung kolloidchemischer Reaktionen bei dem Zustandekommen der vitalen Granulafärbung nicht als bewiesen gelten.

Es ist also die schon vielfach aufgeworfene, bislang aber nicht befriedigend gelöste Frage, welchen Eigenschaften unsere guten vitalen Granulafarbstoffe diese ihre Eignung verdanken, die ich durch meine Versuche einer Lösung näher zu bringen hoffe.

II. Über die Granulafärbung entscheidet die Fällungskraft nicht allein.

a) Der Einfluss der Farbstoffkonstitution auf die Granulafärbung.

Nachstehend sind die von mir verwandten basischen Farbstoffe mit den Molekulargewichten aufgeführt, die nach den Angaben in den Farbstofftabellen von Schulz und Julius berechnet wurden.

Triphenylmethanfarbstoffe

Diamantfuchsin kl. Krist. (Bayer)	ca. 409
Rosanilin Base (Kalle & Co.)	ca. 344
Auramin konz. (Höchster Farbw.)	303
Methylviolett 5 B (Bayer)	392
Kristallviolett 6B Pulver (Akt.-Ges. f. Anil.-Fabr.)	407
Malachitgrün Krist. chem. rein (Höchst. Farbw.)	363

Xanthonfarbstoffe

Irisamin G extra (Bad. Anil.-Fabr.)	541
Acridinrot 3 B (Leonhardt)	274
Rhodamin S extra (Bad. Anil.-Fabr.)	374
„ G extra (Kahlbaum)	407
„ B („)	478
„ B extra (Bad. Anil.-Fabr.)	478
„ 3 B extra („)	506
„ O (Höchster Farbw.)	478

Azine

Indazin M (Cassella & Co.)	493
Neutralrot (Gruebler)	287
Safranin G extra (Bad. Anil.-Fabr.)	ca. 357
Basler Blau R (Durand & Huguenin)	432
Basler Blau BB (Durand & Huguenin)	404

Azofarbstoffe

Bismarckbraun (Gruebler)	334
Vesuvin 4 BG (Höchster Farbw.)	227
Chrysoidin R (Durand & Huguenin)	248

Oxazine

Nilblausulfat (Gruebler)	349
Nilblauchlorhydrat (Gruebler)	437
Capriblau GON (Bayer)	317

Thiazine

Toluidinblau (Gruebler) 306
Methylengrün extra gelbl. O (Höchster Farbw.) 409
Methylenblau BB (Bayer) 393
Methylenblau rectif. (Gruebler) 393
Methylenblau BX (Gruebler) 393

Diphenylnaphthylmethanfarbstoffe

Viktoriablau B (Bad. Anil. Fabr.) 505
„ R („) 447
„ 4RS („) 519

Den hier genannten Firmen bin ich für die freundliche Überlassung von Proben dieser sowie vieler anderer Farbstoffe den grössten Dank schuldig.

Die Untersuchung der Konstitution der genannten Farbstoffe führte zu keinem befriedigenden Ergebnis; ich konnte im wesentlichen die Angaben von Fischel bestätigen. Besonders ergibt sich die Verstärkung der granulafärbenden Eigenschaften durch Substitution des Wasserstoffrestes in der Ammoniakgruppe durch Alkoholradikale; unter den Triphenylmethanfarbstoffen liegen die Verhältnisse folgendermassen:

Farbstoff	auxochrome Gruppen	Art der Färbung
Diamantfuchsin	$3\,NH_2$-Gruppen	Keine bis schlechte Granulafärbung
Rosanilin Base	„	
Auramin konz.	$1\,HN_2$, $2\,N\,(CH_3)_2$	mässiger Granulafärber
Methylviolett	$1\,NH\,(CH_3)$, $2\,N\,(CH_3)_2$	gute Granulafärber
Kristallviolett	$3\,N\,(CH_3)_2$	
Malachitgrün	$2\,N\,(CH_3)_2$	

Ebenso ist wohl in der Reihe der Thiazine die Verbesserung der Granulafärbung mit zunehmender Substitution aufzufassen. Thionin (mit $2\,NH_2$) färbt schlecht, Toluidinblau ($NHCH_3$, $N(CH_3)_2$) und Methylenblau, Methylengrün ($2N(CH_3)_2$ sind gute Granulafärber.

Die Wirkung der auxochromen Gruppen darf aber nicht verallgemeinert werden. Zahlreiche Farbstoffe, die eine gute Substitution ihrer Ammoniakgruppen zeigen, sind trotzdem nur schlechte Granulafärber. Hierher gehören z. B. sämtliche Rhodamine. Die Feststellung von Fischel, dass die Substitution eines H durch einen Anilinrest das Färbevermögen aufhebe, könnte vielleicht für Basler Blau R und BB zur Erklärung ihrer schlechten

Färbeergebnisse herangezogen werden: doch lässt vor allem die schlechte Wasserlöslichkeit die Färbung dieser Stoffe schwer beurteilen. Andererseits ist Indazin M ein Granulafärber, trotzdem es ein Gemenge aus

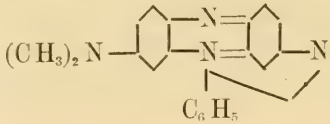

und

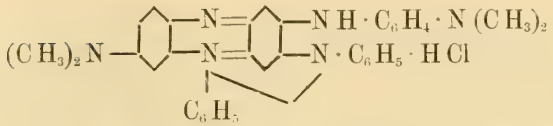

darstellt, ebenso wissen wir ja aus den Untersuchungen von Michaelis, Laguesse u. a., dass Janusgrün trotz der safraninartigen Konstitution als Granulafärber zu betrachten ist. Endlich sei darauf hingewiesen, dass Viktoriablau, wie schon Hoeber zeigte, Granula zu färben imstande ist. Viktoriablau B besitzt ebenfalls, wie auch Fischel hervorhebt, ein durch den Anilinrest substitutiertes Ammoniakradikal. Damit muss man wohl die von Fischel an seinem Material erhobene Feststellung, dass die Substitution durch den Anilinrest das Färbevermögen verhindert, fallen lassen.

Weiter ist hervorzuheben, dass auch Farbstoffe, die nur einfache NH_2-Gruppen enthalten, als Granulafarbstoffe zu bezeichnen sind; so besonders die Azofarbstoffe Chrysoidin R mit 2, Vesuvin 4BG mit 3 und Bismarckbraun mit 4 NH_2-Gruppen.

Aus diesen Betrachtungen geht nur soviel hervor, dass bei gewissen Farbstoffgruppen, die in ihrem Molekül den gleichen Grundstock besitzen, das Hinzutreten bestimmter auxochromer Gruppen, so besonders der wachsenden Substitution der Ammoniakreste durch Alkoholradikale, die Tendenz zur Granulafärbung in bestimmter Weise beeinflusst. Darüber hinaus spielen aber andere, noch nicht zu übersehende Einflüsse der Konstitution des Farbstoffmoleküls eine Rolle. Sie zu übersehen, muss immer noch künftiger Forschung vorbehalten bleiben. Vor allem erscheint es notwendig, Versuchsreihen, wie die hier mitgeteilten, mit reinen Farbstoffen anzustellen, da ja sicherlich die vielfachen Zusätze und Verunreinigungen der hier ausschliesslich verwandten technischen Farbstoffe für die Beurteilung sehr störend sein müssen.

b) Direkte Messung der Fällungskraft basischer gegenüber sauren Farbstoffen.

Da also durch die Betrachtung der Strukturformeln ein Zusammenhang zwischen einer Struktureigenart und dem Vermögen der Farbstoffe, mit den Granulis zu reagieren, nicht erkannt werden konnte, wählte ich den direkteren Weg, indem ich die Reagierfähigkeit der basischen Farbstoffe mit den verschiedenen zu den Versuchen verwandten sauren Farbstoffen im Reagenzglas prüfte.

Alle sauren Farbstoffe lassen sich in vitro durch basische Farbstoffe fällen; bei der Bildung der Neutralfarbe tritt eine messbare Wärmeentwicklung auf (Seyewetz). Im allgemeinen reagieren die basischen Farbstoffe mit sauren im Mengenverhältnis 3:1, 2:1 oder 1:1 (Vaubel und Bartlet). Ich habe allerdings bei meinen zahlreichen Versuchen auch ganz andere Mengenverhältnisse angetroffen.

So reagiert Trypanblau mit 9 Molekülen Akridinrot 3B, mit 15 Mol. Rhodamin O.

Vaubel und Bartlet fanden, dass die Zahl der Sulfosäuregruppen in sauren Farbstoffen eine gewisse Bedeutung für die Reaktion mit basischen Farbstoffen besitzt. Ist nur eine Sulfogruppe vorhanden, so fixiert sich nur ein Methylenblaumolekül, bei Anwesenheit mehrerer Sulfogruppen zwei.

„Aus der Gesamtheit dieser Tatsachen ist zu schliessen, dass die sauren Farbstoffe sich mit den basischen verbinden, indem sie Salze bilden, die übrigens wenig beständig und leicht spaltbar sind.“ (Pelet-Jolivet, Theorie des Färbeprozesses Seite 43, dessen Darstellung ich auch sonst hier folge.)

Auf die Ausfällung des Reaktionsproduktes ist der Kolloidzustand der miteinander reagierenden Farbstoffe von bedeutendem Einflusse (Teague und Buxton, 1907).

Ich habe nach der Methodik von Pelet-Jolivet eine grosse Anzahl von Farbstoffpaaren untersucht.

Zu den Versuchen wurden $^1/_{100}$ Normallösungen der Farbstoffe verwandt; von der Lösung des basischen Farbstoffes wurde zu der des sauren vorsichtig so lange hinzugemischt, bis eine möglichst vollständige Ausfällung des Neutralproduktes erreicht war. Bei manchen Farbstoffkombinationen wurde ein scharfer Neutralpunkt nicht erreicht, besonders, wenn der basische Farbstoff sehr diffusibel war. Zur Kontrolle wurde jeweils ein Tropfen der Mischung auf Fliesspapier aufgetropft; der Überschuss eines der beiden Farb-

stoffe kommt dann durch Ringbildung der betreffenden Farbe um den durch das Fällungsprodukt gebildeten Fleck herum zum Ausdruck. Hält, wie es z. B. beim Überschuss eines hochkolloidalen Farbstoffes die Regel ist, der Überschuss dieses Farbstoffes einen Teil des Fällungsproduktes in Lösung, so entstehen häufig drei Zonen: in der Mitte das ausgefallene Produkt, das gelöste Fällungsprodukt als Ring in der Mischfarbe und aussen die reine Farbe des im Überschuss befindlichen Farbstoffes.

Für Trypanblau erhielt ich auf diese Weise folgende Ergebnisse:

1 Mol Trypanblau wird gefällt durch

1 Mol von Neutralrot, Diamantfuchsin, Chrysoidin, Malachitgrün, Toluidinblau,

2 Mol von Auramin, Rhodamin S extra, Safranin B extra, Methylviolett,

3 Mol von Bismarckbraun, Kristallviolett, Methylengrün, Rhodamin B extra.

Schon dieses eine Beispiel zeigt, dass die Erwartung, dass etwa die Fällungskraft der basischen Farbstoffe die Erklärung für ihre verschiedenartige Eignung zu einer Anfärbung saurer Substanzen im biologischen Versuche abgeben könnte, nicht zutrifft. Man hätte ja denken können, dass Farbstoffe, bei denen schon 1 Mol genügt, um eine entsprechende Menge sauren Farbstoffes auszufällen, bessere Granulafärber sein müssten, als solche basische Farbstoffe, von denen hierzu 2 oder 3 Mol notwendig sind. Dagegen lehrt der Vergleich der obigen Zahlen mit dem Ergebnis der supravitalen Färbungsversuche, dass in allen drei Gruppen sowohl gute als auffallend schlechte Granulafärber enthalten sind.

Gute Granulafärber sind: Neutralrot, Malachitgrün, Toluidinblau, Auramin, Methylviolett, Bismarckbraun, Kristallviolett, Methylengrün, ganz schlecht färben dagegen Granula: Diamantfuchsin, Rhodamin S extra, Safranin B extra, Rhodamin B extra

Es war daher von vornherein klar, dass zur Erklärung der verschiedenartigen Ergebnisse der biologischen Versuche bei den einzelnen basischen Farbstoffen noch andere Gesichtspunkte angewandt werden mussten. Ich will hier nur darauf hinweisen, dass auch für andere saure Farbstoffe ihre Fällbarkeit durch basische Farbstoffe untersucht wurde, mit dem gleichen Ergebnis, dass Fällbarkeit im Reagenzglas und im biologischen Versuche nicht miteinander übereinstimmten.

3. Die Diffusfärbung der Grundmasse des Protoplasmas in supravitalen Versuchen.

a) Die Tatsachen.

Trotzdem also die morphologische Betrachtung der granulären Färbung in ihrem Zustandekommen und die Möglichkeit, dieselben Färbungseffekte mit basischen Farbstoffen auch dann zu erzielen, wenn saure Farbstoffe den wesentlichen Bestandteil des Granulums bilden, trotzdem also diese Tatsachen durchaus für das reaktive Zustandekommen der basischen Granulafärbung sprachen, erweist sich die rein chemische Beurteilung der Frage nach der Elektivität gewisser Farbstoffe, nach deren Ursachen als völlig unzureichend.

Sollte trotzdem an der Deutung der Granulafärbung als eines Reaktionsvorganges festgehalten werden, so musste nach den Gründen geforscht werden, die für die Behinderung eines an sich gut reaktionsfähigen basischen Farbstoffes, die Granula zu färben, verantwortlich sein können.

Wo diese Gründe zu suchen seien, war nur auf dem Wege des Experiments zu ergründen. Es war naheliegend anzunehmen, dass vor allem andere Teile der Zelle einen solchen hindernden Einfluss auf bestimmte Farbstoffe auszuüben imstande sind. Diese Annahme war um so naheliegender, als ein Einfluss und eine rege Anteilnahme des lebenden und überlebenden Protoplasmas an dem Vorgang der vitalen Granulafärbung für bestimmte Fälle sogar schon einigermassen analysiert ist. Ich erinnere hier an die schon lange zurückliegenden Beobachtungen über die Färbbarkeit (phagozytierter Massen) Br. Hofer 1891, A. Plato 1900); hier ergab sich, dass Infusorien, Bakterien und andere phagozytable Massen, die im freien Zustande nur schlecht oder garnicht färbbar waren, nach der Aufnahme in den Protoplasmaleib von Protozoen oder Leukozyten intensiv durch basische Farbstoffe gefärbt werden konnten. Plato konnte sogar zeigen, dass eine solche Färbung nur im Endoplasma eintritt, während Gonokokken im Exoplasma die Farbe wieder abgaben. E. Nirenstein konnte nachweisen, dass die Färbung der Nahrungsmassen von der Produktion von Säure seitens des Protoplasmas abhängig ist.

Wie sich in diesen Fällen ein Einfluss der Protoplasmatätigkeit auf die vitale Färbbarkeit beobachten lässt, so sind die Einflüsse des lebenden Protoplasmas zum Teil sicher in ihrer Trag-

weite noch gar nicht zu übersehen. Ich will hier nur an die Möglichkeit erinnern, dass das Protoplasma eine reduzierende oder oxydierende Wirkung auf Farbstoffe ausüben kann.

Wenig beachtet ist dagegen bisher die Tatsache, dass eine ganze Reihe von Farbstoffen, denen offenbar die Fähigkeit, Granula zu färben, abgeht, trotzdem eine Färbung in den Zellen hervorbringen, die anscheinend diffus den ganzen Zelleib durchtränkt, ohne dass einzelne Gebilde stärker gefärbt würden.

Dass wir es hier mit einer für die Farbstoffwirkung charakteristischen Tatsache zu tun haben, lehrt ein kurzer Überblick über meine Ergebnisse an supravitalen Versuchen.

Über die Technik dieser Versuche siehe die vorhergehende Arbeit Seite 486.

Die folgende Tabelle führt die untersuchten Farbstoffe auf; sie sind geordnet nach ihrer Fähigkeit, das Zellenprotoplasma diffus zu färben; gleichzeitig sind in einer dritten Kolumne die Angaben aus meiner eingangs erwähnten Arbeit über die Güte der Granulafärbung wiedergegeben. Die Tabelle ist das Ergebnis zahlreicher Versuche; die Diffusfärbung bildet sich bei jedem basischen Farbstoff in allen Versuchen in der gleichen, angegebenen charakteristischen Weise aus, ganz gleich, ob das Versuchstier vor dem Versuch unbehandelt war, oder ob vorher durch saure Farbstoffe eine Granulabildung in den beobachteten Zellen hervorgerufen worden war.

Das Ergebnis der Tabelle stimmt mit den allgemeinen Erfahrungen gut überein; die Tendenz zur Diffusfärbung ist im allgemeinen um so stärker, je weniger gut eine Granulafärbung zu erzielen ist. Der Begriff „Diffusfärbung“ ist morphologisch schwer exakt zu definieren. Er kann nur ausdrücken, dass im Gegensatz zu anderen Färbungen, bei denen wohl charakterisierte Zellelemente gefärbt werden, hier eine mehr allgemeine Färbung des Zellprotoplasmas gefunden wird. Es ist dabei möglich, dass entweder eine Lösung des Farbstoffes in der Grundsubstanz des Protoplasmas (dem Dispersionsmittel, wenn man das Protoplasma im Sinne Lepeschkins 1913 als eine emulsionskolloide Lösung betrachtet) stattfindet, oder dass der Farbstoff sich durch Adsorption oder chemische Affinität an kleine Körperchen von ultramikroskopischen Dimensionen anlagert. Über die Art der Farbstoffbindung an das Protoplasma gibt eben die Betrachtung

Farbstoff	Grad der Diffusfärbung	färbt Granula beim normalen Tier	Konzentration	Wasserlöslichkeit	1 ccm 2% Lezithinxylol absorbiert aus 10 ccm der n/10 000 Lsg.
Safranin G extra	stark	nicht	n/10000	gut	n/4000
Rhodamin G extra	„	fraglich	n/10000	„	n/5000
Rhodamin B	„	schlecht	n/10000	„	n/10000
Rosanilin Base	„	nicht	n/1000	schlecht	n/10000
Kristallviolett	„	mittel	n/10000	gut	n/10000
Methylviolett	„	mittel	n/10000	„	n/10000
Irisamin G extra	„	fraglich	n/10000	„	n/15000
Chrysoidin R	„	schlecht	n/10000	„	n/17500
Rhodamin B extra	„	schlecht	n/10000	„	n/30000
Viktoriablau 4 RS	„	mittel	n/10000	„	n/40000
Rhodamin O	„	nicht	n/10000	„	n/10000
Rhodamin 3 B extra	„	schlecht	n/10000	„	n/5000
Diamantfuchsin kl. Krist.	„	nicht	n/10000	„	n/15000
Viktoriablau R	mittel	gut	n/5000	mittel	n/20000
Auramin konz.	„	mittel	n/10000	gut	n/20000
Toluidinblau	„	gut	n/10000	„	n/25000
Malachitgrün	„	mittel	n/10000	„	n/10000
Vesuvin 4 BG	„	mittel	n/10000	„	n/30000
Rhodamin S extra	„	fehlt	n/10000	„	n/40000
Indazin M	„	mittel	n/10000	„	n/40000
Acridinrot 3 B	„	fehlt	n/10000	„	Spur
Viktoriablau B	„	mittel	n/5000	schlecht	n/3000
Nilblauchlorhydrat	schwach	gut	n/1000	schlecht	n/25000
Capriblau GON	„	mittel	n/10000	gut	n/50000
Nilblausulfat	„	gut	n/10000	„	n/50000
Neutralrot	„	gut	n/10000	„	n/50000
Bismarckbraun	„	mittel	n/10000	„	Spur
Methylenblau BB	„	gut	n/10000	„	Spur
Methylenblau BX	„	gut	n/10000	„	Spur
Methylenblau rectif.	„	gut	n/10000	„	Spur
Methylengrün extra gelb O	„	gut	n/10000	„	Spur

des mikroskopischen Bildes keinen Aufschluss. Diffuse Färbungen in Zellen sind jedem Beobachter vitaler und supravitaler Färbungsvorgänge geläufig. Im allgemeinen werden sie als Zeichen der verlöschenden Vitalität des Protoplasmas aufgefasst; in der Tat wissen wir ja, dass stark geschädigtes oder abgestorbenes Protoplasma sowohl saure wie basische Farbstoffe stark anzureichern imstande ist.

Ich erinnere hier an die wiederholten Beobachtungen in experimentell geschädigten Organen, in denen bis zu einem gewissen Grade geschädigte Zellen nicht imstande sind, saure Farbstoffe granulär zu speichern, was an einer diffusen Protoplasmafärbung, verbunden mit Kernfärbung, zum Ausdruck kommt.

In meinen Versuchen aber handelt es sich nicht um geschädigte oder gar abgestorbene Zellen, an die die Farbstoffe herantreten; das völlig gesunde Organ wird sorgfältig dem Tierkörper entnommen, die selbstverständlich durch die Herausnahme aus dem Organismus verursachte Schädigung ist für alle Versuche annähernd gleich. Wenn also in vielen Fällen eine starke, bald nach dem Versuche einsetzende diffuse Durchtränkung des Protoplasmas mit dem Farbstoff beobachtet wird, bei anderen Farbstoffen dagegen sich immer wieder nur ganz schwache Diffusfärbung einstellt, so kann aus diesem Ergebnis geschlossen werden, dass der Grad der Diffusfärbung von der Eigenart der verwandten Farbstoffe abhängt.

Unabhängig von dem von mir hier hauptsächlich behandelten Problem der Möglichkeit, Farbstoffe im unfixierten Protoplasma zur Speicherung zu bringen, ist die Frage, inwieweit das Protoplasma unzweifelhaft lebender, d. h. im Verbande des lebenden Tieres befindlicher Zellen diffus gefärbt werden kann. Hierfür sind in der Literatur die Angaben R. Hoebers (1909), der diffuse Färbungen mit Rhodaminen beobachtete, vor allem aber von A. Garmus (1912), der nach Eingabe von Rhodamin B bei Fröschen interessante Beobachtungen machte, zu verwerten.

Nach Garmus bleibt eine Granulafärbung bei diesem Farbstoffe stets aus; bei vollkommenem Wohlbefinden des Frosches zeigen dagegen besonders die Zellen der Nickhautdrüsen, die er bei dem lebenden Tiere durch eine sinnreiche Versuchsanordnung beobachten konnte, eine deutliche diffuse Färbung, die nach 24 Stunden wieder verschwindet. Gleichzeitig injiziertes Methylenblau färbt in den durch Rhodamin rot gefärbten Zellen die Granula.

Aus den Beobachtungen von Garmus geht also hervor, dass auch im lebenden Organismus eine reparable Diffusfärbung vorkommt, und ich möchte annehmen, dass bei allen Farbstoffen mit geeigneten physikalisch-chemischen Eigenschaften (siehe darüber unten Seite 521 ff.) auch im lebenden Organismus eine diffuse Färbung erreicht werden müsste, wenn nicht manche Faktoren dieser Diffusfärbung hinderlich wären, Faktoren, die in meinen supravitalen Versuchen teils nicht, teils in geringerem Masse in Betracht kommen. Vor allem spielt die Giftigkeit der Farbstoffe eine grosse Rolle.

Aus noch unveröffentlichten Versuchen meiner Schülerin L. Kummer geht hervor, dass bei einer Reihe nicht granulär sich ablagernder saurer Farbstoffe nur dann ein erheblicher Grad von Diffusfärbung in den Zellen der Körperparenchyme gefunden wird, wenn die Tiere auch äusserlich schwer erkrankt erscheinen. Es muss also, besonders, da mit denselben Farbstoffen im supravitalen Versuche stets starke Diffusfärbung zu erzielen ist (so bei Rose bengale, Erythrosin, Eosin usw.), angenommen werden, dass das lebende Protoplasma bis zu einem gewissen Grade die Fähigkeit besitzt, sich gegen die Farbstoffinvasion zu schützen, indem entweder durch Reduktion und Oxydation oder durch andere Mechanismen der Farbstoff zerstört wird. Ausserdem lassen diese Versuche den Schluss zu, dass die Farbstoffwirkung möglicherweise eben durch die diffuse Einlagerung in das Zellenprotoplasma zur vollen Geltung kommt und die in diesem sich abspielenden wichtigen Lebensvorgänge zu stören vermag.

Dass aber Diffusfärbung und Giftwirkung nicht identisch sind, zeigt schon die oben erwähnte Beobachtung von Garmus; es muss jedenfalls für jeden Farbstoff im vitalen Versuche erst sorgfältig sein Schicksal verfolgt werden, ehe sich ein Urteil gewinnen lässt, wie sich der Farbstoff physikalisch-chemisch zu der speichernden Substanz des Protoplasmas verhält.

Für Protozoen hat E. Nirenstein (1913) eine offenbar sehr eingehende Untersuchung dieser Fragen angestellt, die mir leider erst bei der Niederschrift dieser Arbeit zu Gesicht kam. Er untersuchte an Paramäcien im ganzen 119 Farbstoffe und teilt diejenigen, die eine sichtbare Färbung hervorriefen, ein in Granulafarbstoffe und diffusfärbende Substanzen.

Unter bestimmten nicht näher charakterisierten Bedingungen sollen sich die kleinen Granula des Paramäcienendoplasmas vergrössern und dann viel besser färbbar werden; sie werden von Granulafarbstoffen auch in Konzentrationen gefärbt, die die kleinen Granula ungefärbt lassen, und ein Teil der diffusfärbenden Farbstoffe färbt nun ausser dem Endoplasma auch die grossen Granula solcher Paramäcien. Es ist aus den kurzen Mit-

teilungen Nirensteins nicht ersichtlich, warum die grossen Granula aus den kleinen Granulis hervorgegangen sein sollen; ich kann daher auch nicht übersehen, warum der Autor den Granulis eine endoplasmatische Natur zuschreibt.

Jedenfalls geht aus diesen Angaben hervor, dass auch bei den Versuchen Nirensteins der Unterschied der beiden Farbstoffgruppen nur graduell, nicht prinzipiell besteht. Diese Bestätigung meiner Befunde ist mir um so wertvoller, weil diese an gänzlich andersartigem Material erhoben wurden. Allerdings bin ich nicht in der Lage, unsere Ergebnisse im einzelnen zu vergleichen, da genaue Angaben in der kurzen Mitteilung Nirensteins fehlen.

Ich glaube aber nicht, dass Nirenstein mit der Behauptung recht hat, dass alle diffus färbenden Substanzen nur die Granula nicht stärker färben als das Protoplasma. Ich konnte bei den Versuchen, in denen saure Farbstoffgranula die Stelle von zelleigenen Granulis vertraten, bei allen rein diffus färbenden Stoffen die reine Farbe des sauren Farbstoffes auf dem diffus gefärbten Grunde deutlich erkennen. In diesen Fällen ist eben geradezu weniger Farbstoff in die Granula gezogen, als sich in deren Umgebung ansammelte. Es ergibt sich daraus, dass es auch reine Diffusfärber gibt, die die Granula gänzlich verschmähen.

Aus der Konstanz, mit der bei den einzelnen Farbstoffen in allen Versuchen annähernd der gleiche, in der Tabelle zum Ausdruck gebrachte Grad von Diffusfärbung auftrat, ist zu schliessen, dass wir es jedenfalls mit einer den einzelnen Farbstoffen eigenartigen Funktion zu tun haben. Die auffallende Beziehung, dass die diffusfärbenden Stoffe im allgemeinen die Granula schlecht färben, lässt vermuten, dass eine engere Beziehung zwischen den beiden unterschiedenen Arten der Färbung besteht. Ehe jedoch dieser Schluss gezogen werden kann, muss untersucht werden, ob nicht für die Diffusfärbung Momente in Betracht zu ziehen sind, die für die Granulafärbung gänzlich ohne Belang sind.

b) Der Grad der Diffusfärbung ist von der Dispersität der Farbstoffe nicht abhängig; das Problem der Zellpermeabilität.

Es könnte ja zunächst die naheliegende Vermutung aufkommen, dass ein Farbstoff um so leichter diffus färben wird, je leichter er in das Zellenprotoplasma einzudringen befähigt ist. Es müssten demnach eben die Faktoren, die die Permeïerfähig-

keit der Farbstoffe bestimmen, auch für den Grad der Diffusfärbung ausschlaggebend sein.

Das Problem der Zellpermeabilität kommt für meine Untersuchungen nur sekundär in Betracht. Bekanntlich hat E. Overton zum ersten Male nach ausgedehnten Studien den Satz aufgestellt, dass über den Eintritt in das Zellenprotoplasma eine Lipoidhaut entscheide, so dass auch nur solche Farbstoffe in das Zellinnere eintreten, die sich in Lipoiden lösen. Gegen diese Art der Auffassung sind im wesentlichen zwei Arten von Einwänden gemacht worden: es ist nachgewiesen, dass eine grosse Zahl von Farbstoffen in das Zellinnere eindringt, ohne lipoidlöslich zu sein, und andererseits sehr stark lipoidlösliche Farbstoffe in manche Zellen gar nicht, in andere nur schwer permeïeren. (W. Ruhland, R. Hoeber 1914 u. a.) Welche Hilfshypothesen man auch hierbei aufstellen will, die Bedeutung der Lipoide für das Problem der Permeabilität ist dadurch sehr zweifelhaft geworden. Die andere Gruppe von Einwänden basiert auf der Meinung, dass wohl Lipoide für die Stoffaufnahme und Verarbeitung eine grosse Bedeutung besitzen können, dass ihre Bedeutung jedoch nicht in ihrem Sitze an einer Oberflächenschicht zu suchen sei, sondern in ihrer Anwesenheit im Zellenprotoplasma überhaupt. S. Loewe zeigte, dass Methylenblau aus verdünnten wässrigen Lösungen relativ am meisten, aus konzentrierteren Lösungen dagegen relativ weniger ausgezogen wird. Ein kurzer Blick auf meine Tabelle S. 524 zeigt, dass fast alle lipoidlösliche Farbstoffe diese Eigentümlichkeit besitzen. Eine Ausnahme machen hier die extrem lipoidlöslichen Farbstoffe, wie die Rhodamine und andere. Jedenfalls haben wir es hier mit einer unter Farbstoffen weitverbreiteten Eigenschaft zu tun, wie auch E. Herzfeld schon zeigte. S. Loewe denkt sich demnach den Vorgang der Lipoidlöslichkeit als eine Adsorption des Farbstoffes an die im organischen Lösungsmittel kolloidgelöste Lezithinphase. Er zieht aus dieser Vorstellung den von R. Hoeber nicht akzeptierten Schluss, dass eine Lipoidhaut eher als Speicherungsmedium dienen müsste, jedenfalls also ein Hindernis für ein Eindringen lipoidlöslicher Farbstoffe in das Zellinnere bilden müsste. Ich kann nicht umhin diesen Einwand S. Loewes gegen das Bestehen einer Lipoidhaut als berechtigt anzusehen. Denkt man sich nämlich die Zellipoide an der Oberfläche der Zelle angeordnet, so würden

sie in der Tat als Speicherungsmedium gerade einem in verdünnter wässriger Lösung dargebotenen Farbstoffe gegenüber dienen und nur schwer an ein lipoidfreies Zellinnere den Farbstoff abgeben. Denn wenn man zum Beispiel eine intensiv gefärbte Lezithinxylollösung über reines Wasser schichtet, so werden bei den meisten Farbstoffen nur minimale Mengen an das Wasser abgegeben: Der Farbstoff haftet fest am Lipoid. Nur die Gegenwart von besonderen Substanzen in der wässrigen Phase ermöglicht einen stärkeren Austritt des zum Beispiel basischen Farbstoffes aus der Lipoidphase (Beeinflussung durch sauren Farbstoff, s. S. 535). Man müsste also schon im Protoplasmainneren derartige, den Austritt aus der Oberflächenlipoidhaut bewirkende Faktoren annehmen, wenn man sich an das Bestehen einer solchen halten will. Schon von früheren Autoren (W. Ruhland, W. Lepeschkin) ist hervorgehoben worden, dass eine Anreicherung lipoidlöslicher Farbstoffe in den Oberflächenschichten der Zellen nicht beobachtet wurde. Lepeschkin äussert sich auf Grund anderer Experimente: „Alles spricht also dafür, dass die chemische Beschaffenheit der oberflächlichen Protoplasmaschicht von derjenigen des inneren Protoplasmas qualitativ nicht verschieden ist, und dass das Protoplasma keine wässrige Lösung darstellt (S. 189)."

Es ist also zum mindesten fraglich, ob mit einer besonderen Oberflächenschicht des Protoplasmas, die für das Permeabilitätsproblem im Sinne Overtons Bedeutung hätte, zu rechnen ist. Die Farbstoffexperimente haben in ihrer Gesamtheit keinen Beweis für das Bestehen einer Lipoidhaut erbracht. Damit ist aber die grosse Reihe von Experimenten, die Overton und viele andere Forscher angestellt haben und die die Bedeutung der Lipoidbeziehungen für den Stoffwechsel der Zelle meines Erachtens ausser Zweifel setzen, nicht so hinfällig geworden, wie das wohl von vielen Seiten angenommen wird. Gesetzt den Fall, dass wirklich nicht die Lipoide über den Eintritt der Substanzen in die Zelle entscheiden, so können und müssen sie durch ihre gleichmässige Verteilung in der Zelle eine grosse Rolle für alle Fragen des Stoffaustausches spielen. Da solche Beziehungen zweifellos festgestellt sind, so muss nun morphologisch versucht werden, den Sitz und die Verteilung der Lipoide in der Zelle zu ergründen, um das physiologisch gefundene Tatsachenmaterial für die Lehre von der Zellfunktion zu verwerten.

Ich sehe an dieser Stelle von den mannigfachen Versuchen, die Verteilung und Anordnung der Lipoidsubstanzen in fixierten Präparaten zu ergründen, ab. Um deren Ergebnisse für die wirkliche Anordnung in lebenden Zellen zu verwerten, ist wie bei allen Fixationsbildern, die Untersuchung der Fixationsmittelwirkung auf die lipoide Substanz erforderlich. Bisher sind einheitliche Resultate nicht erzielt.

Wenn nun die Lipoidhypothese zweifellos dem Verhalten der Farbstoffe nicht gerecht wird, so ist doch zu betonen, dass auch die anderen bisher aufgestellten Theorien nicht völlig befriedigen. Ohne hier genauere Angaben zu machen, möchte ich auf die Schriften W. Ruhlands (1912, 1914) und auf R. Hoebers „Physikalische Chemie der Zelle und der Gewebe" verweisen, in denen das Tatsachenmaterial von verschiedenem Standpunkt aus kritisch beleuchtet ist.

Ob die „Ultrafilterregel" W. Ruhlands wirklich für alle Zellkategorien gültig ist, ist noch heute nicht zu sagen. Bei Pflanzenzellen scheinen ja die Verhältnisse einfacher zu liegen als im tierischen Organismus, wo wir mit so vielen für ganz spezielle Zwecke angepassten Zellarten zu rechnen haben. Es ist in der Tat schwer möglich, anzunehmen, dass zum Beispiel in dem resorbierenden Dünndarmepithel die so einfachen, für andere Zellarten physikalisch gut deutbaren Speicherungsbedingungen für saure Farbstoffe fehlen, und nur deshalb bei der ganz überwiegenden Mehrzahl derselben keine sichtbare Speicherung von Farbstoff zustande komme. Ich glaube viel eher, dass wir aus den für verschiedene Zellkategorien gefundenen Tatsachen bisher nur den Schluss ziehen können, dass Farbstoffexperimente wenigstens im tierischen Organismus für die Erforschung des Permeabilitätsproblems einen engbegrenzten Anwendungsbereich haben.

Wir müssen uns vorläufig damit bescheiden, festgestellt zu haben, dass in den Zellarten, in denen bisher saure Farbstoffe während des Lebens gespeichert aufgefunden wurden, für das Eindringen und für die Speicherung anscheinend lediglich der Lösungszustand, die Dispersität, entscheidend ist. Es ist wahrscheinlich, dass diese Zellarten hinsichtlich ihrer Oberflächenbeschaffenheit eine gewisse primitive Stufe bewahrt haben und zwar aus dem Grunde, weil bei Pflanzen diese Abhängigkeit von dem Dispersitätsgrade der zugeführten Substanz viel allgemeiner verbreitet zu sein scheint. Bei vielen anderen Zellarten, in

denen Speicherung saurer Farbstoffe bisher nicht, oder doch in von dem gewöhnlichen Typus abweichender Weise gefunden wurde, kann es für das Verhalten drei Gründe geben: 1. der Farbstoff dringt ein, wird aber zerstört; 2. der Farbstoff dringt ein, wird aber nicht sichtbar, weil er nicht gespeichert wird: 3. der Farbstoff dringt nicht ein.

Unter diesen Möglichkeiten ist bisher noch nicht entschieden, und es ist zweifelhaft, ob die Farbstoffe berufen sind, in diesen Fragen eine Entscheidung herbeizuführen.

Meine Untersuchungen wurden nun aber an einer Zellart ausgeführt, der Nierenzelle, für die die Bedeutung der Dispersität wenigstens saurer Farbstoffe für die Permeïerfähigkeit in diese Zellen festgestellt ist, und auch für basische Farbstoffe sind genügend Anhaltspunkte vorhanden (E. Herzfeld 1916), um anzunehmen, dass bei dieser Zellart nur die Dispersität der Farbstoffe über den Grad der Permeïerfähigkeit entscheidet. Es war daher möglich, an dieser Zellart zu entscheiden, ob die Diffusfärbung nur von dem Grade des Eindringungsvermögens, das heisst von der Dispersität der Farbstofflösung, abhängt.

Umstehende Tabelle bringt für die verwandten Farbstoffe die Diffusionswerte nach 24, 48 und 120 Stunden, wie sie durch Ablesung nach dem Traubeschen Verfahren in einem 10%igen Gelatinegel gefunden werden. Es wurde reinste Handelsgelatine in der genannten Konzentration aufgelöst, sorgfältig bis zu neutraler Reaktion mit Sodalösung versetzt, davon je 10 ccm in Reagensröhrchen gebracht und nach dem Erkalten mit 1 ccm einer n/100 Farbstofflösung überschichtet.

Es ergibt sich ohne weiteres, dass unter den ausgesprochenen Granulafärbern sowohl wie unter den stark diffus färbenden Stoffen Substanzen von ganz verschiedener Diffusionsgeschwindigkeit enthalten sind. Es lässt sich wohl sagen, dass die Intensität der sich ausbildenden Färbung sehr gering ist wenn die Diffusionsgeschwindigkeit gering ist. (Basler Blau R und BB, Indazin M), im übrigen aber enthalten sowohl die ausgesprochen diffus färbenden wie die ausgesprochenen Granulafärber Farbstoffe verschiedenster Diffusionsgeschwindigkeit.

Die Werte in der obigen Tabelle stimmen im allgemeinen gut mit den von Traube und Koehler angegebenen überein; gewisse Abweichungen (Methylgrün, Malachitgrün) mögen aus der Verschiedenheit des Farbstoff-

Farbstoff	Diffusionsfortschritt in mm nach 24 Std.	nach 48 Std.	nach 5 Tagen	Grad der Granulafärbung	Grad der Diffusfärbung
Malachitgrün	18 (7)*	27 (10)	38 (15)	mittel	mittel
Safranin G extra	18 (3)*	25 (18)	37 (29)	stark	stark
Rhodamin G extra	17 (7)*	22 (13)	40 (22)	fraglich	stark
Methylengrün	17	23	32	gut	schwach
Methylenblau BB	17 (9)*	25 (14)	38 (17)	gut	schwach
Irisamin G extra	18	24	38	fraglich	stark
Auramin konz.	18	28	42	mittel	mittel
Capriblau GON	16	23	40	mittel	schwach
Rhodamin 3 B extra	16 (10)*	21 (12)	35 (19)	schlecht	stark
Rhodamin B (Kahlb.)	15 (8)*	20 (8)	34 (13)	schlecht	stark
Rhodamin S extra	15 (5)*	20 (13)	34 (20)	nicht	mittel
Rhodamin O	15 (7)*	20 (10)	30 (13)	nicht	stark
Bismarckbraun	15	23	40	mittel	schwach
Methylgrün	15	25	37	gut	fehlt
Methylenblau rectif.	14	21	41	gut	schwach
Rhodamin B extra	14 (5)*	21 (11)	35 (19)	schlecht	stark
Methylenblau BX	13	17	28	gut	schwach
Diamantfuchsin	13	23	28	nicht	stark
Akridinrot 3 B	13	20	22	nicht	mittel
Chrysoidin R	12	25	31	schlecht	stark
Kristallviolett 6 B	11	16	25	mittel	stark
Rosanilin Base	11	18	23	nicht	stark
Methylviolett 5 B	10	16	27	mittel	mittel
Neutralrot	10 (4)*	15 (6)	22 (8)	gut	schwach
Vesuvin 4 BG	10	17		mittel	mittel
Nilblauchlorhydrat	8 (2)*	15 (3)	20 (4)	gut	schwach
Nilblausulfat	7	13	17	gut	schwach
Indazin M	7	13	19	mittel	mittel
Toluidinblau	4	21 (11)*	24 (13)	gut	mittel
Viktoriablau R	4	6	8	gut	mittel
Viktoriablau 4 RS	1,5	5	7	mittel	stark
Viktoriablau B	2	2	3	mittel	mittel
Basler Blau R	(1)**	(2)	(3)		
Basler Blau BB	(4)**	(5)	(7)		

* Die Klammerzahl bezieht sich auf die Zone dunkelster Färbung.

** Die Klammerzahl bedeutet eine anders gefärbte Vorzone.

bezuges herrühren. Es ist aber vor allem immer wieder darauf hinzuweisen, dass das Alter der Farbstofflösungen einen grossen Einfluss auf den Dispersitätsgrad besitzt, so dass man eigentlich vor jedem Versuch mit einer längere Zeit nicht benutzten Lösung sich von dem Dispersitätsgrad derselben überzeugen muss.

Kurz zusammengefasst mag man die Bedeutung der Dispersität, des Lösungszustandes der Farbstoffe für die Permeabilität darin erblicken, dass ein gewisses Maß von Dispersität zweifellos Erfordernis ist, falls ein Farbstoff in das Zellenprotoplasma eindringen soll. Im übrigen lässt sich aus der Beobachtung des Färbungsbildes nicht ohne weiteres ein Rückschluss auf den Grad der Permeïerfähigkeit eines basischen Farbstoffes ziehen, da offenbar noch andere Einflüsse die Anreicherung dieser Farbstoffe in den Zellen hervorrufen.

Nach den Angaben, die ich oben über die Lipoidtheorie Overtons gemacht habe, lag es nahe, der Lipoidlöslichkeit der Farbstoffe Beachtung zu schenken und zu untersuchen, ob nicht diese Eigenschaft vielleicht für die Diffusfärbung verantwortlich gemacht werden könnte. Aus den bisherigen Angaben über die Lipoidlöslichkeit von Farbstoffen, die ich in der Literatur gefunden habe, liess sich ein befriedigendes Bild nicht gewinnen, besonders deshalb, weil im allgemeinen nur bemerkt ist, ob ein Farbstoff lipoidlöslich ist oder nicht; zahlenmässige Vergleiche zwischen einer grösseren Reihe von Farbstoffen sind bisher nicht gemacht worden. Deshalb und weil die Farbstoffe vielfach trotz Verwendung gleicher Fabrikmarken wechselnde Eigenschaften zeigen, habe ich die Lipoidlöslichkeit der von mir verwandten Farbstoffe untersucht.

c) Die Diffusfärbung ist von den Zellpoiden abhängig.

Nach anfänglichen Vorversuchen habe ich schliesslich alle Untersuchungen auf Lipoidlöslichkeit mit einer 2%igen Lösung von Lezithin in Xylol angestellt. Das Lezithinpräparat wurde von Merck (Darmstadt) bezogen und ist eine wachsartige gelbbraune Masse. In Xylol löst es sich leicht und gibt eine klare gelbe Lösung. Wegen seiner Quellbarkeit ist Lezithin für derartige Versuche in letzter Zeit verpönt; die Löslichkeitswerte, die für die Farbstoffe gefunden wurden, sollen nicht für das Lipoid allein charakteristisch sein, sondern zum Teil auf dem Wassergehalt beruhen. Ich vermag mangels eigener Erfahrungen die Berechtigung dieses Einwandes nicht zu beurteilen. Zweifellos trübt für die physikalisch-chemische Ausdeutung der Versuche die Tatsache das Bild erheblich, dass das käufliche Lezithin keine reine Substanz ist, sondern (nach Nirenstein durch Zer-

setzung sowohl Fettsäure als organische Base gelöst enthält. Es ist nach den Ergebnissen dieses Autors sowohl, wie nach denjenigen Fauré-Fremiets (1910) wohl möglich, dass ein gewisser Gehalt an sauren und basischen freien Bestandteilen die Lezithinlöslichkeit für basische und saure Farbstoffe beeinflusst.

Weiterhin halte ich es nicht für wahrscheinlich, dass sämtliche zu den lipoiden Substanzen gerechneten Körper ein dem Lezithin analoges Verhalten zeigen werden.

Die Berechtigung, das Lezithin als Untersuchungsmittel für die von mir bearbeiteten Probleme zu verwenden, ergibt sich einerseits aus der Erwägung, dass wir mit lezithinartigen Substanzen wohl in allen Zellen zu rechnen haben. Ferner werden, so hoffe ich, die Versuchsergebnisse die Wahl dieses Körpers rechtfertigen.

Um ein Urteil über das Verhalten der zur Untersuchung dienenden Farben zu Lezithinxylol zu bekommen, untersuchte ich zunächst die sogenannte maximale Löslichkeit.

Hierbei kommt folgendes in Betracht:

1. Die gefundenen Zahlen können nicht als absolute Zahlen aufgefasst werden. Sie stellen das Ergebnis von Versuchen dar, in denen in Lezithinxylol die Farbstoffsubstanz bis zur Sättigung in der Kälte aufgelöst wurde. Bei stärkerer Erwärmung liess sich bei allen lezithinlöslichen Farbstoffen eine beträchtlich höher konzentrierte Lösung herstellen. Die gefundenen Zahlen haben ihren Wert nur in der Vergleichung der für die verschiedenen Farbstoffe gefundenen Werte.

2. Bei einer Reihe von Farbstoffen waren die Endkonzentrationen in der Lezithinlösung beträchtlich grösser, wenn der Farbstoff der Lezithinlösung in Wasser gelöst dargeboten wurde gegenüber der direkten Auflösung der Farbstoffsubstanz in Lezithinxylol. Besonders waren es kristallisierte Farbstoffe, bei denen dieses Phänomen beobachtet wurde. Eine Verbesserung der Löslichkeit in Lezithinxylol aus Substanz wurde oft schon durch feines Zerreiben der Farbstoffkristalle erreicht.

Die untersuchten Farbstoffe zeigten sehr erhebliche Differenzen in ihrer Löslichkeit in Lezithinxylol; um einen zahlenmässigen Anhalt für diese Differenzen zu bekommen, wurde grundsätzlich mit äquimolekularen Lösungen gearbeitet. Soweit die Farbstoffe sich gut lösten, wurde eine n/100-Lösung als Ausgangslösung gewählt. Die Konzentration der Lezithinlösung wurde durch Auftropfen auf Fliesspapier und Vergleich dieses getrockneten Fleckes mit einer Skala ermittelt, die durch Auftropfen verschiedener Verdünnungen der wässrigen Lösung gewonnen worden war.

Der Umstand, dass hier die Farbtönung der Lipoidlösung mit der Farbtönung einer wässrigen Lösung verglichen wurde, ist zunächst nicht unbedenklich. Tatsächlich spricht vieles dafür, dass möglicherweise gleich-

stark gefärbte Lösungen eines Farbstoffes in Wasser einerseits, in Lezithinxylol andererseits keineswegs die gleiche Farbstoffkonzentration besitzen. Für unsere Fragen aber, bei denen es sich nur um die Möglichkeit des Vergleiches handelt, kann dieser möglicherweise den Versuchen anhaftende Fehler ausser Betracht bleiben, da einerseits die Wertverschiedenheit bei den untersuchten Farben sehr gross ist, andererseits angenommen werden kann, dass der aus dem oben erwähnten Umstand sich ergebende Fehler bei allen Farbstoffen annähernd gleich gross ist.

Die Art der Untersuchung ist andererseits so bequem, dass sie jederzeit leicht durchführbar ist. Aus kolorimetrischen Bestimmungen gewonnene Zahlen können ja ohnehin nur bis zu einem gewissen Grade als zuverlässig gelten.

Hier, wo es sich, wie gesagt, darum handelt, in erster Linie Vergleichswerte zu bekommen, ist die Methode ausgezeichnet brauchbar.

Ausser diesen direkten Messungen der Löslichkeit der Farbstoffe in der Lezithinxylollösung wurde auch die Fähigkeit der Lezithinlösung geprüft, die Farbstoffe aus wässrigen Lösungen herauszuziehen; es wurde zu diesem Zwecke 1 ccm der Lezithinlösung über 10 ccm einer n/100 resp. n/10000 wässrigen Lösung geschichtet. Lässt man die Versuche eine genügend lange Zeit stehen, so erübrigt sich das Umschütteln. In meinen Versuchen liess ich die Lösungen stets 3 Tage aufeinander wirken. Die Ergebnisse der drei Versuchsreihen zur Prüfung der Farbstoffe auf ihr Verhalten zur Lezithinxylollösung zeigt die umstehende Tabelle.

Da in den mir bekannten Arbeiten die Angaben über den Grad der Löslichkeit der Farbstoffe in Lipoiden nur allgemein gehalten sind, lässt sich nur sagen, dass im grossen und ganzen die Ergebnisse mit denen der früheren Untersucher übereinstimmen. Nur zu einigen Farbstoffen müssen einige Bemerkungen angefügt werden.

Malachitgrün ist nach Ruhland und Overton sehr wenig löslich in Cholesterin-Öllösung, wo es sich erst bei 70° ein wenig löst. In Benzol-Lezithinlösung dagegen (Overton) ist es leicht löslich, wie ich auch bestätigen konnte. In starken Benzol-Cholesterinlösungen (40 Teile auf 100 Benzol) löst sich der Farbstoff auch in der Kälte leicht (Overton).

Nilblausulfat und Nilblauchlorhydrat lösen sich aus n/100 wässriger Lösung recht gut in Lezithinxylol, zu einem grossen Teil aber, wie auch schon andere Beobachter fanden, als freie Base mit rötlicher Farbe. Tropft man von solcher Lezithin-

xylollösung auf Fliesspapier, so wird der Fleck beim Antrocknen blau, wahrscheinlich durch die Kohlensäure der Luft. Die so schwache Konzentration bei Nilblauchlorhydrat, wenn die Farb-

Löslichkeit basischer Farbstoffe in 2%igem Lezithinxylol.

Farbstoff	Konzentration bei direkter Lösung	bei Adsorption aus wässeriger Lösung von der Konzentration n/100	n/10000	Bemerkungen
Rhodamin B (Kahlb.)	n 110	n/100	n/10000	
Rhodamin O	n/125	n/100	n/10000	
Rhodamin B extra	n 200	n/100	n/30000	
Irisamin G extra	n 200	n/1000	n/15000	
Safranin G extra	n 200	n 250	n/4000	
Rhodamin G extra	n/300	n 100	n/5000	
Rhodamin 3 B extra	n 500	n/200	n/5000	stärker als 1/100 von der konz. w. Lösung
Rosanilin Base	n/600			
Malachitgrün	n/700	n/700	n/10000	
Viktoriablau 4 RS	n/1000	n/300	n 40000	
Chrysoidin R	n/2000	n/500	n 17500	
Capriblau GON	n/2000	n/20000	n/50000	
Diamantfuchsin kl. Kr.	n/2000	n/5000	n 15000	
Indazin M.	n/2000	n/5000	n/40000	
Auramin konz.	n 2000	n/1500	n/20000	
Vesuvin 4 BG	n 3000	n/3000	n/30000	
Methylviolett 5 B	n/3000	n 1000	n/10000	
Kristallviolett 6 B	n/3000	n/2000	n/10000	
Viktoriablau R	n 4500	n/400	n/20000	
Viktoriablau B	n/5000		n/3000	
Nilblausulfat	n/5000	n/30000	n/50000	
Methylenblau BX	n/5000	n/15000	Spur	
Neutralrot	n/10000	n/25000	n/50000	
Methylenblau BB	n/20000	n/20000	Spur	
Rhodamin S extra	n/20000	n/15000	n/40000	
Methylengrün	n/20000	n/20000	Spur	
Toluidinblau	n/30000	n/10000	n/25000	
Bismarckbraun	n/50000	n/50000	Spur	
Nilblauchlorhydrat	n/80000	n 2000	n/25000	
Methylenblau rect.	Spur	Spur	Spur	
Methylgrün OO	0	Spur violett	0	
Acridinrot 3 B	0	n 10000	Spur	

stoffsubstanz in Lezithinxylol aufgelöst wird, findet sich nur in Versuchen bei Zimmertemperatur. Schon durch mässiges Erwärmen lassen sich relativ stabile Lösungen bis zu n/4000 in Lezithinxylol herstellen; die relativ hohe absolute Löslichkeit dieses Farbstoffes in Lezithinxylol zeigt zudem der Versuch aus n/100 wässriger Lösung, wo die Konzentration n/2000 in Lezithinxylol erreicht wird.

Neutralrot war in meinen Versuchen stets mit roter Farbe in Lezithinxylol gelöst; mit Ruhlands (08) Angaben stimmt die relativ schwache Löslichkeit dieses Farbstoffes gegenüber vielen anderen basischen Farbstoffen überein.

Methylenblau zeigt in den verschiedenen verwandten Marken ein recht verschiedenartiges Verhalten. Methylenblau rectif. von Ehrlich ist in Lezithinxylol fast unlöslich; während M BB und BX etwa mit Nilblausulfat und Neutralrot auf einer Stufe stehen.

Methylengrün ist nach Overton in Benzol-Cholesterin und Lezithin gut löslich. Ruhland, der die Höchster Marke extra gelblich verwandte, erklärt den Farbstoff für vollkommen lipoidunlöslich. Ich bekam von den Höchster Farbwerken die Marke extra gelblich O, die in Lezithinxylol etwa die gleiche Löslichkeit besitzt, wie Methylenblau BB. Bismarckbraun, das nach Ruhland (08) praktisch lipoidunlöslich, nach Hoeber in Terpentin-Cholesterin eine deutlich gegen reines Terpentin vergrösserte Löslichkeit zeigt, was Rost (11) auch für Lezithinxylol bestätigt, ist in meinen Versuchen zwar sehr schwach, aber deutlich lezithinlöslich. In Xylol ist es nur in geringer Konzentration löslich.

Methylgrün OO (Grübler) ist mit Methylviolett verunreinigt; dies ist der einzige Bestandteil, der sich im Lipoid löst. Der grüne Farbstoff wird im Lezithinxylol nicht sichtbar. Dies Ergebnis stimmt überein mit der Angabe Rosts (1911), während Ruhland (08), der offenbar auch mit einem von Grübler bezogenen Präparat arbeitete, angibt, dass der Farbstoff in Cholesterin löslich sei, auch Overtons Angaben lauten so.

Aus diesen kurzen Mitteilungen erhellt, dass die Angaben schwankend sind. Im allgemeinen kann bestätigt werden, dass Cholesterin, wie auch andere Autoren stets betonen, ein schlechteres Lösungsmittel für Farbstoffe ist, als Lezithin. Daraus wird ein

Teil der unterschiedlichen Angaben erklärlich. Zum Teil handelt es sich aber wohl um die Verwendung verschiedener Präparate.

Das lehren zum Beispiel die hier mitgeteilten Ergebnisse mit verschiedenen Marken von Rhodamin. Im Gegensatz zu den Marken B (Kahlbaum), O, 3 B extra, G extra, B extra, die sämtlich zu den am besten in Lezithinxylol löslichen Farbstoffen gehören, ist Rhodamin S extra auffallend wenig lipoidlöslich. Besonders seine maximale absolute Löslichkeit scheint gering zu sein, während aus verdünnten wässrigen Lösungen eine relativ bedeutende Speicherung in der lipoiden Phase stattfindet. Rhodamin S extra verhält sich auch, wie gezeigt werden soll, biologisch etwas abweichend.

Trotzdem auf den ersten Blick die Verhältnisse nicht ganz übersichtlich sind, so ist doch unverkennbar, dass eine auffallende Beziehung zwischen der Fähigkeit der Farbstoffe, diffus das Protoplasma zu färben, und ihrer Löslichkeit in Lezithinxylol besteht. Man betrachte hierzu die Tabelle auf S. 512, in deren letzter Reihe die Zahlen verzeichnet sind, die die Konzentration angeben, in der sich die Farbstoffe in 1 ccm 2% Lezithinxylol bei Überschichtung über eine n/10000-Farbstofflösung anreichern.

Diese Zahlen wurden gewählt, weil diese Reihe der Reagenzglasversuche am ehesten als Modell für die biologischen Versuche angesehen werden kann, in denen ja auch eine n/10000-Farbstofflösung jeweils verwandt wurde. Selbstverständlich sind die im Reagenzglasversuche gewonnenen Werte infolge der schwachen Lezithinkonzentration sehr viel kleiner, als sie ausfallen würden, wenn etwa reines Lezithin zu den Versuchen verwandt worden wäre. Bei den verdünnteren Lösungen hat man jedoch den Vorteil, die Abstufung verschieden starker Löslichkeit bei verschiedenen Farbstoffen leichter prüfen zu können. Ich wollte diesen Punkt nur hervorheben, weil die Zellfärbungen in der Tat beträchtlich stärker ausfallen als die im Reagenzglas gefundenen Konzentrationswerte. Entscheidend für die folgenden Besprechungen ist nur die charakteristische, mit den Reagenzglasversuchen übereinstimmende Abstufung der Farbstoffe.

Man beachte: 1. von den stark diffusfärbenden Substanzen, Safranin G extra, Rosanilin Base, Kristallviolett, Irisamin G extra, Chrysoidin R, Viktoriablau 4 RS, Diamantfuchsin kl. Krist., sämtlichen untersuchten Rhodaminen, mit Ausnahme der Marke S extra, sind nur Rhodamin B extra (n/30000) und Viktoriablau 4 RS (n/40000) etwas weniger stark löslich in Lezithinxylol. Diese

beiden Farbstoffe haben aber eine sehr hohe absolute Löslichkeit in Lezithinxylol (n/100 resp. n/300 sind die höchsten gefundenen Werte). Die starken Diffusfärber sind also sämtlich auffallend stark in Lezithin löslich.

2. In der Gruppe der mittleren Diffusfärber sind die Werte schwankend. Die Werte für die Lezithinlöslichkeit sind bei der Mehrzahl der Farbstoffe (Viktoriablau R, Toluidinblau, Vesuvin 4 BG, Rhodamin S extra, Indazin M) n/20000—n/40000. Der für diese Gruppe auffallend hohe Wert bei Viktoriablau B erklärt sich daraus, dass die Löslichkeit dieses Farbstoffes in Wasser bei kaltem Ansetzen der Lösung sehr begrenzt ist. In dem Reagenzglasversuch wurde die Lösung durch Erwärmen hergestellt. Aus dieser Lösung nimmt das Lezithinxylol reichlich Farbstoff auf. Auch Viktoriablau R gehört zu den lipoidlöslichsten Farbstoffen (s. auch Ruhland).

Ich war gleich bei den ersten Versuchen mit diesen Farbstoffen überrascht, dass sie im supravitalen Versuch so rasch und intensiv färben, nachdem Ruhland für Pflanzen ein Eindringen dieser Farbstoffe in Abrede gestellt hatte, und auch Hoeber zugegeben hatte, dass mit diesen hoch hochkolloidalen Farbstoffen eine relativ schwach ausgedehnte Granulafärbung eintritt.

In meinen Versuchen war regelmässig schon nach 10—15 Minuten eine ausgedehnte mittelstarke Diffusfärbung, mit gleichzeitig sich ausbildender Granulafärbung, zu beobachten. Diese Diskrepanz mit vitalen Versuchen liegt zweifellos an der Methodik. Die dem Organismus entnommenen Zellen vermögen nicht mehr die dem lebenden Organismus eigenen Schutzkräfte auszuüben. Würde sich im lebenden Tiere in lebenswichtigen Organen eine so intensive diffuse Protoplasmafärbung ausbilden, so würde in kürzester Zeit eine so enorme Schädigung Platz greifen, dass das Tier an der Giftwirkung einginge. Nach meiner Erfahrung gibt es nur ganz ausnahmsweise im lebenden Organismus eine Diffusfärbung. Nur, wenn schon äusserlich das Versuchstier schwer geschädigt ist, ist eine ausgeprägte Diffusfärbung in vivo zu erkennen. Im supravitalen Versuche fällt diese Lebensfrage weg. Wir sehen hier nur die physikalisch-chemische Fähigkeit des Protoplasmas, Farbstoffe aufzunehmen oder nicht. Die Funktion der Zelle, über die wir in solchen Versuchen Näheres nicht aussagen können, bleibt in diesen Versuchen ausser Betracht.

In diesem Sinne ist für mich das Resultat mit Viktoriablau B und R um so charakteristischer, als für die schlechte Löslichkeit der Farbstoffe in Wasser das Zustandekommen einer mittelstarken Diffusfärbung erstaunlich ist. Bekanntlich sind die Farbstoffe sehr grobdispers (Ruhland 1912), als solche sind sie zweifellos zum Eindringen in das Protoplasma weniger befähigt als die grosse Mehrzahl der Farbstoffe, die zur Gruppe der starken

Diffusfärber gehören. Die Lösungen beider Farbstoffe sind aber ausserdem recht instabil, besonders in physiologischer Kochsalzlösung, auf deren Verwendung man natürlich angewiesen ist.

Nach diesen Erwägungen halte ich es für gerechtfertigt, die Viktoriablaufarbstoffe der Gruppe der starken Diffusfärber einzureihen, ihre revera relativ schwächere Diffusfärbung dagegen auf Rechnung der hohen Kolloïdität und der schlechten Löslichkeit zu setzen.

Die umgekehrte Erwägung ist bei Acridinrot 3 B am Platze: dieser Farbstoff ist sehr gut wasserlöslich, leicht diffusibel, aber von begrenzter Lezithinlöslichkeit. Die Bezeichnung „Spur" soll heissen, dass die Konzentration nicht zu bestimmen war, das Ergebnis des Versuches einer Speicherung in Lezithinxylol aus einer n/100-Lösung zeigt aber, dass seine Löslichkeit in der Tat nicht gross ist. Die mit diesem Farbstoff gesehene Diffusfärbung ist besonders auffallend, weil eine Granulafärbung in diesen Versuchen nicht zu erzielen war. Wir werden unten darauf zurückkommen.

3. Sehr klar liegen die Verhältnisse endlich bei der Gruppe der schwachen Diffusfärber. Mit Ausnahme von Nilblauchlorhydrat erreichen diese Farbstoffe keine grössere Konzentration in Lezithinxylol (bei Überschichtung des Lezithinxylol über n/10000-Lösung) als n/50000. Nilblauchlorhydrat gehört möglicherweise aus denselben Erwägungen wie bei Viktoriablau B und R zu der Gruppe der mittleren Diffusfärber; seine wässrige Lösung ist äusserst instabil, so dass es schwer ist, einwandfreie, mit den andern Farbstoffen vergleichbare Ergebnisse zu bekommen. Die Farbstoffe also (Capriblau GON, Nilblausulfat, Neutralrot, Bismarckbraun, Methylenblau BB, BX und rectif., Methylengrün extra gelbl. O), sämtlich ausgezeichnete Granulafärber, sind auffallend wenig in Lezithin löslich.

Einige andere in der Tabelle nicht mit aufgeführte Farbstoffe wurden nicht so genau untersucht, ergaben aber keine dem Ergebnis widersprechenden Resultate. Basler Blau R und BB eignen sich zu diesen Versuchen schlecht wegen ihrer schlechten Wasserlöslichkeit, Methylgrün OO (Grübler) ist gar nicht lezithinlöslich in meinen Versuchen. Das Ergebnis ist demgemäss besonders interessant.

Methylgrün OO, aus dessen wässriger Lösung sich nur ein violetter Farbstoff ausschütteln lässt (in schwacher Konzentration, schon von A. Fischer (1899) für eine Beimengung von Methyl-

violett erklärt), gibt wohl granuläre Zellfärbung, auch färbt sich der Kernsaft hellgrün; dass Protoplasma nimmt jedoch nur einen sehr langsam zunehmenden violetten Farbenton an. Dementsprechend ist ja auch Methylviolett ein guter Diffusfärber.

Dies Ergebnis, die völlige Abhängigkeit der supravitalen Diffusfärbung von der Löslichkeit der Farbstoffe in Lezithin, erscheint mir wichtig, besonders deshalb, weil, wie mir scheint, die Bedeutung der Lipoide für die Anreicherung von Substanzen wieder in das rechte Licht gerückt wird. Seitdem mit Sicherheit erwiesen war, dass für die Farbstoffe, mithin wohl auch für ungefärbte Substanzen, die Lipoidlöslichkeit nicht die einzige Bedingung für den Eintritt in die Zelle ist, dass also jedenfalls nicht an der Oberfläche der Zelle eine Lipoidhaut vorhanden sein kann, die ganz allgemein lipoidunlöslichen Substanzen den Eintritt verwehrt, war man vielfach in das andere Extrem verfallen und hatte die Lipoide der Zelle für völlig bedeutungslos für den Stoffaustausch der Zellen angesehen.

Aus meinen Versuchen geht nun zwar nichts hervor, das für eine solche Bedeutung der Lipoide im normalen Zellenleben sprechen würde. Es ist nur, so scheint mir, bestätigt, was von anderer Seite auf Grund ganz andersartiger Überlegungen behauptet worden ist, dass im Zellenprotoplasma in jedenfalls ultramikroskopischer Weise verteilte Lipoide einen wichtigen Anteil an der Zusammensetzung dieses bislang noch unbekanntesten Zellenteiles nehmen.

Ich erinnere hier kurz an die Vorstellungen, die uns E. Albrecht über den Bau des Zellenprotoplasmas übermittelt hat. In seinem Vortrag auf dem Anatomentag zu Halle (1902) äusserte er sich zusammenfassend folgendermassen: „1. Es existiert in den Zelleibern aller untersuchten Zellen eine Substanz in diffuser Verteilung, welche a) sehr leicht abspaltbar ist, b) schon durch Aufbewahrung bei Körpertemperatur (Diffusion von Plasma?) zu Ausbreitungserscheinungen (Myelintropfenbildung) gebracht werden kann, und welche c) bei Unterbindung und Wiederlösung von Nierenarterienligaturen eine diffuse und massenhafte Myelintropfenbildung (Pseudo-Fettdegeneration) in den Nierenzellen erzeugt. 2. Diese Substanz oder Substanzkategorie (Myelin = Lezithin?) erscheint demnach geeignet, die Leichtigkeit zu erklären, mit welcher sich durch einfache Salzlösungen, ja auch

durch Wasser das Zytoplasma entmischen lässt. Wahrscheinlich handelt es sich bei der tropfigen Entmischung um eine Bildung minimaler Mengen von Seifen, welche alsdann die entweder nur in Eiweiss gelösten (Quincke) oder mit diesem in äusserst lockerer Verbindung stehenden Myelinsubstanzen zu einer explosionsartigen Ausbreitung an der Oberfläche kleinster dadurch gebildeter Tropfen bringt. Die auffällige Gleichmässigkeit dieser Tropfen weist auf eine ziemlich gleichmässige Verteilung der betreffenden Substanzen in der Zelle hin. (1902.)"

In neuester Zeit führten kolloidchemische Experimente und Überlegungen W. W. Lepeschkins (1913) zu der Auffassung, dass „die Hauptmasse des Protoplasmas eine emulsionskolloide Lösung mit flüssigem Dispersionsmittel darstelle, welche wahrscheinlich zugleich molekular und mehrphasig ist." Das Auftreten von Granulis, Fibrillen und anderen Strukturelementen fasst er als durch eine Dispersionsverringerung bedingt auf. Da Lepeschkin, wie auch schon andere vor ihm, zu einer strikten Ablehnung der Hypothese kommt, es gäbe eine besonders differenzierte Oberflächenschicht des Protoplasmas, so sucht er den Grund dafür, dass eine Vermischung des Protoplasmas mit der umgebenden Flüssigkeit nicht eintritt, in dem Umstande, dass das Dispersionsmittel des Protoplasmas eine ölartige Substanz sei. Diese Flüssigkeit muss aber Wasser, und zwar molekular, lösen können, weil bei der Plasmolyse und Deplasmolyse Wasser durch das Protoplasma bekanntlich sehr schnell durchdringt: hätte sich aber Wasser dabei im Protoplasma kolloid gelöst, das heisst, wäre es nur in ultramikroskopisch kleine Teilchen zerteilt, so würden sich die im Zellsaft molekular gelösten Stoffe auch in diesen kolloiden Wasserteilchen gelöst erhalten und mit denselben durch das Protoplasma hindurchgehen, was nicht der Fall ist. (S. 189.)

Lepeschkin stützt sich für diese Auffassung unter anderem auch auf das Verhalten von Farbstoffen. Bei den Farbstoffen, welche gleich schnell durch die Zellenwand diffundieren, hat die Löslichkeit in ölartigen Substanzen eine grosse Bedeutung: die öllöslichen Farben diffundieren viel schneller durch das Protoplasma, als die in Öl unlöslichen. (S. 190).

Mit den Lipoiden innig verbunden sind die Eisweisskörper, die das Wasser in Lösung enthalten: „diese Verbindung (der Lipoide mit den Eiweisskörpern) muss flüssig sein und nach

ihrer Zersetzung Eiweisskörper in fester Form und in ihnen gelöstes Wasser ausscheiden, so dass die homogene flüssige Grundmasse der lebenden Substanz nach dem Absterben und der stattgefundenen Koagulation als eine porige, schwammartige Masse erscheint, deren Kanäle mit Wasser erfüllt sind und die infolgedessen für alle in Wasser löslichen Stoffe gleich permeabel wird."

An den Ausführungen Lepeschkins interessiert für jetzt besonders, dass sie die diffuse Verteilung lipoider Substanzen in der Grundmasse des Protoplasmas sehr wahrscheinlich machen.

Es ergibt sich demnach, dass die Beziehung der Farbstoffe zur Grundmasse des Protoplasmas, die meine Experimente darlegen, sehr wohl so erklärt werden kann, dass wir es in diesem Falle tatsächlich mit einem Lösungsvorgange zu tun haben. Die Diffusfärbung wäre demnach nichts weiter als der Ausdruck für die Lösungsfähigkeit eines Farbstoffes in der kolloiden Lösung der Protoplasmagrundmasse.

Hierbei ist allerdings die Einschränkung zu machen, dass bisher noch keine befriedigende Erklärung für die Tatsache der Lipoidlöslichkeit gegeben wurde; welcher Art die Lösungsvorgänge in Lipoiden sind, ob es sich dabei um Adsorptionserscheinungen handelt, ob andere chemische oder physikalische Vorgänge hierbei mitspielen, ist noch nicht genügend erklärt. So lange wir jedenfalls die Aufnahme der Farbstoffe in die Lipoide als eine Lösung betrachten, so lange sind wir auch berechtigt, von einer Lösung der Farbstoffe im Protoplasma zu sprechen.

Wie eigene noch unveröffentlichte Versuche und solche meiner Schülerin L. Kummer zeigen, ist das Parallelgehen von Lezithinlöslichkeit und Diffusfärbungsgrad nicht auf die basischen Farbstoffe beschränkt. In einer Reihe von zirka 40 sauren Farbstoffen, die eine mehr oder weniger starke Löslichkeit in Lezithinxylol besitzen, stufte sich ebenfalls die im supravitalen Versuche gefundene Diffusfärbung nach dem Grade der Lezithinlöslichkeit ab.

Ich halte es für noch nicht an der Zeit, in ausgedehnte Erörterungen über das Problem der Farbstoffbindung an Bestandteile des Protoplasmas einzutreten, da bisher wirklich brauchbares ausführlich bearbeitetes Material für diese Fragen noch spärlich vorliegt. Auch hier sind es, so viel ich sehe, nur die Untersuchungen von E. Nirenstein, die zu dem gleichen Problem Stellung nehmen.

Die Diffusfärbung des Protoplasmas ist nach Nirenstein gebunden an ein Lipoid, das sich wie ein Gemisch von Öl und etwas fettlöslicher Säure (Ölsäure) und Base (Diamylamin) verhält. Das käufliche Lezithin hat eine grosse Übereinstimmung mit dem oben bezeichneten Gemisch, soll diese aber einer durch teilweise Zersetzung bewirkten Verunreinigung durch Säuren und Basen verdanken. Die Übereinstimmung mit meinen Ergebnissen ist evident; mir lieferte die Verwendung von Lezithin die gleiche Beziehung wie Nirenstein das Öl-Ölsäuregemisch.

Die wesentliche Übereinstimmung mit den mir bei Auffindung der Beziehungen zwischen Lipoidlöslichkeit und Diffusfärbungsvermögen der Farbstoffe gänzlich unbekannten Versuchen Nirensteins gibt meinem Schlusse eine erhebliche Sicherheit. Es ergibt sich also, dass in dem Protoplasma in erheblichen Mengen ein Lipoid, vermutlich lezithinartiger Natur, vorhanden sein muss. Dieses Lipoid beeinflusst in supravitalen Versuchen in ausschlaggebender Weise die Farbstoffspeicherung. Aus der Art dieser Farbstoffspeicherung lässt sich schliessen, dass das Lipoid im Protoplasma gleichmässig verteilt ist und nicht etwa seinen Sitz in Teilen der vital färbbaren Granula hat.

Diese Tatsache hat meines Erachtens eine weittragende Bedeutung für die Auffassung des Zellenbaues. Es muss dabei besonders hervorgehoben werden, dass von den zu beobachtenden Färbungserscheinungen ausschliesslich die Diffusfärbung mit dem Grade der Lipoidlöslichkeit parallel geht. Die Tendenz zur Granulafärbung verhält sich geradezu umgekehrt, wie die Angaben der Tabelle auf S. 512 deutlich zeigen. Im wesentlichen lässt sich das so ausdrücken, dass geradezu ein relativ geringer Grad von Lipoidlöslichkeit nötig ist, um eine Granulafärbung in den Zellen zu ermöglichen; vielleicht würde die Granulafärbung bei einem vollständig lipoidunlöslichen Farbstoff, sofern er nur basisch ist, die höchste Elektivität erreichen.

Aus dieser Tatsache schliesse ich, dass Lipoide für das Zustandekommen der Granulafärbung nicht in Betracht kommen, wodurch also auch die Schlüsse ihre Bestätigung finden, die wir aus dem morphologischen Bilde und der Entstehung desselben bei der basischen Granulafärbung zogen. Wie ich weiter unten erörtern werde, befinde ich mich mit dieser Auffassung im

Gegensatz zu Nirenstein, der sich die Granula ebenfalls aus Lipoiden aufgebaut denkt.

Ich glaube, dass die Ergebnisse meiner supravitalen Versuche, die Beachtung der Diffusfärbung und ihrer Abhängigkeit von der Lipoidlöslichkeit wohl geeignet sind, zu einer Revision der bisherigen Ergebnisse der Lipoidhypothese von Overton anzuregen. Viele Tatsachen, die früher auf den Lipoidgehalt einer Oberflächenschicht bezogen wurden und so wohl fälschlicherweise für das Permeabilitätsproblem verwertet wurden, dürften durch den Nachweis der Beziehungen der lipoidlöslichen Farbstoffe zum intergranulären Protoplasma in ein neues Licht gerückt werden.

4. Die Lipoidlöslichkeit verschlechtert die Elektivität der Granulafärbung durch basische Farbstoffe.

Die Angaben des vorigen Kapitels haben abgesehen von der Bedeutung der Zellipoide für die Diffusfärbung auch schon das bemerkenswerte Ergebnis gefördert, dass der Grad der Lipoidlöslichkeit der basischen Farbstoffe gerade im umgekehrten Verhältnis steht zu der Güte der Granulafärbung, die mit den Farbstoffen erzielt werden kann (vergleiche dazu die Tabelle S. 512). Dies Ergebnis ist deshalb wichtig, weil es die erste Feststellung einer allgemeinen Eigenschaft der Farbstoffe ist, die mit dem wechselnden Wert dieser Farbstoffe für eine vitale Granulafärbung parallel geht.

Fast alle guten Granulafarbstoffe sind relativ wenig lipoidlöslich; unter den sehr stark lipoidlöslichen Farbstoffen zeigen nur die Viktoriablaufarbstoffe eine, allerdings mit beträchtlicher Diffusfärbung verknüpfte deutlich ausgeprägte Granulafärbung. Unter den Farbstoffen von mittlerer Lezithinlöslichkeit fallen durch das Fehlen der Befähigung, Granula zu färben, zwei Farbstoffe auf: Rhodamin S extra, Acridinrot 3B.

Die Beziehungen sind so auffallend, dass man schon durch sie zu dem Schlusse gedrängt wird, dass die Lezithinlöslichkeit der basischen Farbstoffe dadurch auf die Granulafärbung hindernd einwirkt, dass die Farbstoffe sich zum grössten Teile in dem intergranulären, lipoidhaltigen Protoplasma einlagern. Dieser naheliegende Schluss liesse aber den Einwand zu, dass Färbung des Protoplasmas und Granulafärbung keineswegs so innig mit-

einander verknüpft seien, sondern dass beide Erscheinungen nur nebeneinanderhergehen. Ausserdem mussten die auffallenden, oben erwähnten Ausnahmen noch erklärt werden.

Ich suchte daher die nach den bisherigen Feststellungen vermuteten Zusammenhänge zwischen den Lipoiden des Protoplasmas und den Granulasubstanzen im Reagenzglas nachzuahmen und ging dabei von folgender Überlegung aus: Der Farbstoff, der in dem Aussenmedium enthalten ist, muss jedenfalls, ehe er an die Zellgranula kommt, die Grundmasse des Protoplasmas durchdringen. Hierbei kommt er in innige Berührung mit den gleichmässig in der Zelle verteilten Lipoiden. Ist er in diesen sehr gut löslich, so wird er, bevor er die Zellgranula erreichen kann, im Protoplasma haften bleiben: er wird diffus färben. Auf die Lokalisation des basischen Farbstoffes wirkt aber andererseits ohne Zweifel der Zug der sauren Substanzen ein, die in den Zellgranulis ihren Sitz haben. Ist dieser Zug stark, haftet andererseits der Farbstoff nicht zu stark an den Zellipoiden, so wird es zu einer vorwiegend granulären Färbung kommen.

Besteht wirklich dieser Widerstreit zwischen dem Einfluss der Lipoide und den sauren Granulasubstanzen, so kommt es darauf an, zu untersuchen, wie der in Lezithinxylol gelöste basische Farbstoff sich zu einer mit Lezithin nicht mischbaren Säure verhält. An Stelle der unbekannten Säuren in den normalen Zellgranulis konnte ich in die wässrige Phase gewisse Mengen saurer Farbstoffe geben, da ja die Übereinstimmung saurer Farbstoffgranula mit den normalen Zellgranulis bei Färbung durch basische Farbstoffe erwiesen ist.

Demnach schichtete ich Lezithinlösungen basischer Farbstoffe von bekannter Konzentration über bestimmte Quantitäten in Wasser gelöster saurer Farbstoffe; bemerkenswerterweise wird ein Teil der basischen Farbstoffe durch die Anwesenheit des sauren Farbstoffes in der wässerigen Phase aus dem Lipoid ausgezogen, während andere viel weniger oder gar nicht beeinflusst werden.

Für die Art meiner Versuche mag folgendes Beispiel angeführt werden:

Auramin, das mit Wasserblau im Verhältnis 2:1 ausgeflockt wird, wurde durch Erwärmen in Lezithinxylol bis zur Konzentration n 500 gelöst; von dieser Lösung wurden je 1 ccm über a) 1 ccm Aq. dest., b) 1 ccm n 1000 Wasserblaulösung geschichtet. Nach gleichmässigem Umschütteln

beider Gläschen war die Endkonzentration der Lipoidphase bei a) auf n/600, bei b) dagegen auf n/1100 gesunken. Die wässerige Phase im Gläschen a hatte einen hellgelben Ton angenommen; im Gläschen b dagegen war die Wasserblaulösung vollständig ausgefällt. Auramin war also durch das Vorhandensein des Wasserblau in der wässrigen Phase stark aus der lipoiden Phase herausgezogen worden.

Rhodamin S extra, das mit Trypanblau, dem gegenüber sich Auramin ebenso verhält wie gegenüber Wasserblau, sich auch im Verhältnis 2:1 gut ausflockt, wird aus einer n/2000-Lösung in Lezithinxylol durch einen Gehalt von n/2000 Trypanblau in der wässerigen Phase aus dem Lezithin nicht stärker ausgezogen als durch die reine wässrige Phase. In beiden Fällen stellt sich die Endkonzentration n/3000 ein.

In dieser Weise fand ich, dass alle guten Granulafärber aus der Lezithinlösung durch Trypanblau ausgezogen werden, dass dagegen die ausgesprochenen Diffusfärber durch die Anwesenheit von Trypanblau nicht beeinflusst werden.

Von Farbstoffen, die mit Trypanblau bei Vermischung beider Farbstoffe in wässriger Lösung im Verhältnis 1:1 reagieren, werden durch Trypanblau aus dem Lipoid herausgezogen: am stärksten Neutralrot, gut, aber weniger reichlich Toluidinblau und Malachitgrün, gar nicht Diamantfuchsin.

Dies Verhalten entspricht vollständig der Tatsache, dass Neutralrot der beste Granulafärber, Toluidenblau und Malachitgrün neben mittelstarker Diffusfärbung gute Granulafärbung, Diamantfuchsin bei starker Diffusfärbung sehr schlechte Granulafärbung ergibt.

2:1 fällen sich mit Trypanblau Auramin, Rhodamin S extra, Safranin G extra, Methylviolett; Auramin und Methylviolett werden etwa so stark durch Trypanblau dem Lipoid entzogen, wie Malachitgrün, Safranin in kaum eben erkennbarer Menge, Rhodamin S extra gar nicht.

3:1 fällen sich mit Trypanblau Kristallviolett, Methylengrün, Rhodamin B extra. Kristallviolett und Methylengrün werden wieder mittelstark durch Trypanblau der Lezithinlösung entzogen, während Rhodamin B extra durch dieselbe vollkommen unbeeinflusst bleibt.

Von der Mitteilung weiterer Versuche, die die hier gemachten Angaben bestätigen, sehe ich ab. Auch die zahlenmässig von mir bestimmten Werte glaube ich nicht mitteilen zu müssen, weil sie nur für den Untersucher Wert haben. Ich will hier nur zur Orientierung angeben, dass die Konzentrationsabnahme der lipoiden Phase in dem günstigsten Fall (Neutralrot) von n/3000 nach n/10000 lag, Werte, die beim Auftropfen auf Fliesspapier und Vergleich mit einer Fleckenskala sehr leicht annähernd genau bestimmt werden können. Bei den mittelstark abnehmenden Farbstoffen (Malachitgrün, Methylviolett usw.) betrug die Konzentrationsdifferenz etwa n/2000 bis n/4000, also einen Abfall auf die $^1/_2$ Konzentration, was auch noch sehr scharf bestimmt werden kann.

Die mitgeteilten Versuche haben mich überzeugt, dass die in dem Modellversuch untersuchte Beziehung zwischen einer lipoiden Phase und einer wässrigen sauren Phase in der Tat die Verhältnisse wiedergibt, die in der Zelle zwischen Grundmasse des Protoplasmas und den durch basische Farbstoffe färbbaren Zellgranulis hergestellt sind.

Damit ist der Weg angebahnt, um zu einem befriedigenden Verständnis der Tatsache zu kommen, warum unter einer grossen Reihe basischer Farbstoffe die einen Granula färben, andere diffus färben, noch andere endlich sowohl Granula wie diffus färben. Ehe ich aber dazu übergehe, zusammenfassend darzulegen, wie der ganze Vorgang der vitalen Färbung nach diesen Untersuchungen aufzufassen ist, muss ich noch auf einige Punkte hinweisen, die möglicherweise der Beweiskraft meiner Versuche entgegengehalten werden könnten.

Ich habe zunächst nur gezeigt, dass bei basischen Farbstoffen von gleicher Fällungskraft ein stärkeres Haften an der lipoiden Phase die Reaktion mit dem sauren Farbstoffe behindert, dass es also darauf ankommt, ob die Zugkraft des Lipoids oder die Zugkraft der Säure grösser ist, um eine Granulafärbung zu befördern oder zu verhindern.

Es könnte ja aber auch sein, dass an und für sich die stärkere Lipoidlöslichkeit ein Grund wäre für das Versagen der Granulafärbung. Demgegenüber ist aber auf die Farbstoffe hinzuweisen, die trotz relativ geringer Lipoidlöslichkeit schlecht oder gar nicht zu einer Granulafärbung zu bringen sind. Hierhin gehört Rhodamin S extra. Ebenso ist das Ergebnis bei Acridinrot 3 B zu erklären: dieser Farbstoff reagiert ganz auffallend wenig mit sauren Farbstoffen (mit Trypanblau z. B. 1 : 9). Es ist klar, dass nach dem oben Gesagten eine so geringe Fällungskraft selbst bei geringerer Lipoidlöslichkeit keine erkennbare Anreicherung des Farbstoffes in den Zellgranulis bewirken wird.

Es zeigt sich aber auch weiter, dass unter Farbstoffen, die sich annähernd gleich gut in Lezithinxylol lösen, gute Granulafärber und schlechte Granulafärber vorkommen. In diesen Fällen werden die guten Granulafärber durch Trypanblau aus der lipoiden Phase herausgezogen, die schlechten dagegen kaum erkennbar oder gar nicht: Auramin, Methylviolett, Kristallviolett, Malachitgrün werden

gut aus der lipoiden Phase herausgezogen, sind demgemäss trotz hoher Lipoidlöslichkeit gute Granulafärber, das heisst, die Granula, besonders wenn sie sauren Farbstoff enthalten, werden zuerst gefärbt, während Diamantfuchsin weder aus der lipoiden Phase extrahiert wird, noch Granula färbt.

Das Ergebnis der supravitalen Färbung mit basischen Farbstoffen wird also bestimmt durch das Konkurrieren der diffus im Zellenprotoplasma verteilten Lipoide mit den granulär abgelagerten sauren Substanzen (vermutlich Eiweisse) um den Farbstoff.

An dieser Deutung, die sich mir aus den Versuchen mit allen daraufhin geprüften basischen Farbstoffen ergeben hat, halte ich auch fest angesichts der mir erst nachträglich bekannt gewordenen Mitteilungen E. Nirensteins (1913). Dieser Autor, der bezüglich der Diffusfärbung und ihrer Abhängigkeit von der Lipoidlöslichkeit zu ganz ähnlichen Ergebnissen kam wie ich, dehnt seine Theorie der vitalen Färbung auch auf die Färbung der Granula aus. Er nimmt an, dass die Färbung der Granula ebenfalls auf einem Lösungsvorgange der Farbstoffe beruht. Diese Annahme ist aber, wenigstens in dem Bericht über den Vortrag, der mir vorliegt, in keiner Weise gestützt. Im Gegenteil hatte schon Nirenstein (1905) ebenso wie schon viele andere Forscher vor ihm gezeigt, dass die Färbung der Nahrungsvakuolen bei Protozoen von dem Säuregehalt abhängig ist, dass der Inhalt der Nahrungsvakuolen nur so lange mit basischen Farbstoffen färbbar ist, so lange in der Vakuole saure Reaktion herrscht, ein Ergebnis also, das vielmehr für die Deutung der Färbung als einer Reaktion des Farbstoffes mit dem Vakuoleninhalt spricht, als für die Annahme eines Lösungsvorganges. Ich möchte zudem noch einmal darauf hinweisen, dass die genaue morphologische Betrachtung die Frage zu Gunsten einer kolloidchemischen Reaktion entschieden hat.

Nirenstein fand nun, dass Farbstoffe nur dann imstande sind, die Granula stärker zu färben als das übrige Protoplasma, wenn ihre Löslichkeit in Öl durch den Zusatz einer fettlöslichen Säure (Ölsäure) verstärkt wird. Dies ist der Fall nur bei basischen Farbstoffen, während saure und indifferente Farbstoffe nur durch den Zusatz einer fettlöslichen Base (Diamylamin) zu Öl in ihrer Löslichkeit beeinflusst werden. Ich halte es durchaus für richtig, dass die von Nirenstein gefundene Parallelität besteht, sehe aber nicht, wie durch diese Auffassung die Besonder-

heit der Granulafärbung gegenüber der diffusen Protoplasmafärbung erklärt wird.

Die Beeinflussung der Granulafärbung durch den Säuregehalt der Granula halte ich mit Nirenstein für erwiesen. Nirenstein musste aber zu Fehlschlüssen kommen dadurch, dass er die Eigenschaften der Lipoidlöslichkeit und der Säurebeeinflussung nicht getrennt prüfte; er verwischte das Bild geradezu dadurch, dass er eine fettlösliche Säure zu seinen Experimenten wählte. Er musste darum zu der Vorstellung gelangen, dass auch in den Granulis stark saure Lipoide die stärkere Färbung bedingen. Nachdem aber erwiesen ist, dass auch an sicher nicht lipoiden (sauren Farbstoff-) Granulis die basische Vitalfärbung gelingt, ist die ganze Vorstellung Nirensteins bezüglich der Granula hinfällig.

In der Tat glaube ich, dass bisher einzig das oben S. 534 beschriebene Modell den tatsächlichen Verhältnissen nahe kommt. Der Farbstoff, der in die Zelle eingetreten ist, sieht sich einem Milieu gegenüber, das zu einem grossen Teil aus Lipoiden aufgebaut ist. Diese Lipoide sind im Zelleib diffus, möglicherweise als Dispersionsmittel für die emulsionsartige Masse des Protoplasmas (Lepeschkin 1913), verteilt. In ihm lösen sich die Farbstoffe nach Massgabe ihrer Lipoidlöslichkeit (nach Nirenstein gemessen in einem Öl, dem etwas Ölsäure und etwas Diamylamin zugesetzt ist, nach mir in Lezithinxylol). Ob ein Farbstoff fähig ist, sich in stärkerem Masse an die im Zelleib suspendierten sauren Granula anzulagern hängt ab: 1. von der Fällungskraft des basischen Farbstoffes (basische Farbstoffe mit minimaler Affinität wie Acridinrot 3 B färben schlecht) oder 2. bei gleicher Fällungskraft zweier basischer Farbstoffe davon, ob die Fällungskraft die Lipoidlöslichkeit überwiegt oder nicht.

Die Granulafärbung einerseits, die diffuse Protoplasmafärbung andererseits sind also nicht etwa graduell voneinander verschieden, wie E. Nirenstein meint, sondern sind zwei prinzipiell voneinander streng zu sondernde Vorgänge, die sich gegenseitig beeinflussen. Die diffuse Färbung ist das Ergebnis einer physikalischen Lösung der Farbstoffe in den Lipoiden des Zelleibs, die Granulafärbung kommt durch die Reaktion entgegengesetzt geladener Kolloide zustande und wird durch einen stärkeren Grad von Lipoidlöslichkeit behindert.

Zusammenfassung und Zusätze.

a) Morphologische Bewertung der Granula auf Grund vorstehender Versuche.

1. Die Granula, die mit basischen Farbstoffen vital und supravital färbbar sind, sind in der Regel präformierte, aber nicht integrierende Bestandteile des Zelleibs.

Es ist wohl möglich, aber nicht sicher erwiesen, dass im Protoplasma gelöst gehaltene Eiweissstoffe durch die Einwirkung basischen Farbstoffes ausgefällt werden, wodurch neue Granula entstehen könnten. Prinzipiell unterschiede sich diese Möglichkeit nicht von der Fällung saurer Inhaltsmassen an der Oberfläche der Granula oder im Inneren derselben, ein Vorgang, der von mir genau beobachtet wurde.

Trotz der vielfach (A. Fischel 1901, E. Goldmann 1909, 1912) betonten Tatsache, dass die Granula lange Zeit unverändert im Zelleib erhalten bleiben, sind die Granula keine unveränderlichen, zur Zellcibsstruktur zugehörigen Bildungen. Ihre lange Lebensdauer hängt mit der Art ihres Zustandekommens zusammen. Als anodische Substanzen werden sie durch Dispersitätsverminderung solange in den Zellen deponiert, bis die zuströmende Flüssigkeit keine neue Zufuhr solcher Substanzen mehr bringt. Das dürfte im normalen Zelleben niemals eintreten. Deswegen sind stets derartige Granula aufzufinden. Dass sie aber nicht konstant sind, lehrt die Granulabildung, die experimentell durch die Zufuhr saurer Farbstoffe hervorgerufen werden kann. Solche Granula entstehen und werden um so stärker konzentriert, je länger eine gewisse Konzentration des Farbstoffes der speichernden Zelle zuströmt. Hört die weitere Zufuhr auf, so wird durch Dispersitätserhöhung der grösste Teil der Granula zum Abblassen und zu allmählichem Schwunde gebracht. Hier haben wir also den Beweis für die Vergänglichkeit und Veränderlichkeit des Granulainhaltes.

2. Es ist bisher noch nicht aufgeklärt, unter welchen Bedingungen sich Plastosomen, das heisst integrierende Bestandteile des Zelleibes, färben.

Bisher fehlt eine systematische Erforschung dieser Fragen so gut wie vollständig. Die zur Plastosomenfärbung angewandten Farbstoffe sind stark lipoidlöslich (Janusgrün, Methylviolett, Dahlia). Die Färbung geht, soviel aus der Literatur ersichtlich, langsam vor sich im Gegensatz zu der schnellen Granulafärbung. Dass tiefgreifende postmortale Veränderungen notwendig sind, um Plastosomen zu färben, ist noch nicht auszuschliessen.

b) Physiologische Bewertung der Granula.

1. Die Granula haben an der Farbstoffaufnahme keinen aktiven Anteil.

Die Granulafärbung ist zurückzuführen auf den Gehalt der Granula an sauren Substanzen. Darüber hinaus haben die Granula keinen Anteil an der Färbung.

Dieser Auffassung bereitet auch die Möglichkeit der Oxydasefärbung an diesen Zellgranulis keine Schwierigkeit. Die Oxydasereaktion verläuft vollständig ebenso wie die supravitale Granulafärbung, wie auch schon von anderer Seite hervorgehoben wurde. Der Oxydasefarbstoff wird sicherlich im intergranulären Protoplasma gebildet; den Granulis gegenüber zeigt er das Verhalten eines gewöhnlichen basischen Farbstoffes. Auch an sauren Farbstoffgranulis gelingt die Oxydasereaktion! Die Oxydase hat also in den Zellgranulis ihren Sitz nicht.

2. Die Granula sind einer ständigen Veränderung unterworfene kuglige Einschlüsse des Protoplasmas mit einem flüssigen Inhalt, der vermutlich eine wässrige Lösung kolloid gelöster Stoffe (Eiweisse, Kohlehydrate, vielleicht auch Fettsäuren) darstellt.

In die Granula können sich Pigmente einlagern, ebenso wie kolloide saure Farbstoffe. Die Zahl der Granula kann vermehrt werden je nach der Zufuhr „granulafähiger" Substanzen.

Dass der Inhalt der Granula in der Regel flüssig ist, zeigt die Beobachtung Brownscher Molekularbewegung, feiner Körnchen in „ausgeflockten" Granulis. Nur bei extremer Konzentration, vollständiger Ausflockung, kann der Inhalt des Granulums fest werden.

Über die Natur der Inhaltsstoffe ist bisher nichts Bindendes auszusagen. Er ist jedenfalls sehr veränderlich. Dass Fettsäuren (Nirenstein) sich an dem Aufbau der Granula beteiligen, ist nicht völlig auszuschliessen; jedenfalls ist die Anwesenheit von lipoiden Substanzen für die Färbbarkeit unwesentlich, die Anwesenheit von Säuren notwendig.

Das Bestehen der Granula in der vermutlich wesentlich aus Lipoiden zusammengesetzten Lösung des Protoplasmas spricht für den Aufbau der Granula aus einer mit Lipoiden nicht mischbaren Flüssigkeit. Wahrscheinlich sind die Granula also Tröpfchen einer wässerigen Lösung.

3. Die Granula können wahrscheinlich entgiftend wirken durch Bindung basischer Gifte. Möglicherweise kommt dieses Verhalten bei der Einwirkung der Alkaloidbasen in Betracht.

Alle wesentlichen Lebensprozesse spielen sich wahrscheinlich in der Grundmasse des Protoplasmas ab; hier hat zum Beispiel die Oxydase ihren Sitz usw. Die Granula verhalten sich bei der vitalen Färbung passiv. Die Giftwirkung eines Farbstoffes entfaltet sich vermutlich um so stärker, je mehr der Farbstoff entweder infolge starker Lipoidbeziehungen oder nach Absättigung der Granula sich in die Grundmasse des Protoplasmas einlagert. Vermehrt man die Menge der sauren Zellorte im Körper durch granuläre Ablagerung saurer Farbstoffe, so wird die Giftwirkung basischer Farbstoffe abgeschwächt (s. E. Herzfeld 1916).

c) Die Färbung der Granula.

1. Die Färbung der Granula ist bewirkt durch eine Reaktion des basischen Farbstoffes mit der in den Granulis vorhandenen kolloidalen Säure.

Ob die Reaktion unter Salzbildung verläuft oder eine kolloidchemische Fällung darstellt, ist nicht entschieden. Die Vorgänge bestätigen jedenfalls die Heidenhainsche Ansicht von der Umsetzung zwischen Eiweisskörpern und Anilinfarben. Nur muss auch in diesen Fällen die physikalisch-chemische Forschung noch entscheiden, ob es sich um Kolloidfällung oder typische Salzbildung handelt.

Ein Lösungsvorgang kommt nicht in Betracht; jedenfalls ist er stets sekundär beteiligt und analog der Lösung des Fällungsproduktes im Überschuss einer der beiden reagierenden Komponenten (saurer und basischer kolloidaler Farbstoff). Eine spezifische Löslichkeit der Farbstoffe in einer lipoiden Substanz (A. Pappenheim, R. Hoeber, E. Nirenstein u. a.) kommt für die Granula nicht in Betracht.

2. Die Färbung der Granula wird beinflusst durch die im intergranulären Protoplasma (Grundmasse) vorhandenen Lipoide.

Entscheidend ist das Verhältnis zwischen Lipoidbeziehung und Fällungskraft jedes basischen Farbstoffes. Ist bei zwei gegebenen basischen Farbstoffen die Lipoidlöslichkeit gleich gross, wird derjenige die Granula besser färben, dessen Fällungskraft die Lipoidlöslichkeit überwindet. Wenig lipoidlösliche Farbstoffe mit starker Fällungskraft sind gute Granulafärber, stark lipoidlösliche Farbstoffe mit schlechter Fällungskraft sind vorwiegend Diffusfärber.

7. Literaturverzeichnis.

1. Albrecht, E., 1902: Artefacte zur Cytologie. Verh. Anat. Ges., Halle a. S., 211—213.
2. Fischel, A., 1901: Untersuchungen über vitale Färbung. Anat. Hefte, Bd. 16, 417—519.
3. Derselbe, 1910: Vitale Färbung. Enzykl. d. mikr. Techn. 2. Aufl., 589—601.
4. Fischer, A., 1899: Fixierung, Färbung u. Bau d. Protoplasmas. Jena, 1899.
5. Garmus, A., 1912: Fortgesetzte Untersuchungen über die physiologische Permeabilität der Zellen IV. Zeitschr. f. Biol. N. F. 58, 185—236.
6. Goldmann, E., 1909: Die äussere und innere Sekretion des gesunden Organismus im Lichte der „vitalen" Färbung. Tübingen, Laupp.
7. Derselbe, 1912: Neue Untersuchungen über die äussere und innere Sekretion des gesunden und kranken Organismus im Lichte der „vitalen" Färbung. Tübingen, Laupp.
8. Derselbe, 1913: Vitalfärbung und Zentralnervensystem. Abh. d. Kgl. Preuss. Akad. Wissensch. 1913, Physik.-math. Cl.
9. Heidenhain, M., 1911: Plasma und Zelle, II. v. Bardeleben s Handb. d. Anat. 8, 434—487 (dort weitere Literatur).
10. Herzfeld, E., 1916: Über die Natur der am lebenden Tier erhaltenen granulären Färbungen bei Verwendung basischer und saurer Farbstoffe. Anat. Hefte, Bd. 54, 447—523.
11. Hoeber, R., 1901: Über die Resorption im Darm. Pflüg. Arch. 86, 199—214.
12. Derselbe, 1909: Die Durchlässigkeit der Zellen für Farbstoffe. Biochem. Zeitschr. 20, 56—99.

13. Derselbe, 1914: Physikalische Chemie der Zelle und der Gewebe, 4. Aufl. (dort weitere Literatur).
14. Derselbe und Nast, O., 1913: Weitere Beiträge zur Theorie der Vitalfärbung. Biochem. Zeitschr. 50, 418—437.
15. Hofer, Br., 1890: Experimentelle Untersuchungen über den Einfluss des Kernes auf das Protoplasma. Jen. Zeitschr. f. Nat. 24, 105—175.
16. Laguesse, E., 1912: Méthode de coloration vitale des chondriosomes par le vert Janus. Compt. rend. Soc. Biol. Paris, 73, 150—153.
17. Lepeschkin, W. W., 1913: Über die kolloidchemische Beschaffenheit der lebenden Substanz und über einige Kolloidzustände, die für dieselbe eigentümlich sind. Kolloidzeitschrift 13, 181—192.
18. Loewe, S., 1912: Zur physikalischen Chemie der Lipoide, I—IV. Biochem. Zeitschr. 42, 150—218.
19. Michaelis, L.: Die vitale Färbung, eine Darstellungsmethode der Zellgranula. Arch. mikr. Anat. 55, 558—575.
20. Moellendorff, W. von, 1918: Zur Morphologie der vitalen Granulafärbung. Arch. mikr. Anat. (dort weitere Literatur).
21. Nirenstein, E., 1905: Beiträge zur Ernährungsphysiologie der Protisten. Zeitschr. allg. Physiol. 5, 435—510.
22. Derselbe, 1913: Das Wesen der Vitalfärbung. Verh. Ges. Deutsch. Naturf. u. Aerzte, 85. Vers. Wien 1913, II. 2, S. 8—78.
23. Overton, E., 1900: Studien über die Aufnahme von Anilinfarben durch die lebende Zelle. Jahrb. wiss. Bot. 34, 669—701.
24. Pappenheim, A., 1911: Über die Vitalfärbung und die Natur der vital färbbaren Substanzen der Blutkörperchen. Fol. haemat. 12, Arch. 289—301 (dort weitere Literatur des Autors).
25. Pelet-Jolivet, L., 1910: Die Theorie des Färbeprozesses. Dresden, Steinkopff, (dort ausführliche Erörterung der physikalisch-chemischen Eigenschaften der Farbstoffe mit Literaturangaben).
26. Plato, J., 1900: Über die vitale Färbbarkeit der Phagozyten. Arch. mikr. Anat. 56, 868—917.
27. Rost, Fr., 1911: Über Kernfärbung an unfixierten Zellen und innerhalb des lebenden Tieres. Pflüg. Arch. 137, 359—421.
28. Ruhland, W., 1913: Zur Kritik der Lipoid- und der Ultrafiltertheorie der Plasmahaut nebst Beobachtungen über die Bedeutung der elektrischen Ladung der Kolloide für ihre Vitalaufnahme. Biochem. Zeitschr. 54, S. 59 (dort weitere Literatur des Autors).
29. Seyewetz, A., 1900: Sur les combinaisons des matières colorantes acides avec les matières colorantes basiques. These de Lyon.
30. Teague, O. und Buxton, B. H., 1907: Die Agglutination in physikalischer Hinsicht, IV. und V. Zeitschr. physik. Chem. 60, 469—506.
31. Traube, J. und Koehler, F., 1915: Über Farbstoffe. Intern. Zeitschr. physik.-chem. Biol. 2, 197—226.
32. Vaubel und Bartlet, 1906: Über die Verwendung von Methylenblau zur quantitativen Bestimmung von Sulfosäuren aromatischer Amido- und Oxyverbindungen. Zeitschr. f. Farbenind. 5, 102.

Die Implantationsstelle eines ganz frühzeitig abortiv ausgestossenen menschlichen Eies.

Von

Franz Keibel, Strassburg i. Els.

Mit 7 Figuren im Text.

Durch meinen Freund, Herrn Professor Sellheim in Tübingen, erhielt ich einen Uterus, der hatte entfernt werden müssen, weil sich in ihm ein über kindskopfgrosses Myom und mehrere hühnerei- bis billardkugelgrosse Myome befanden und schwere Erscheinungen hervorriefen.

Aus der Anamnese ist folgendes hervorzuheben.

Die Frau O., von welcher der Uterus stammt, war 33 Jahre alt und seit 6 Jahren kinderlos verheiratet. Die Periode war früher ganz regelmässig alle 4 Wochen, zuletzt war sie 6 Wochen vor der Operation aufgetreten. So wurde eine „ganz beginnende Gravidität" vermutet; „jedenfalls konnte sie nicht älter als einige Wochen sein."

Bei Eröffnung des Uterus, der in Formol fixiert und dann mit Zenker-Formol nachbehandelt worden war, erschien die Oberfläche der Schleimhaut gefurcht und gewulstet, ein Ei aber konnte ich nicht finden. Es musste sich also, nahm man Gravidität an, um eine „ganz beginnende" Gravidität handeln. Es wurden nun zunächst einige besonders hervorragende Wülste aus der Schleimhaut ausgeschnitten und in Serienschnitte zerlegt. Bei der Untersuchung dieser Schnitte fand sich nun freilich kein Ei, wohl aber ergab es sich, dass die Schleimhaut, nach dem Charakter ihrer Drüsen beurteilt, durchaus den Charakter einer graviden Schleimhaut aufwies. Auffällig war dabei die Überschwemmung der gesamten Schleimhaut mit Leukozyten. So wurde die Hoffnung genährt, ein ganz junges Ei zu finden. Ich zerlegte daher den Uterus zunächst in Scheiben von 1 mm Dicke, aber es fand sich bei der sorgfältigsten Durchmusterung dieser Schnitte mit der stereoskopischen Lupe kein Ei. Der eigentümliche Charakter der Schleimhaut veranlasste mich aber noch

weiter zu gehen. Die einzelnen Scheiben des Uterus wurden in Serien von 10 μ Dicke zerlegt und zunächst jeder zehnte Schnitt untersucht: an Stellen, die irgendwie auffielen, dann jeder Schnitt, und so ergab sich denn, freilich erst nach der Untersuchung sehr vieler Schnitte und nachdem meine Geduld nahezu erschöpft war, des Rätsels Lösung. Es fand sich eine kleine, im grössten Durchmesser 3 — 4 mm messende Stelle, die von einer Fibrinplatte gebildet wurde, auf der sich, der Uteruslichtung zugekehrt, auch synzytiale Riesenzellen und vereinzelte Reste von Chorionzotten nachweisen liessen. Ich sage „Fibrin"platte, denn die Platte sieht nicht nur bei Hämatoxylin-Eosinfärbung wie Fibrin aus, sondern gibt auch nach der Kokkelschen Methode Fibrinreaktion. Die Weigertsche Methode wurde in der von Schmorl (Die pathologisch-histologischen Untersuchungsmethoden, 5. Aufl., 1909, S. 126) für mit chromsauren Salzen behandelte Präparate angewandt. Auch sie gab ein positives Resultat. Man dürfte sonach berechtigt sein, von Fibrin zu sprechen.

Es handelte sich also in dem vorliegenden Falle sicher um eine frühe Gravidität, aber diese Gravidität war kurz vor der Operation unterbrochen worden. Dass der Abort schon vor der Operation, vielleicht veranlasst durch die der Operation vorangehenden Untersuchungen und die Vorbereitungen zur Operation, erfolgte, dafür scheint mir die Anamnese zu sprechen.

Ob auch die überaus starke Durchsetzung der Schleimhaut mit Leukozyten im gleichen Sinne zu verwerten ist, muss zweifelhaft bleiben, da ja diese Überschwemmung mit Leukozyten vielleicht auch auf die myomatöse Erkrankung zu beziehen ist.

Die genaue Altersbestimmung des Eies, welche natürlich von grösstem Interesse wäre, stösst auf Schwierigkeiten. Aus der Grösse der Implantationsstelle auf die Grösse des Eies zu schliessen, dürfte deshalb nicht angehen, weil ja die Muskulatur des Uterus sich bei der Operation und beim Einlegen in Formol stark zusammengezogen und daher die Insertionsstelle verkleinert hat. Wir werden also zunächst nur schliessen dürfen, dass die Insertionsstelle einen Durchmesser gehabt hat, der grösser war als 3 — 4 mm. Ein Vielfaches dieser Grösse wird man freilich kaum anzunehmen haben, da bei der stark ausgebildeten und überaus lockeren Spongiosa der Schleimhaut die Uteruszusammenziehung sich auf die Kompakta, in der das Ei implantiert war,

nicht unvermittelt geltend machen konnte. Auch machen die Zellen dieser Schicht durchaus nicht den Eindruck, als wären sie zusammengepresst, und der Uterus war noch wenig vergrössert, seine Wand nur wenig gedehnt. So kommen wir vielleicht der Wahrheit nahe, wenn wir annehmen, dass der grösste äussere Durchmesser des Eies nicht grösser war als 6 — 8 mm, jedenfalls nicht grösser als 10 mm. Man würde dann auf ein Alter des Eies von 3 — 4 Wochen schliessen können. Die Reste der Chorionzotten sind zu spärlich, um aus ihnen sich ein auch nur einigermassen gesichertes Urteil über das Entwicklungsstadium des Eies bilden zu können. Jedenfalls widerspricht ihr Bau der oben gemachten Annahme nicht. Man kann in ihnen nur ganz kleine Blutgefässe in geringer Zahl nachweisen, wobei ja zu beachten ist, dass ganz kleine Blutgefässe sich unter den obwaltenden Verhältnissen der Beobachtung leicht entziehen können. Es bleiben nun für die Altersbestimmung noch die Verhältnisse der Menstruation zu erwägen, um so mehr, als die Periode stets einen regelmässigen vierwöchentlichen Typus gezeigt hat. Die letzte Menstruation hat 6 Wochen vor der Operation stattgefunden, der Abort, meiner Ansicht nach, unmittelbar vor der Operation. Dass das Ei von einer Ovulation herstammt, welche vor der letzten Menstruation liegt, halte ich für ausgeschlossen: das Ei kann keinesfalls älter

Fig. 1.

als 6 Wochen sein. Das Ei stammt demnach von einer Ovulation, welche zwischen der letzten Periode und der ersten ausgebliebenen stattgefunden hat, und sein Alter würde sich auch auf 3—4 Wochen berechnen lassen, was mit meiner vorher ausgesprochenen Annahme übereinstimmt.

Wenn es nun ja auch bedauerlich ist, dass man das Alter der vorliegenden Gravidität doch nur annähernd bestimmen kann, so bietet das in seiner Art bis jetzt einzig dastehende Präparat doch so viel Interessantes, dass es auf jeden Fall eine sorgfältige Beschreibung verdient.

Die Uterusschleimhaut zeigt an Stellen, welche von der Implantationsstelle entfernt liegen, also bestimmt waren, später Decidua vera zu bilden, noch keine deutlichen Deziduazellen, dagegen ist in der Nähe der Implantationsstelle eine Umbildung der Bindegewebszellen in Deziduazellen im Gange, und an der Implantationsstelle und in ihrer unmittelbaren Umgebung sind die Deziduazellen in der Substantia compacta gut entwickelt. Fig. 1 gibt diese Verhältnisse wieder.

Hier eine Einschaltung über die Nomenklatur. Schlagenhaufer und Verocay haben jüngst bei der Beschreibung eines jungen menschlichen Eies (Archiv für Gynäkologie, Band 105, Heft 2, 1916) betont, dass man von Dezidua, z. B. von Decidua basalis oder von Decidua capsularis, nicht sprechen dürfe, wenn in den besprochenen Geweben noch keine Deziduazellen gebildet wären. Sie sagen, es erscheine ihnen besser, in jungen Stadien von Dezidua überhaupt nicht zu sprechen, denn wo „keine Deziduazellen, da auch keine Dezidua“. Das ist doch wohl nicht richtig. Membrana decidua heisst hinfällige Haut, und diese Namengebung bezieht sich auf das spätere Schicksal der Bildungen, welche man als Deziduae bezeichnet. Die Deziduazellen haben ihren Namen bekommen, weil sie sich in den Deziduen ausbilden, nicht umgekehrt hat man von membranae deciduae gesprochen, weil diese besonderen Zellen in ihnen entstehen. Die gleiche Überlegung gilt, wenn die Autoren sagen: „Von einer decidua compacta oder spongiosa kann wohl nicht die Rede sein, da noch keine wirklichen Deziduazellen vorhanden sind, dagegen von einem stratum compactum und spongiosum.“

Kehren wir jetzt nach dieser Abschweifung zu der Schilderung des Präparates zurück, so finden wir, dass sich an den Schnitten

feststellen lässt, dass überall im Uterus, soweit ich ihn untersucht habe, und das ist an den verschiedensten Stellen geschehen, in der Schleimhaut eine kompakte und eine spongiöse Schicht nachzuweisen ist. Die weiten Räume der spongiösen Schicht werden durch die mächtig ausgedehnten tiefer gelegenen Teile der Uterusdrüsen gebildet, deren Wände gegen die Lichtungen hin gefaltet vorspringen und mit dem eigenartigen garbenartigen Epithel bekleidet sind, wie wir es bei Hitschmann und Adler schon für die Drüsen in der prämenstruellen Zeit beschrieben finden (vergl. Grosser, Vergl. Anatomie und Entwicklungsgeschichte der Placenta (1909), Fig. 143, 147 u. 149 und denselben im Handbuch der Entwicklungsgeschichte des Menschen (1910), Bd. I, Fig. 85 und 87).

In beiden Schichten der Schleimhaut lässt sich durch die Methode von Bielschowsky-Maresch ein feines Bindegewebsgerüst nachweisen. Die Figuren 2 und 3 geben Schnitte durch die Drüsen der spongiösen Schicht der Uterusschleimhaut wieder.

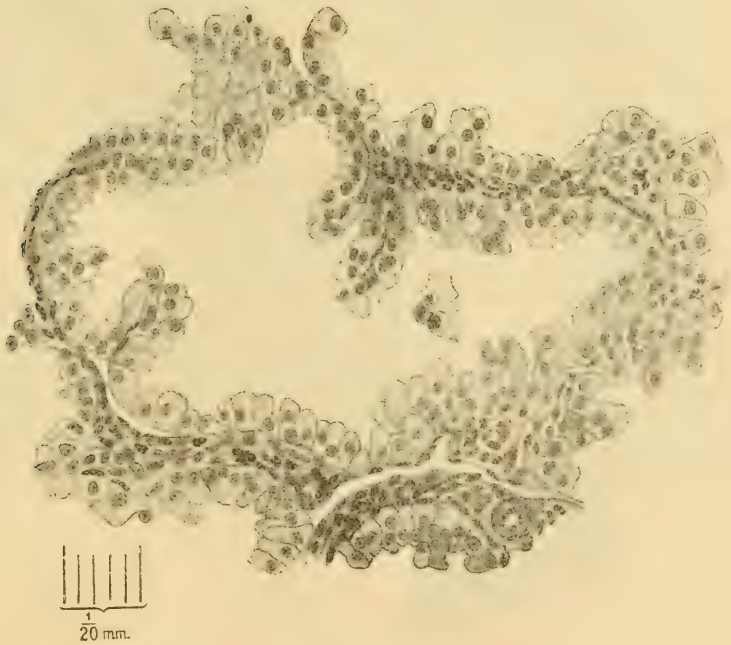

Fig. 2.

Wenden wir uns jetzt zur Implantationsstelle. Sie ist in Fig. 4 bei schwacher Vergrösserung dargestellt: die Fig. 5, 6 und 7 geben Teile der Implantationsstelle bei stärkerer Vergrösserung. Wir finden an ihrer dem Uteruslumen zugekehrten Seite spärliche Reste von Zotten, Zellsäulen und Synzytium mit Riesenzellen.

In den Zotten kann man kleine Blutgefässe vereinzelt nachweisen. Das Bindegewebe der Zotten zeigt mit der Methode von Bielschowsky-Maresch behandelt ein reiches Gerüstwerk von Bindegewebsfasern, es ist von einer Langhans'schen Zellschicht und von einer Synzytialschicht umgeben.

Fig. 3.

Peripher von den Resten der Zellsäulen und der Zotten, wo solche vorhanden sind, lässt sich eine Lage nachweisen, die mit der Kokkelschen Methode und der Schmorlschen Modifikation der Weigertschen Fibrinmethode (angewandt nach den Vorschriften von Schmorl: Die pathologisch-histologischen Untersuchungsmethoden. fünfte Auflage. 1909) die Fibrinreaktion gibt. Diese Schicht färbt sich, wie schon bemerkt, auch mit Eosin wie Fibrin und erscheint dabei basalwärts gegen die Deziduazellen nicht scharf abgegrenzt. In ihr finden wir eingebacken Kernreste, die zum Teil auf die Kerne von Leukozyten und Deziduazellen zurückzuführen sind; ob auch Kernreste des fetalen Synzytiums hier zu Grunde gehen, konnte ich nicht feststellen. Es ist nicht

Fig. 4.

wahrscheinlich, da sie sich, wie später noch genauer geschildert werden soll, sonst überaus aktiv und lebenskräftig erweisen.

Jetzt folgt die kompakte Schicht der Decidua basalis. In ihr können wir drei Arten von Zellen unterscheiden, zunächst typische Deziduazellen, dann Leukozyten, deren Kerne vielfach mehr oder weniger hochgradige Zerfallserscheinungen aufweisen und schliesslich ganz eigentümliche grosse Zellen, deren Protoplasma bei Hämatoxylin-Eosin Färbung, aber auch bei anderer Färbung dunkel erscheint, wie das Protoplasma des Synzytiums.

Fig. 5.

Was die Deziduazellen anlangt, so stehen diese in engsten Beziehungen zu dem Bindegewebsnetz, welches die Kompakta durchzieht. Vielfach gewinnt man den Eindruck, als wenn die Fasern dieses Gerüstwerkes geradezu in der äusseren Schicht der Deziduazellen liegen (vergleiche Fig. 1).

Die Leukozyten liegen vereinzelt oder auch zu mehreren in Lücken, welche im Gewebe ausgespart sind. Das meiste Interesse erwecken die grossen Zellen mit dunkelm Protoplasma. Betrachtet man die Schnitte, so scheint es sich da meist um grosse Einzelzellen von rundlicher Gestalt zu handeln. In manchen Fällen sieht man aber auch zwei oder mehrere Kerne und kann Übergänge zu synzytialen Riesenzellen nachweisen. Vielfach findet man die Zellen in Reihen angeordnet, oder auch nur zu zweien, aber nicht rundlich, sondern lang ausgezogen. Das Protoplasma solcher Zellreihen kann zusammenhängen. Gegen die Umgebung

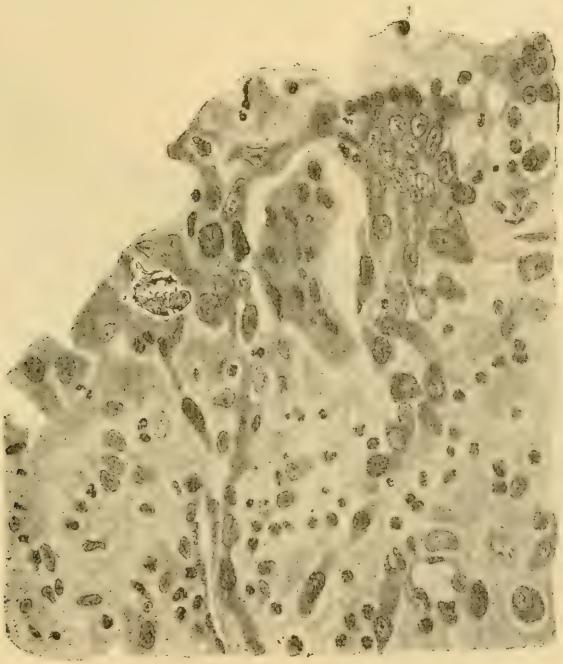



Fig. 6.

sind die Zellen, um die es sich hier handelt, meist durch einen mehr oder weniger ausgeprägten Spaltraum abgegrenzt. Zu dem Bindegewebsgerüst der Dezidua haben sie offenbar keine Beziehungen. In manchen Fällen erscheinen sie längs der Blutgefässe, doch wohl in Lymphspalten angeordnet. In Blutgefässen selbst findet man sie nur ganz vereinzelt; auch überschreiten die Zellen das Gebiet der Kompakta kaum.

Wie entlang mancher Blutgefässe, mögen die Zellen auch, sonst in den Lymphgefässen und den Lymphspalten stecken, doch lässt sich durchaus nicht sagen, dass sie überall in präformierten Räumen liegen. Jedenfalls haben sie im Gegensatz zu den Deziduazellen keinerlei Beziehungen mit dem durch die Silberimprägnation so reich zur Anschauung zu bringenden Bindegewebsgerüst der Kompakta.

Wir kommen so zur Frage nach der Natur und der Genese dieser auffallenden Zellen. Es kann meiner Meinung nach kein Zweifel darüber bestehen, dass es sich um Zellen handelt, die

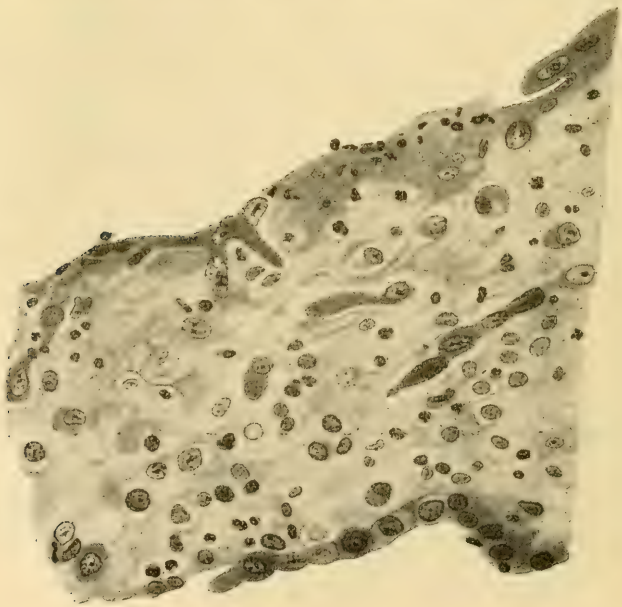

Fig. 7.

fetaler Natur sind und zwar um Abkömmlinge von den Zellen der Zellsäulen und des Synzytiums des Eies. Dafür spricht nicht nur ihr ganzes Aussehen, man kann auch Stellen in den Schnitten finden, an denen man den Zusammenhang erkennen kann. Die Fig. 5, 6 und 7 geben dafür Beispiele.

Auf den Schnitten erscheinen die meisten der Zellen als isolierte einkernige Bildungen. Andere Zellen sind aber mehrkernig und neben den isolierten rundlichen Bildungen erscheinen, wie schon erwähnt, Ketten von Zellen, deren Protoplasma miteinander in Zusammenhang steht, die also als synzytiale Bildungen aufzufassen sind. Von den Bildungen, die in den Schnitten sich als einkernige isolierte Zellen darstellen, kann man nun natürlich auch nicht sagen, dass es sich bei ihnen sicher um einkernige Zellen handelt. Es könnten quer durchschnittene Zellketten sein. Immerhin sind die isolierten Gebilde so zahlreich, dass man wohl annehmen darf, dass es sich nicht bei allen um Querschnitte durch solche Zellketten handelt.

Nicht unwichtig erscheint mir das Präparat für die Abgrenzung des fetalen und des mütterlichen Gebietes. Die Grenze des mütterlichen Gebietes wird einwandfrei durch die dem Lumen des Uterus zugekehrte Abgrenzung des Bindegewebsgerüstes und durch den Fibrinstreifen gegeben. Dagegen ist das fetale Gewebe nicht in gleicher Weise scharf abzugrenzen. Wir finden durch die ganze Kompakta verteilt fetale Elemente, welche, da sie nicht in den Blutgefässen liegen, nicht durch den Blutstrom eingeschleppt sein können, sondern selbständig in das mütterliche Gewebe eingewandert sein müssen, ja deren Einwanderung man an günstigen Stellen direkt beobachten kann. Dass sich in den Venen des Präparates nur ganz vereinzelt fetale Zellen nachweisen lassen, kann natürlich nicht dafür angeführt werden, dass solche nicht doch auch durch den Blutstrom in grösserer Zahl eingeschleppt werden. Bei der Kontraktion des Uterus während der Operation und in Formol können solche Zellen mit dem Blute entleert worden sein.

Erklärung der Textfiguren.

Fig. 1. Nach Bielschowsky-Maresch mit Silber imprägniert. Vergr. 300:1. Fig. 1 stellt ein Stück der kompakten Schicht der Uterusschleimhaut in der Nähe der Implantationsstelle dar. Nach oben liegt das einschich-

tige Uterusepithel. Die Zellen der Kompakta sind durchweg in Deziduazellen umgebildet, zwischen denen durch die Silberimprägnation nach Bielschowsky-Maresch das reiche Gerüstwerk der Bindegewebsfasern zur Darstellung gebracht ist. Gegen das Uterusepithel hört dieses Gerüstwerk, gelegentlich etwas verdichtet, mit scharfer Grenze auf. Es steht in inniger Beziehung zu den Deziduazellen und scheint teilweise in ihrem Protoplasma zu liegen. In zahlreichen kleinen Lücken, immer deutlich getrennt von dem Gerüstwerk, wie von dem Protoplasmaleibe der Deziduazellen, liegen Leukozyten, deren Kerne vielfach in Zerfall begriffen sind.

Fig. 2. Färbung: Hämatoxylin-Eosin. Vergr. 200:1.

Schnitt durch die gewucherten Drüsen der Spongiosa an der Implantationsstelle. Das Protoplasma der Epithelzellen zeigt Andeutungen von Granula, wohl die Andeutung von Sekretionsvorgängen. Zottenförmige Wucherungen ragen in das Drüsenlumen hinein. Diese Wucherungen bestehen nicht nur aus Epithelzellen, ihr Grundstock wird von Bindegewebszellen des Gerüstwerks gebildet. Das bindegewebige Gerüstwerk zwischen den Drüsen ist kernreich. Gegen die untere Grenze der Figur sind zwei kleine Gefässe quer getroffen.

Fig. 3. Imprägnation mit Silber nach Bielschowsky-Maresch. Vergr. 200:1.

Schnitt durch die gewucherten Drüsen der Spongiosa an der Implantationsstelle. Das Epithel und die zottenförmigen Wucherungen verhalten sich wie in Figur 2. In den bindegewebigen Septen ist das reiche Gerüstwerk zur Darstellung gebracht, das sich auch in die zottenförmigen, in die Drüsenlichtungen hineinragenden Wucherungen fortsetzt. Die Kerne der Bindegewebszellen sind nicht zur Darstellung gebracht.

Fig. 4. Färbung mit Hämatoxylin-Eosin. Vergr. 75:1.

Schnitt durch die ganze Dicke der Uterusschleimhaut an der Implantationsstelle, unten in der Figur ist auch noch ein kleiner Teil der Muskelschicht dargestellt. Man erkennt, dass die Schleimhaut in einen kompakten, dem Uteruslumen zugekehrten Teil, — in der Figur oben — und in einen spongiösen Teil — unten in der Figur — zerfällt. Die basalen, der Uterusmuskulatur benachbarten Drüsen zeigen keine so hochgradigen Veränderungen als die anderen, vor allem fällt auf, dass ihr Epithel einen anderen Charakter hat.

Der dem Uteruslumen zugekehrten Fläche der Schleimhaut sehen wir links ein Paar Zotten anlagern. Man kann an ihnen den bindegewebigen Kern, die Langhanssche Zellschicht und die Synzytiumschicht unterscheiden. Auch sonst erkennt man synzytiale Wucherungen. Links sehen wir unter der Zotte und dem Synzytium eine Endothelschicht, die wohl einem arrodierten Blutgefäss angehört, rechts sehen wir die Fibrinplatte nicht scharf gegen die Decidua compacta abgegrenzt, in ihr Bruchstücke und Reste zu Grunde gehender Kerne. Die Kompakta ist in ihrer ganzen Ausdehnung ausserordentlich stark von Leukozyten infiltriert, deren Kerne, bei der schwachen Vergrösserung des

Übersichtsbildes, wie kleine Punkte erscheinen. Wesentlich grösser erscheinen die Kerne der blassen Deziduazellen, und dann finden wir, durch die ganze Kompakta verteilt, grosse dunkle Zellen, die vom Synzytium und von den Zellsäulen des Fetus herstammen.

Fig. 5. Färbung Hämatoxylin-Eosin. Vergr. 300:1.

Ein Teil der dem Uteruslumen zugekehrten Fläche der Implantationsstelle bei starker Vergrösserung. Der Decidua compacta liegen hier einige Zotten an. An den Zotten erkennt man den bindegewebigen Kern, die Langhanssche Zellschicht und die Synzytialschicht. Man erkennt, wie die Langhanssche Zellschicht in die Zellsäulen übergeht. Zwischen den Zotten und der zelligen Dezidua liegt ein schmaler Fibrinstreifen mit Kernresten. Etwas links von der Mitte des Bildes erkennt man eine Einbruchsstelle von synzytialen Zellen in die Dezidua. In der Dezidua selbst sieht man zwischen den blassen Deziduazellen zahlreiche Lücken, in denen einzeln oder auch zu mehreren Leukozyten mit mehr oder weniger zerfallenen Kernen liegen. Ausser den synzytialen Zellen an der Einbruchsstelle sehen wir eine grössere Zahl von grossen Zellen mit dunkelm Protoplasma, sicher Zellen fetaler Herkunft.

Fig. 6. Färbung: Hämatoxylin-Eosin. Vergr. 300:1.

Ein Teil der dem Uteruslumen zugekehrten Fläche der Implantationsstelle. Der Uteruslichtung zugekehrt, etwa in der Mitte der Figur eine synzytiale Riesenzelle, rechts und links davon fetale Zellen die wohl einer Zellsäule angehört haben, und die in die darunter gelegene Dezidua einwuchern. Sie ordnen sich dabei zu Strängen oder Reihen an. Links in der Figur sieht man, wie ein solcher Zellstrang dem Verlaufe eines Gefässes folgt. Die Dezidua ist sehr stark mit Leukozyten durchsetzt, diesen und den einwuchernden Zellen gegenüber treten die eigentlichen Deziduazellen ganz in den Hintergrund.

Fig. 7. Färbung: Hämatoxylin-Eosin. Vergr. 300:1.

Ein Teil der dem Uteruslumen zugekehrten Fläche der Implantationsstelle. Diese Fläche ist hier zum grössten Teil von einem fetalen Belag von Synzytium bedeckt, nur etwas rechts von der Mitte liegt der Fibrinstreifen mit seinen eingebackenen Kernresten frei. Besonders links ist der synzytiale Belag deutlich, und hier sieht man an zwei Stellen das fetale, synzytiale Gewebe in die darunter liegende Dezidua eindringen. Ganz an der linken Seite der Figur sieht man einen Zellstrang, der sich in einzelne Zellen aufzulösen scheint, und etwas weiter rechts gehen von einer Stelle des synzytialen Belages gleich zwei Zellstränge in die Tiefe, so dass das Bild einer Gabel zustande kommt. Rechts sehen wir in der Figur in einer Gewebsspalte einen längeren Strang fetaler Herkunft, der sich in einzelne Zellen aufzulösen scheint. Die Leukozyten sind nicht ganz so zahlreich wie an anderen Stellen, so dass die Deziduazellen etwas mehr zur Geltung kommen. Die epitheliale Lamelle am unteren Rande der Figur gehört dem Epithel einer Uterusdrüse an.

1

2


16


4

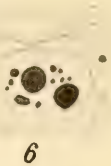
6


3

11

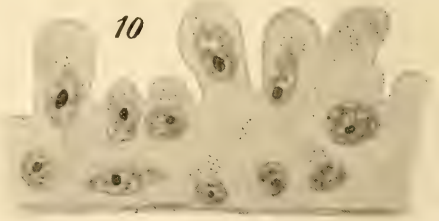
10

15

17

12

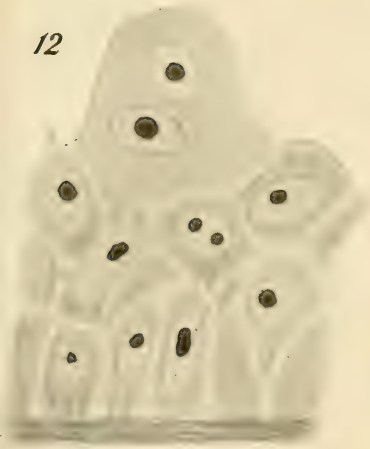

13



7

14

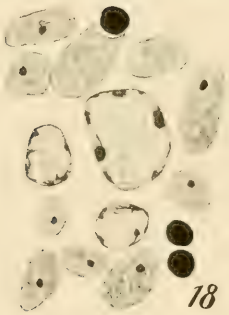

18

5

9

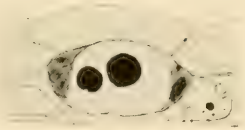

8

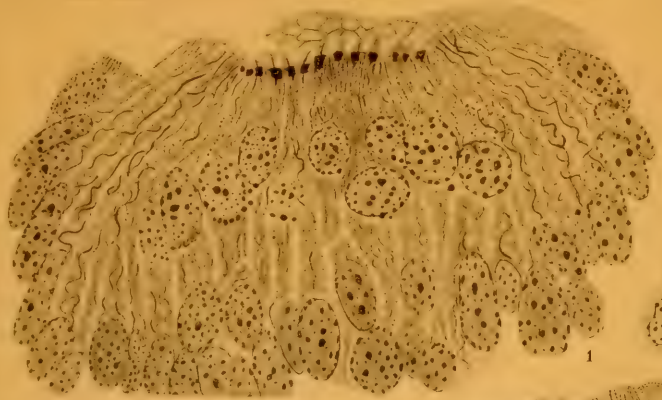



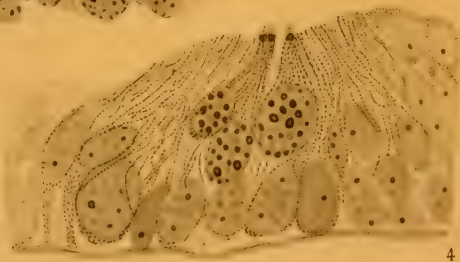

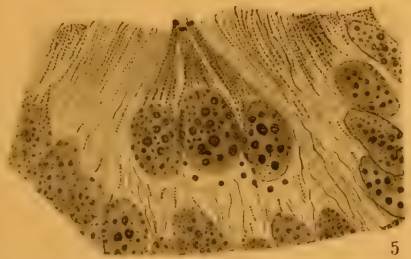

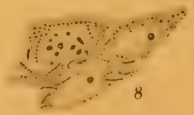

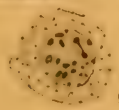





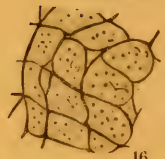

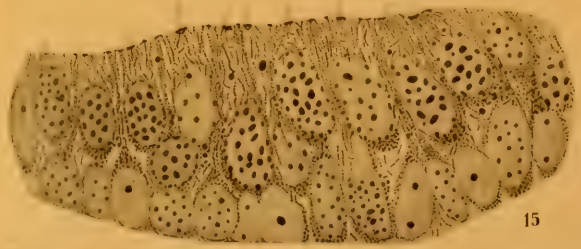

20

21


22


25

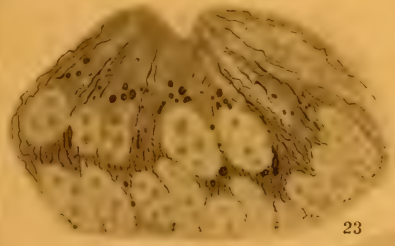
23


37

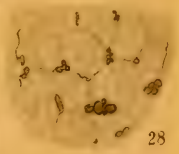
28

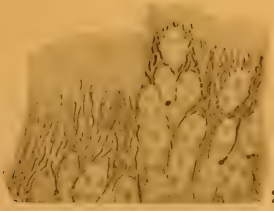
27

24

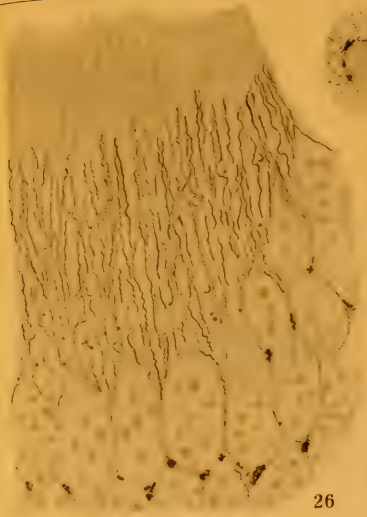
26

35

29

34

30

31

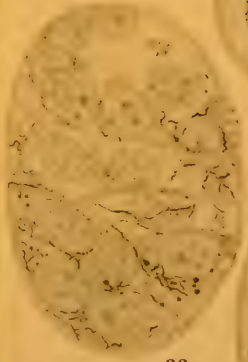
32

33

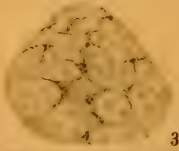
36

Mäuseschnauze

1

Muskel-Sehnen Ansatz

5

Mäuseschwanz

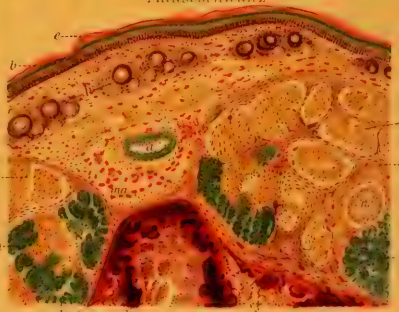

2

Kaninchenniere

3ᵃ

3ᵇ

Niere, gekocht



6ᵃ

Mäuselunge

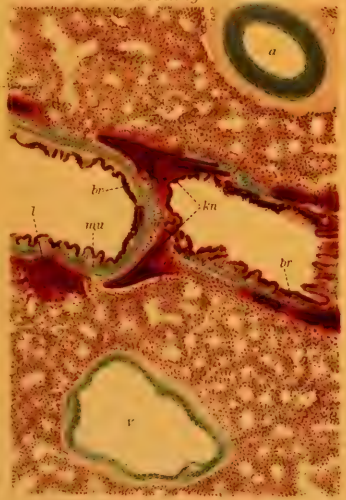

4

Sublingualis, gekocht

7ᵃ

7ᵇ

Rachenschen

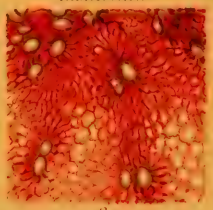

8

Sublingualis, gekocht



7ᶜ

Niere, gekocht

6ᵇ

Werner u. Winter, Frankfurt a. M.

1
8
13
10
2
3
11
9
5
12
4
6
7

14

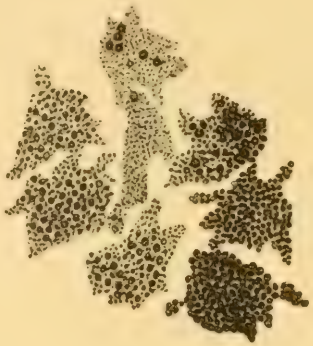

15

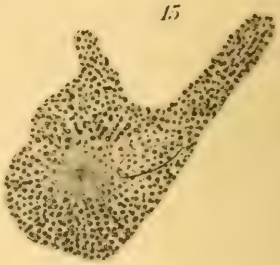

19

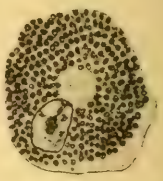

22



27

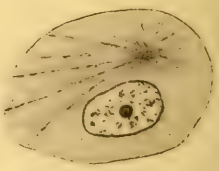

23

24

16

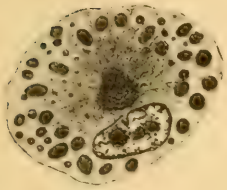

17

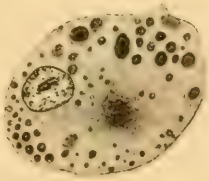

18

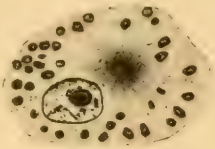

20



21

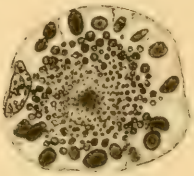

29

28

30

26



25

31

32

33

34

35

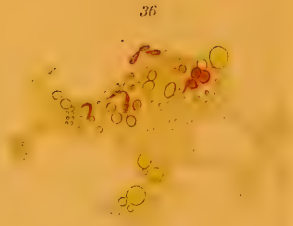
36

41

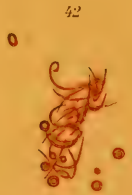
42

43

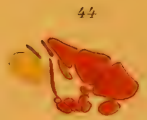
44

45

37


38


39

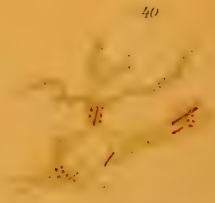
40

48
A
G
M1
M
51
E
L
G
M
G1
59
56a
56b
46
M
M1
A
G
E
60a
60b
60c
49
M1
A
G
M
47
M1
M
A
L
G
E
54
E
L
55
E
L
56d
56c
57
58
50
E
A
B
G
B
M
53
E
B
L
G
M
K
52
E
L
G

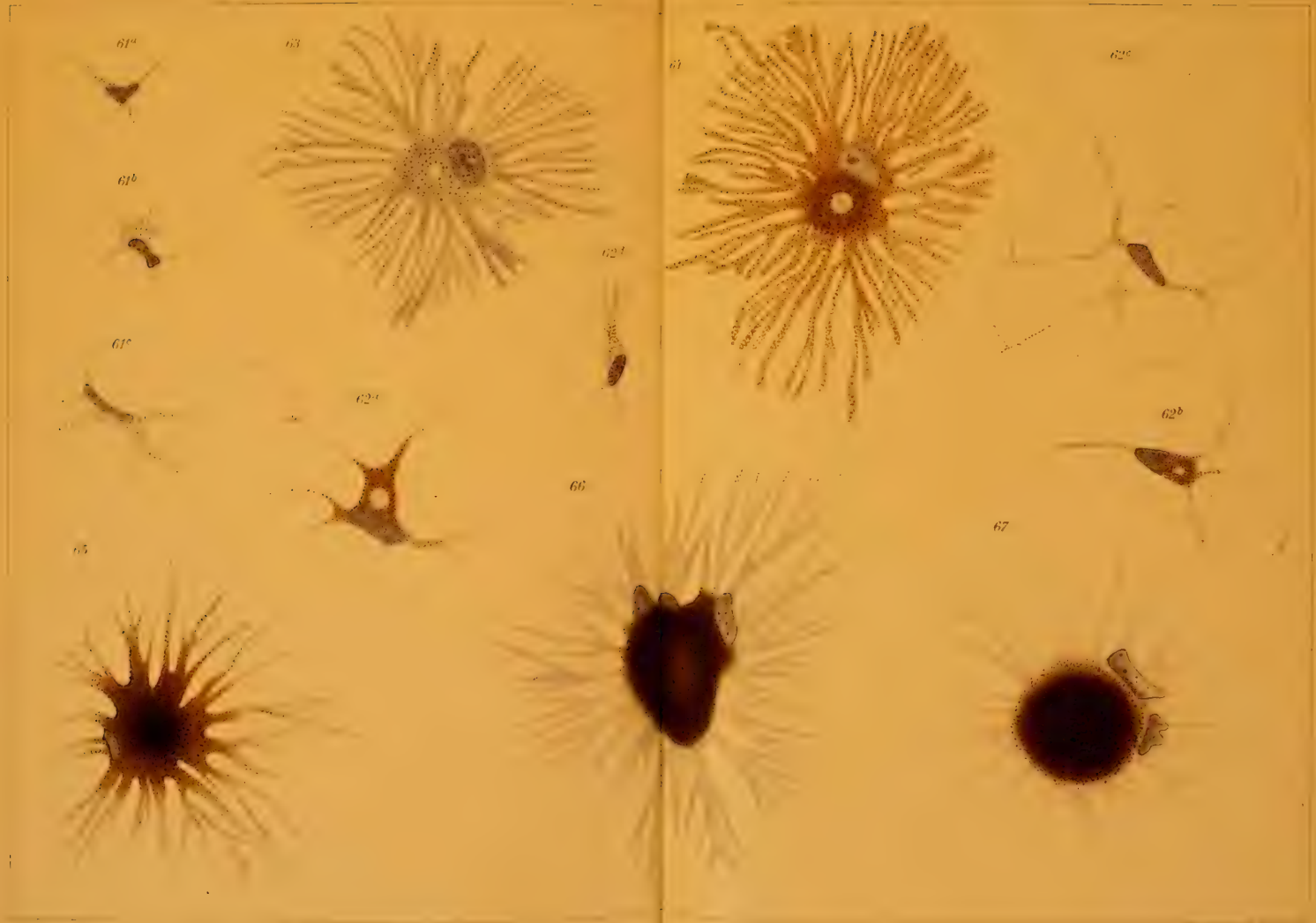
61a
63
61
62c
61b
62a
61c
62a
62b
66
67
65

1
2
3
4
5
6
7
8
9
10
11
12
13
obs
lp
rs
rm
ri
obi

1
2
3
4
5
6
7
8

1
II
I

2
II
I

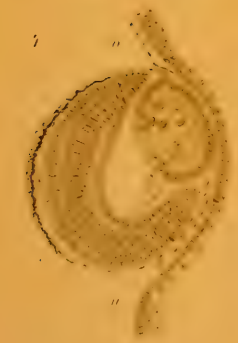
4
II
II

10

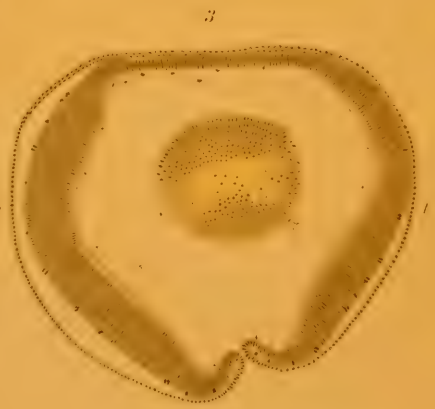
3
II
I

11

8
II
I

5
II
I


6
II
I

7
II
I

9
II
I

1
2
3
4
5
6
7
8
9

Mann Moellendorff fc.

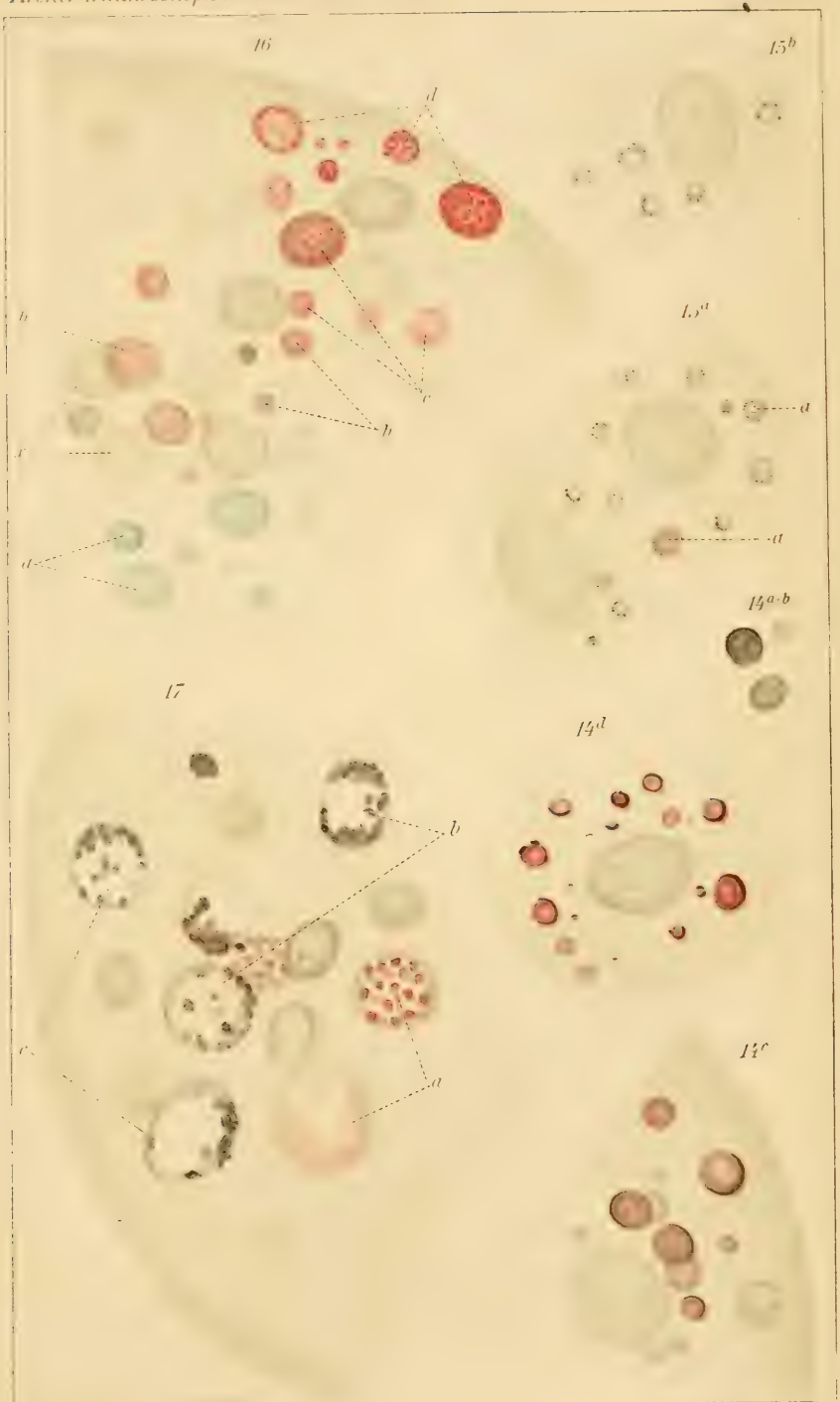

V. von Moellendorff fec. Werner u. Winter, Frankfurt a. M.

MBL WHOI Library - Serials
5 WHSE 02666